Carmen Ciofu • Eugen Ciofu

Examenul clinic în pediatrie

Editura Științifică și Enciclopedică

Scanned with OKEN Scanner

dr. CARMEN CIOFU medic primar pediatru
dr. EUGEN CIOFU medic primar pediatru

EXAMENUL CLINIC ÎN PEDIATRIE

L. Bugarin

EDITURA ȘTIINȚIFICĂ ȘI ENCICLOPEDICĂ
București, 1986

Scanned with OKEN Scanner

CUPRINS

Cuvînt înainte 9
Abrevieri 11

Capitolul 1. **Introducere în examenul clinic al copilului** 13

1.1. Etapele stabilirii diagnosticului 13
1.2. Relaţia medic pediatru-copil bolnav 17
1.3. Relaţia copil bolnav-familie-medic 20
1.4. Anamneză 22
1.4.1. Istoric 22
1.4.2. Antecedente personale 23
1.4.3. Imunizări 25
1.4.4. Profilaxia rahitismului 28
1.4.5. Condiţii de viaţă 29
1.4.6. Antecedente heredo-colaterale 29

Capitolul 2. **Semne şi simptome** 36

2.1. Semne şi simptome generale 36
2.1.1. Febră 36
2.1.2. Durerea recurentă 42
2.1.3. Edem, limfedem, ascită 51
2.2. Creştere şi dezvoltare 58
2.2.1. Creştere nesatisfăcătoare (greutate mică) 58
2.2.2. Obezitate 62
2.2.3. Statură mică 64
2.2.4. Talie excesivă 71
2.2.5. Pubertate 76
2.2.6. Pubertate întîrziată 79
2.2.7. Pubertate precoce 82
2.3. Tegument 84
2.3.1. Eritem 84
2.3.2. Hiperpigmentare cutanată (melanodermie) 86
2.3.3. Hipopigmentare cutanată (leucodermie) 88
2.3.4. Modificări de textură a pielii 89
2.3.5. Leziuni eritemao-scuamoase 91
2.3.6. Modificări de reactivitate a pielii 92
2.3.7. Modificări cantitative ale pielii (piele în exces) 94
2.3.8. Leziuni elementare cu conţinut solid 94
2.3.9. Leziuni elementare cu conţinut lichid 96
2.3.10 Leziuni elementare prin afectarea glandelor sebacee 99
2.3.11. Modificări ale sudoraţiei 100

Scanned with OKEN Scanner

2.3.12. Modificări ale pilozității . . . 101
2.3.13. Modificări ale unghiilor . . . 103
2.4. Aparat osteo-articular . . . 104
2.4.1. Articulație mărită de volum . . . 104
2.4.2. Membre inferioare de lungime inegală . . . 108
2.5. Aparat respirator . . . 109
2.5.1. Tuse . . . 109
2.5.2. Hemoptizie . . . 112
2.5.3. Apnee . . . 113
2.5.4. Dispnee . . . 116
2.5.5. Stridor . . . 122
2.5.6. Expir prelungit . . . 126
2.6. Aparat cardiovascular . . . 129
2.6.1. Tulburări de ritm . . . 129
2.6.2. Sufluri cardiace . . . 136
2.6.3. Hipertensiune arterială . . . 141
2.6.4. Hipotensiune arterială . . . 146
2.6.5. Cianoză . . . 147
2.7. Aparat digestiv . . . 150
2.7.1. Anorexie, polifagie, polidipsie . . . 150
2.7.2. Disfagie . . . 154
2.7.3. Vărsătură . . . 156
2.7.4. Regurgitație . . . 161
2.7.5. Hematemeză . . . 162
2.7.6. Sîngerare rectală . . . 163
2.7.7. Diaree . . . 165
2.7.8. Constipație . . . 169
2.7.9. Durere abdominală acută . . . 172
2.7.10. Durere abdominală recurentă . . . 174
2.8. Ficat și căi biliare . . . 176
2.8.1. Icter . . . 176
2.8.2. Hepatomegalie . . . 183
2.9. Splină, ganglioni, sînge . . . 187
2.9.1. Adenopatie . . . 187
2.9.2. Splenomegalie . . . 190
2.9.3. Paloare (anemie) . . . 193
2.9.4. Sîngerare anormală . . . 199
2.9.5. Purpură . . . 202
2.10. Aparat renourinar . . . 206
2.10.1. Hematurie . . . 206
2.10.2. Culoare anormală a urinei . . . 209
2.10.3. Modificări ale volumului urinar . . . 212
2.10.4. Tulburări ale micțiunii . . . 214
2.11. Aparat genital . . . 217
2.11.1. Ambiguitate genitală . . . 217
2.11.2. Criptorhidism . . . 221
2.11.3. Ginecomastie . . . 222
2.11.4. Secreție vaginală . . . 223
2.11.5. Tulburări menstruale . . . 224
2.12. Sistem nervos . . . 226
2.12.1. Hipotonie musculară . . . 226
2.12.2. Hipertonie musculară . . . 228
2.12.3. Paralizie . . . 233
2.12.4. Ataxie . . . 236
2.12.5. Mișcare involuntară . . . 240
2.12.6. Convulsii . . . 244

Scanned with OKEN Scanner

2.12.7. Iritabilitate 251
2.12.8. Sincopă 252
2.12.9. Tulburări ale stării de conştienţă 255
2.12.10. Retard mental 261
2.13. Aparat acustico-vestibular 266
2.13.1. Surditate 266
2.13.2. Vertij 269
2.14. Aparat vizual 270
2.14.1. Tulburări ale acuităţii vizuale 270
2.14.2. Nistagmus 274
2.14.3. Strabism 276
2.14.4. Pupilă, variaţii de dimensiune 278
2.14.5. Leucocorie 281
2.14.6. Oftalmoplegie 282
2.14.7. Proptozis 284

Capitolul 3. **Normal şi patologic în dezvoltarea neuropsihică şi comportamentală a copilului** 286

3.1. Dezvoltarea neuropsihică şi comportamentală a copilului 286
3.2. Influenţa factorului temperament şi mediu asupra comportamentului copilului 288
3.3. Impactul psihologic al bolilor cronice la copil 290
3.4 Copilul neglijat 293
3.5. Simptome condiţionate psihogen 295
3.5.1. Ţipăt la sugar 295
3.5.2. Tulburări ale somnului la copii 296
3.5.3. Disfuncţie cerebrală minimă 301
3.5.4. Hiperchinezie 302
3.5.5. Tulburări de atenţie 304
3.5.6. Dificultăţi de vorbire 305
3.5.7. Anxietate 308
3.5.8. Depresiune 310
3.5.9. Sinucidere 311
3.5.10. Dificultăţi de învăţare 312
3.5.11. Tulburări de comportament 314
3.5.12. Anorexie nervoasă 317
3.5.13. Ruminaţie 317
3.5.14. Abdomen dureros recurent psihogen 319
3.5.15. Encoprezis 320
3.5.16. Enurezis psihogen 321

Capitolul 4 **Nou-născut** 323

4.1. Evaluarea nou-născutului la naştere 323
4.1.1. Scorul Apgar 324
4.1.2. Greutatea la naştere 325
4.1.3. Nou-născut cu risc crescut 332
4.2. Examenul neurologic la nou-născut 333
4.2.1. Stare de alertă (grad de vigilenţă) 334
4.2.2. Examinarea nervilor cranieni 334
4.2.3. Examinarea motilităţii 337
4.2.4. Reflexe primare (tranzitorii) la nou-născut 339
4.2.5. Examinarea sensibilităţii 341
4.3. Anomalii ale examenului neurologic la nou-născut 341
4.3.1. Stare de „alertă" 341
4.3.2. Examinarea nervilor cranieni 342

Scanned with OKEN Scanner

4.3.3. Examinarea motilității 344
4.3.4. Reflexe primare la nou-născut 344
4.3.5. Examinarea sensibilității 345
4.3.6. Valoarea examenului neurologic la nou-născut 345

Capitolul 5 Leziuni vizibile și palpabile 346

5.1. Cap 346
5.1.1. Mărimea capului 346
5.1.2. Forma capului 349
5.1.3. Fontanele 352
5.1.4. Modificări de consistență ale craniului 353
5.1.5. Regiunea auriculară și preauriculară 355
5.1.6. Regiunea parotidiană 357
5.1.7. Regiunea interoculară 358
5.1.8. Regiunea oculară 361
5.1.9. Regiunea nazală. 369
5.1.10. Gura și cavitatea bucală 371
5.1.11. Limbă 374
5.1.12. Dinții 375
5.2. Git. 379
5.3. Torace 387
4. Abdomen 393
5. Perineu, rect, organe genitale externe 401
Membre superioare. 406
9 Membre inferioare 414
Bibliografie 421
Index. 425

Scanned with OKEN Scanner

CUVÎNT ÎNAINTE

Lucrarea „Examenul clinic în pediatrie" își propune să prezinte cititorilor tehnica examenului clinic și etapele elaborării diagnosticului în medicina copilului, tematică de interes major pentru practică, care pînă în prezent nu a fost abordată în literatura de specialitate autohtonă.

Volumul își dovedește cu prisosință oportunitatea în contextul politicii demografice promovate de partidul și statul nostru, al grijii permanent manifestate în direcția asigurării unei asistențe medicale calificate pentru dezvoltarea normală și armonioasă a copiilor.

Autorii se adresează cu precădere studenților în medicină și medicilor tineri care vor găsi în acest volum date pentru autocontrolul cunoștințelor lor medicale, medicilor pediatri practicieni cu experiență profesională mai îndelungată, candidaților care se pregătesc pentru examene și concursuri în specialitatea pediatrie etc.

Scopul declarat al acestui volum este semiologia diferențială și diagnosticul diferențial dinamic.

Capitolul 1 se referă la modul de abordare a copilului de către medicul pediatru, tehnica efectuării anamnezei, problema relației copil bolnav—medic pediatru, interrelația copil bolnav—familie, etapele gîndirii medicale parcurse pentru elaborarea diagnosticului.

Capitolul 2, intitulat Semne și simptome, *are valoarea unei semiologii pediatrice, capitol al medicinii care nu a mai fost tratat în această formă în literatura pediatrică românească.*

În cei peste 25 de ani de practică în clinicile bucureștene am fost impresionați de numărul mare de probleme comportamentale și neuropsihice cu care este confruntat pediatrul în practica zilnică. Acesta a fost motivul inserării în capitolul 3 al acestui volum de pediatrie a unora dintre problemele tratate, de obicei, în cărțile de neuropsihiatrie infantilă și care sînt reluate și prezentate aici numai din punctul de vedere al medicului pediatru.

Examenul clinic al nou-născutului *este prezentat în capitolul 4. Se tratează separat noutățile și semnificațiile examenului neurologic al acestei vîrste, reinterpretat în literatura ultimilor ani.*

Scanned with OKEN Scanner

Capitolul 5 intitulat Leziuni vizibile și palpabile *ne-a fost inspirat de alte lucrări publicate care abordează, sub acest titlu, o parte a examenului fizic al bolnavului (inspecția și palparea). Unul dintre autorii acestor lucrări a propus utilizarea termenului mnemotehnic MITT, prin care se dorește să se reamintească medicului că în etiologia oricărei leziuni trebuie avute în vedere cele 4 posibilități etiologice mai frecvente (uneori singurele) și anume malformații, inflamații, tumori și traumatisme. Pornind de la această idee am prezentat și noi examenul fizic al copilului pe segmente (cap, gît, torace, abdomen, perineu, membre) folosind schema MITT. Modificările morfologice care ar putea sugera posibilitatea unor boli ereditare sau congenitale sînt subliniate în mod special.*

Reluarea sub un alt unghi a examenului clinic în pediatrie, originală pentru lucrările publicate pînă acum în țara noastră, credem că va fi utilă cititorului.

Indexul de la sfîrșitul cărții cuprinde termenii de semiologie pediatrică tratați în volum și are semnificația unui adevărat dicționar de semne și simptome în pediatrie, preocupare mai veche a autorilor, care a fost deja concretizată într-o lucrare publicată anterior.

AUTORII

Scanned with OKEN Scanner

Abrevieri

ACTH — hormon adrenocorticotrop
AgHBs — antigen de suprafaţă al virusului hepatitic B
antiHBs — anticorp împotriva antigenului de suprafaţă al virusului hepatic B
ARJ — artrită reumatoidă juvenilă
ASLO — antistreptolizină O
BCG — bacil Calmette Guerin
BSP — bromsulfonftaleină
CREST — calcinoză, fenomen Raynaud, hipomotilitate esofagiană, sclerodactilie, teleangiectazie
DDT — diclordifeniltriclormetilmetan
DHT — dihidrotestosteron
DMP — distrofie musculară progresivă
DOCA — dezoxicorticosteron acetat
DSA — defect septal atrial
DSV — defect septal ventricular
EEG — electroencefalogramă
EKG — electrocardiogramă
EMG — electromiogramă
G6PD — glucozo 6 fosfat dehidrogeneză
GHRF — *growth hormone — releasing factor*
Hb A_1 — hemoglobina A_1
Hb A_2 — hemoglobina A_2
Hb F — hemoglobina F
Hb M — hemoglobina M
HIN — hidrazida acidului izonicotinic
HLA — antigen uman leucocitar
HTA — hipertensiune arterială
IDR — intradermoreacţie
Ig A — imunoglobulina A
Ig G — imunoglobulina G
Ig M — imunoglobulina M
LCR — lichid cefalorahidian
LES — lupus eritematos sistemic
metHb — methemoglobină
NADPH — nicotinamidadenindinucleotidfosfat redus
Na-K-ATP-aza — adenozintrifosfataza dependentă de sodiu şi potasiu
NREM — *non rapid eye movement*
PAS — acid paraaminosalicilic
pCO_2 — presiunea parţială a dioxidului de carbon

Scanned with OKEN Scanner

pO_2 — presiunea parţială a oxigenului
PPD — derivat proteic purificat
PTT — timp parţial de tromboplastină
RAA — reumatism articular acut
REM — *rapid eye movement*
RGE — reflux gastroesofagian
ROT — reflexe osteotendinoase
TA — tensiune arterială
tbc — tuberculoză
TGO — transaminaza glutamic oxalacetică
TGP — transaminaza glutamic piruvică
VSH — viteza de sedimentare a hematiilor

Scanned with OKEN Scanner

CAPITOLUL 1

INTRODUCERE ÎN EXAMENUL CLINIC AL COPILULUI

1.1. Etapele stabilirii diagnosticului

Medicina este știință și artă totodată. „Arta și știința medicală nu sînt antagoniste, ci complementare, după cum nu există antagonism între știința aeronauticii și arta de a zbura." Această observație emisă de A. G. Harvey, în 1980, exprimă sintetic un adevăr cunoscut de multă vreme, de valabilitatea căruia oricine păşeşte pragul acestei nobile profesiuni se convinge în timpul practicii. Pentru a înțelege mai bine această afirmație putem să completăm expunerea cu remarca aceluiași autor: „Aspectul clinic al bolnavului nu este o fotografie a acelui bolnav, ci o pictură impresionistă a lui, inserat în viața socială, familială, legat de profesiunea lui și de prieteni." Marea satisfacție a practicii medicale nu este punerea diagnosticului și tratamentul corect al bolnavului, ci crearea unei legături personale cu acesta, latura profund umană și unică a meseriei de medic.

În nici o carte de medicină, oricît ar fi de completă, modernă și doctă nu se poate învăța totul despre atitudinea față de bolnav. Aceasta face însă parte integrantă din activitatea zilnică a medicului, se învață la patul bolnavului de la cel care te învață ABC-ul clinicii și se perfecționează în timpul activității ulterioare, prin experiență.

Informația clinică, prima etapă care trebuie parcursă pentru stabilirea diagnosticului, utilizează metoda analitică care este o metodă științifică. După colectarea datelor, care se face aparent simplu dacă medicul utilizează un anumit tipic al întrebărilor și este suficient de conștiincios pentru a „nu sări etape", urmează analiza informației.

Etapa colectării informației nu este însă un lucru simplu decît la o privire superficială. Medicul grăbit, care nu are răbdare, este rece și insensibil la ceea ce bolnavul povestește (se confesează) nu va obține datele necesare. La primul contact cu medicul, acesta este examinat critic de către bolnav, care sesizează orice atitudine nepotrivită, ținuta inadecvată, lipsa de solicitudine și „neimplicarea" subiectivă a medicului în problematica pacientului. Mamele care însoțesc copiii bolnavi la consultație sînt extrem de sensibile la aceste aspecte.

Scanned with OKEN Scanner

Orice „impresie proastă" lăsată bolnavului interlocutor se soldează cu o limitare a sincerității acestuia, o cenzurare a ceea ce el se pregătise să povestească și implicit limitează comunicarea afectivă care trebuie să intervină între medic și pacient pentru ca actul medical să se desfășoare normal.

Informația medicală, pentru a fi folositoare pentru diagnosticul corect al bolnavului, trebuie să aibă următoarele atribute:

— *acurateță:* să fie corectă și adevărată. Acurateța în anamneză depinde în mare măsură de modul în care medicul știe să conducă discuția și de încrederea și respectul pe care îl inspiră pacientului, făcîndu-l pe acesta să răspundă corect la întrebări;

— *precizie:* se referă, în special, la examenul fizic al bolnavului (de ex., ficat la 2 cm sub rebordul costal sau la un lat de deget sub rebordul costal?) sau la exactitatea unor examene de laborator (pentru precizie sînt necesare uneori 2 determinări succesive ale unor constante biochimice);

— *specificitate:* redoarea cefii este un semn important de meningită purulentă la copil, dar nu este destul de specific. Există și alte situații clinice în care se întîlnește redoarea de ceafă în afara meningitei (de ex., artrita cervicală din artrita reumatoidă juvenilă);

— *validitate:* exprimă gradul de precizie pe care un instrument de măsură îl are pentru obiectul de măsurat. Aparatul de tensiune cu manșetă adaptată dimensiunilor brațului copilului trebuie să dea valori corecte ale tensiunii arteriale la toate vîrstele.

Informația medicală obținută prin alte mijloace decît cele clinice trebuie discutată din punctul de vedere al riscului pentru bolnav. al beneficiului și a costului metodei. Etica medicală judecă aspectul risc/beneficiu (pentru diagnostic, tratament și prognostic), iar costul actului medical pune în balanță costul prestației medicale în raport cu beneficiul bolnavului sau al societății. Riscul investigațiilor medicale este o realitate de care trebuie ținut seamă; nu trebuie făcută distincție între interesul medical și interesul bolnavului.

Orice informație medicală obținută prin anamneză, examen fizic sau investigații de laborator trebuie să răspundă la întrebarea: normal sau anormal? „Normal" presupune că ceea ce am găsit la copilul examinat există și la alți indivizi pe care îi considerăm sănătoși și că nu necesită intervenție terapeutică. Problema este delicată nu atunci cînd informația medicală aduce date net anormale, cît atunci cînd acestea sînt „la limită". Cînd am stabilit că o informație clinică este anormală trebuie să stabilim cît este de depărtată de normal. Medicul pediatru care examinează un organism în creștere care prezintă modificări dinamice este confruntat cu un spectru larg de date normale. Normalul în pediatrie se confundă cu media; totuși trebuie recunoscut că este greu de afirmat normalul la o ființă în continuă schimbare la care creșterea și dezvoltarea se face sub influența unor

Scanned with OKEN Scanner

factori multipli, condiționați genetic sau factori de mediu. Rareori mamele pot răspunde singure la întrebarea esențială. Copilul acesta este normal? Medicul de adulți care nu are suficientă practică clinică în medicina copilului va fi pus în serioasă dificultate dacă este solicitat să confirme că un copil se dezvoltă normal sau nu. Variațiile individuale extrem de largi, atît privind date clinice măsurabile (talie, înălțime, perimetru cranian, alura ventriculară, dezvoltarea organelor genitale externe), cît mai ales dezvoltarea neuropsihică și comportamentală fac ca „normal" în pediatrie să fie o noțiune greu de cuantificat.

Etapa următoare colectării informației medicale este analiza datelor obținute. Această secvență este ciclică și iterativă. În această etapă medicul emite prima ipoteză de diagnostic, de obicei chiar în cursul dialogului cu bolnavul. El rămîne alert și la alte informații care nu sînt concordante cu ipoteza principală și nu ignoră sursele (anamnestice, clinice și paraclinice) care îi alterează considerațiile.

Elaborarea diagnosticului este un proces dinamic. Fiecare informație sosită de la bolnav sau despre bolnav conduce la noi ipoteze. În general, medicul ia în considerație un număr de 15—20 de ipoteze ca posibilități de diagnostic, dar el are rareori posibilitatea să confirme mai mult de 5—6 variante. Medicul tînăr, fără experiență ia în discuție, cu aceeași pondere, toate posibilitățile teoretice de diagnostic diferențial. Medicul cu experiență elimină ușor din judecata clinică problemele de diagnostic diferențial, pentru care nu există argumente suficiente, și păstrează ca ipoteză de lucru cîteva eventualități pe care caută să și le confirme sau din contră să le infirme, utilizînd investigații suplimentare (anamneză amănunțită, riguroasă, condusă „din umbră"), examene paraclinice suplimentare.

Se consideră că un bun medic este acela care emite judecăți clinice de valoare. În mod tradițional punerea diagnosticului este un proces intuitiv. Medicul ajunge la diagnostic utilizînd o strategie destul de complicată. Cel mai frecvent (și valabil pentru bolile cele mai comune) medicul recunoaște asemănarea dintre semnele și simptomele prezentate de bolnav și ceea ce știe teoretic despre o anumită boală sau asemănarea cazului cu alți bolnavi cu același diagnostic.

Metoda deductivă este mai complicată. Medicul emite simultan mai multe ipoteze de diagnostic și în mod sistematic, bazîndu-se pe informația pe care o deține de la bolnav și despre bolnav, exclude posibilitățile cele mai puțin probabile și menține în discuție pe cele mai posibile.

Metoda exhaustivă este și mai laborioasă. Medicul își propune să ia în discuție toate diagnosticele posibile și, excluzîndu-le pe rînd, se fixează la cel pe care îl consideră corect.

Din cele expuse reies cele 4 procese principale pe care le parcurge gîndirea medicală pentru elaborarea diagnosticului pozitiv. Prima

Scanned with OKEN Scanner

etapă (cantitativă) presupune achiziția de date despre boală și bolnav prin anamneză, examen fizic și teste de laborator. Această etapă nu este necesar a fi exhaustivă din motive de economie de timp și de preț de cost. De exemplu se greșește prin utilizarea unui număr mare de examene de laborator care toate confirmă ipoteza de diagnostic, cînd este posibil ca numai 2—3 examene paraclinice esențiale să aducă același serviciu. În etapa a 2-a, care poate fi numită *ipoteza generală*, în memoria medicului se aduc cîteva ipoteze alternative de diagnostic. În mod obișnuit numărul acestora nu depășește 15—20 de variante. În a 3-a etapă de dignostic medicul *interpretează datele* pe care le deține luînd în considerație ipotezele de diagnostic alternativ. În ultima etapă el evaluează critic ipoteza de diagnostic și aduce argumente pentru confirmarea ei. *Erorile de diagnostic* pot apare în oricare din cele 4 etape. În etapa colecționării datelor anamneza superficială, nedirijată, examenul clinic incomplet și mai puțin incompetența examinatorului constituie principala sursă de eroare. În etapa a 2-a, care se bazează pe memorie, limitele intrinseci ale memoriei personale, ca și eventualitatea că aceasta nu a mai fost reîmprospătată cu lecturi recente, face ca o parte din eventualitățile de diagnostic să nu fie luate în discuție. În etapa a 3-a se pot face erori între asocierea semnelor și simptomelor prezentate de bolnav și diagnosticul posibil. Medicul este tentat să se gîndească la o boală rară, pe care a văzut-o eventual recent, în loc să ia în discuție bolile cele mai frecvente, așa cum se face în mod obișnuit cînd se poate alege între diferite ipoteze. În mod practic el renunță la o serie de eventualități pe care nu le poate argumenta și se rezumă la un număr de variante pentru care are posibilitatea de confirmare. Multe din datele furnizate de bolnav sînt fără importanță pentru formularea diagnosticului. Medicul are tendința să nu rețină datele care-i infirmă ipoteza și nu dă suficientă importanță datelor negative. Fiecare medic are răspundere etică față de bolnav. El trebuie să stabilească un diagnostic exact și poate recurge la toate sursele de informație de care are nevoie. Multe investigații modifică substanțial costul prestației medicale, dar nimic din ceea ce este necesar nu este prea scump atunci cînd este vorba de precizia unui diagnostic. Și în această etapă medicul este confruntat cu multe dileme. De exemplu, pentru a exclude o endocardită bacteriană trebuie recoltate un număr mare de hemoculturi. După cîte hemoculturi negative părăsește această pistă de diagnostic, după 5, 10 sau 20? Tomografia computerizată este esențială pentru diagnosticul formațiunilor intracraniene înlocuitoare de spațiu. Fiind o metodă neinvazivă este total lipsită de risc pentru bolnav, dă rezultate corecte, dar nu este o metodă ieftină de diagnostic. Cît de mare trebuie să fie suspiciunea clinică a medicului pentru a recomanda unui copil examen tomografic pentru excluderea sau confirmarea diagnosticului de tumoră cerebrală?

Scanned with OKEN Scanner

În etapa elaborării diagnosticului medicul trebuie să fie flexibil, să efectueze permanent analiza datelor obținute de la bolnav și despre bolnav, să interpreteze nuanțele verbale ale relatării anamnezei și să adune argumente pentru diagnosticul care i se pare cel mai probabil, fără să excludă din gîndirea medicală datele care nu concordă cu ipoteza emisă.

O dată stabilit diagnosticul urmează prescrierea tratamentului. Tratamentul bolilor, așa cum apare în cărți și manuale, este în mod notoriu impersonal. Dar medicul nu poate trata corect un bolnav căruia îi cunoaște diagnosticul, chiar dacă are acces la surse de informație referitoare la tratamentul acestei boli. Aceasta pentru că tratamentul unui anumit bolnav este un act de o individualitate remarcabilă, un unicat pentru medic. Arta medicului este de a alege din multitudinea de mijloace terapeutice (scheme și sisteme recomandate în cărți) metoda optimă de tratament a acestui bolnav, cea mai eficientă, cea mai lipsită de risc și cea mai ieftină.

1.2. Relația medic pediatru—copil bolnav

Despre dialogul medic-bolnav autori de mare prestigiu au dedicat acestei pasionante probleme de psihologie medicală volume interesante. În literatura română de specialitate există cîteva lucrări recente care tratează această temă și rîndurile de față nu-și permit decît o scurtă rememorare a acestei problematici din punctul de vedere al medicului pediatru. Pediatrul se află într-o situație particulară. El nu stă de vorbă direct cu bolnavul (este vorba de vîrstele mici), ci prin intermediar. Intermediarul este, de obicei, mama copilului, dar poate fi și tatăl, bunica, fratele sau susținătorul legal. Aceștia introduc o notă de subiectivism în cele relatate, direct proporțională cu personalitatea lor sau impactul psihologic pe care boala copilului adus la medic îl are asupra lor.

Examenul clinic trebuie să fie o experiență agreabilă, atît pentru bolnav, cît și pentru medic. Primul contact cu medicul (respectiv cu bolnavul) are loc între 2 oameni care nu se cunosc, de aceea ei se examinează reciproc, fără ca nici unul dintre ei să recunoască deschis acest lucru. Medicul are interes să capteze încrederea bolnavului, iar mama are interes să capteze atenția medicului asupra bolii copilului. Primele schimburi de cuvinte trebuie să se desfășoare într-o atmosferă relaxată și să aibă tonul unei conversații prietenești. Este bine ca ambii parteneri de discuție să fie instalați confortabil. Mulți bolnavi preferă un dialog fără martori, iar în anumite împrejurări va fi interogat separat copilul și aparținătorii. Mama copilului este cea mai prețioasă sursă de informații pentru medicul pediatru. După cîteva întrebări generale privind identitatea, vîrsta, domiciliul se trece la anamneză.

Scanned with OKEN Scanner

care nu este un schimb de întrebări şi răspunsuri, ci un dialog. La un anumit răspuns medicul formulează o nouă întrebare care-i permite să obţină noi date. În acest timp medicul începe să emită deja unele ipoteze de diagnostic. Bolnavul sau aparţinătorul trebuie să aibă senzaţia că medicul are suficient timp să-i asculte suferinţa. Nu face impresie favorabilă un istoric grăbit, luat în picioare, şi nici luarea de note scrise în timp ce bolnavul vorbeşte. Mama va fi încurajată să descrie cu termeni proprii ceea ce a constatat la copil şi nu să reproducă diagnostice şi tratamente al căror sens nu-l înţelege şi îl deformează după o logică proprie, de obicei foarte depărtată de logica medicală. Mamele au totdeauna o explicaţie proprie pentru toate simptomele prezentate de copil şi fac o legătură cauză-efect între procese sau fenomene pentru care nu există decît coincidenţa de timp. Pediatrul trebuie să facă efortul de a distinge detaliile specifice din noianul de date pe care mama este dispusă să le expună. Pentru bolile acute este foarte important de aflat cum a debutat boala, iar pentru cele cronice, cu evoluţie recurentă, se recomandă să se solicite descrierea unui episod tipic. Medicul trebuie să fie critic cu termenii medicali utilizaţi în abundenţă de mamă, mai ales dacă în antecedentele bolnavului există contacte repetate cu medici de aceeaşi specialitate sau specialităţi „vecine". În timpul convorbirii medicul evaluează personalitatea bolnavului sau a aparţinătorului, ceea ce îi ajută în interpretarea datelor relatate de bolnav. Trebuie evaluată exact reacţia bolnavului la boală, impactul psihologic al bolii copilului asupra mamei sau familiei acestuia.

Medicul pediatru cu experienţă ştie să facă din examenul medical o experienţă plăcută pentru copil şi aparţinător. Pentru aceasta trebuie să fie prietenos, disponibil, să efectueze examenul medical cu interes, răbdare, dexteritate şi competenţă. De obicei, examenul clinic se efectuează în prezenţa părinţilor. Spălarea mîinilor cu apă caldă, înainte de a se apropia de copil, are o bună justificare medicală şi constituie un gest foarte apreciat.

Scopul principal al medicului pediatru în această etapă este să obţină neapărat o relaţie psihologică cu copilul. Se acceptă orice mijloace de seducţie utilizate în acest scop. Nou-născuţii şi sugarii vor fi liniştiţi numai prin mijloace fizice. Deşi „corupţia trebuie blamată", un biberon cu tetină oferit într-un moment dificil poate crea o „legătură durabilă" între copil şi medic. Cînd examinăm un copil de vîrstă foarte mică legătura psihică trebuie făcută cu mama copilului. Pentru copilul preşcolar, adesea anxios cînd intră în cabinetul de consultaţie (expresia unor experienţe anterioare penibile), se utilizează mijloace de „seducţie" dintre cele mai variate. Atenţia lui poate fi captată cu jucării colorate sau cu povestiri, eventual cu animale fantastice, conforme gradului de înţelegere şi universului lui familiar. Pediatrul care leagă o conversaţie despre eroii îndrăgiţi de

Scanned with OKEN Scanner

pe micul ecran va fi imediat simpatizat sau acceptat. Copilul care ţipă continuu în cabinetul de consultaţie şi trebuie „smuls" din braţele mamei pentru a fi examinat suferă adesea de anxietate, ceea ce exprimă un climat „nesănătos" în familie, în ciuda încercărilor timide ale mamei de a convinge de contrariu.

Cooperarea cu copilul şcolar este mai uşoară. Adresîndu-i mici complimente referitoare la aspectul lui plăcut sau la modernitatea îmbrăcămintei sau iniţiind o conversaţie de interes bilateral (sport, filatelie, cinematografie, televiziune) se reuşeşte obţinerea relaţiei psihice de care este nevoie. Din acest moment copilul mare se confesează cu sinceritate şi se pot afla, fără mare efort, nu numai date nedisimulate despre suferinţa lui fizică, ci şi problemele psihologice care îl preocupă (de exemplu fetiţele adolescente sînt foarte preocupate de aspectul lor fizic).

Pentru a obţine încrederea copilului examenul clinic se începe fără nici un instrument şi în caz de necesitate acestea se introduc „treptat" în timpul examenului. Ordinea examenului clinic este dictată mai mult de copil decît de către medic, deşi consemnarea examenului în foaia de observaţie se va face după ordinea logică. Dacă copilul are o malformaţie vizibilă nu se examinează această regiune, ci una mai îndepărtată, urmînd a te apropia „întîmplător" de zona afectată. Trebuie ţinut seama că atît copilul, cît şi mama suferă de existenţa acestei diformităţi care-i creează, de obicei, probleme psihologice, mai mult decît suferinţă fizică.

Înainte de a efectua o manevră neplăcută sau dureroasă copilul trebuie pregătit sau avizat despre ceea ce urmează. Copilul va fi indispus cu examinarea instrumentală abia către afîrşitul examenului clinic (examinarea faringelui, a timpanului, a rectului). Cînd bolnavul este destul de mare i se poate explica necesitatea absolută a acestor examene, că sînt dezagreabile, dar nu sînt dureroase. Orice manevră penibilă trebuie să dureze puţin. Aceasta ţine în mare măsură de dexteritatea medicului, care se dobîndeşte printr-o practică clinică îndelungată. Intenţia de a efectua o manevră neplăcută sau dureroasă nu va fi în nici un caz ascunsă copilului. În caz contrar se năruie toată încrederea cîştigată.

Examenul clinic complet nu trebuie să depăşească 5—10 minute pentru a nu epuiza bolnavul. Gradul de pudoare variază de la un copil la altul. Deşi rigorile examenului clinic pretind dezbrăcarea completă a bolnavului, pudoarea copilului va fi respectată, indiferent de vîrstă.

Scanned with OKEN Scanner

1.3. Relația copil bolnav—familie—medic

Bolile acute ale copilului, evoluînd un timp scurt și, de obicei, sfîrșind prin vindecare, sînt considerate incidente inevitabile în viața unei familii și nu lasă nici o amprentă deosebită, cu excepția situațiilor limită în care s-a trecut pe lîngă posibila eventualitate de pierdere a copilului, cu atît mai semnificativă fiind împrejurarea, cu cît a avut loc în familiile cu copil unic, eventual cu părinți mai vîrstnici sau cu experiența unui copil decedat.

Bolile cronice sînt boli care nu se vindecă. Ele își pun puternic amprenta asupra vieții familiei bolnavului constituind un stres emoțional, social și uneori cu implicații economice asupra „celulei societății". Nu există concordanță între gravitatea medicală a bolii și impactul psihologic asupra familiei. Ca să se evalueze exact influența bolii cronice a copilului asupra echilibrului familial ar fi trebuit ca familia să fie cunoscută înainte de acest eveniment. *Mama* copilului este în mod evident cea mai afectată. Un copil bolnav este un șoc mai mare pentru mamă decît pentru tată. La nașterea unui copil malformat, de exemplu, mama trebuie să se obișnuiască cu ideea unui nou-născut *real*, cu probleme medicale și previzibile probleme comportamentale și sociale, care să înlocuiască ideea nou-născutului *ideal*, perfect sănătos, cu care mama s-a obișnuit în cursul sarcinii. În acest caz mama traversează diferite etape, cum sînt: frica, resentimentul, autoacuzarea și, în cele din urmă, acceptare, care se face cu prețul unei depresiuni, de obicei, nerecunoscută sau mascată. Mama este în fond supărată de existența acestui copil bolnav care-i tulbură echilibrul psihic, dar în mod demonstrativ ia o atitudine *hiperprotectoare*. Mama trece prin toată gama de sentimente, de la hipersolicitudine la abandonarea copilului, de la aparenta ignorare a defectului la supradimensionarea lui. Efectul bolii copilului asupra vieții afective a mamei depinde de starea ei psihică, de relațiile și afecțiunea ei față de soț, de existența altor copii în familie, de locul pe care-l ocupă meseria ei și interesul ei pentru activitatea profesională, cît absoarbe profesiunea din preocupările ei și cît timp acordă copilului, care este sensul *acestui* copil în viața ei. Implicațiile sînt mai severe în cazul copilului hiperprețios (copil unic, ultimul copil pe care-l putea naște, copilul bărbatului iubit care a decedat etc.). Dacă celelalte activități nu aduc mamei relativă satisfacție, singurul punct de sprijin psihic din viața ei este acest copil. În acest caz, boala copilului ia proporțiile unei drame; urmează depresiunea mamei și atitudine hiperprotectoare față de copil, prin care caută să dovedească (să-și dovedească) lipsa vreunui resentiment în fața acestui eșec. În general, familia bolnavului nu recunoaște că are probleme cu îngrijirea sau tratamentul copilului bolnav. Părinții subestimează, iar pediatrul supraestimează dificultățile create unei familii de îngrijirea unui copil cu o boală cro-

Scanned with OKEN Scanner

nică. Pediatrul nu are, de obicei, pregătire profesională suficientă pentru a întreprinde un studiu psihologic corect al familiei bolnavului, consideră că nu are timp pentru acest studiu și ignoră această fațetă a asistenței medicale. Minimalizînd voit problemele psihologice ale familiei unui bolnav cronic, medicul pediatru evită să-și recunoască incapacitatea de a rezolva aceste dificile probleme. Pentru a sesiza impactul psihologic al bolii copilului trebuie să fim atenți la tonul conversației, la asociațiile de idei ale părinților, la anxietatea părinților deplasată în mod voit spre probleme fără importanță pentru boala de fond. Metodele prin care părinții camuflează impactul negativ pe care boala copilului îl are asupra vieții lor sînt extrem de variate. De exemplu se îmbracă frumos cînd vin la consultație, evită orice discuție care ar arunca lumină asupra efectului bolii. Tonul pozitiv al conversației exprimă afecțiunea părinților și acceptarea infirmității copilului, tonul negativ exprimă dezaprobarea și frica. Părinții se simt vinovați și anxioși. Mama renunță uneori la serviciu „pentru a-și îngriji copilul", nu se mai vede cu prietenii, nu-și mai permite nici o distracție, se autopedepsește. În cazul în care părintele învestește medicul sau medicina cu puteri magice, vulnerabilitatea acestora crește prin imposibilitatea de a demonstra efecte terapeutice spectaculare. Relația cu părinții acestor bolnavi este dificilă, necesită multă răbdare și abilitate. Lipsa de rezultate expectate de către familie face ca aceștia să alerge după nume celebre de medici cu popularitate, să facă apel la vindecători.

Tatăl copilului poate fi mai puțin implicat în drama familiei. Unii dintre ei iau contact direct cu medicul doar la aflarea diagnosticului și (eventual) la decesul copilului. Testele psihologice au demonstrat că 32% dintre tații acestor copii au probleme emoționale. Fiind uneori mai angrenați decît mamele într-o activitate productivă, ei stau mai puțin cu copilul și intuiesc mai puțin problemele acestuia. Unii tați se simt nedreptățiți de atenția care se acordă în mod excesiv copilului bolnav și „fug" de acasă, consumă abuziv alcool.

Frații copilului bolnav nu sînt scutiți de influența negativă a unui bolnav cronic în familie. Uneori li se ascunde diagnosticul și prognosticul bolnavului, alteori ei cunosc, la nivelul lor de înțelegere, cîte ceva din suferința fratelui lor. Unii copii nu-și iubesc fratele bolnav pentru că acesta absoarbe prea mult din activitatea mamei și îl consideră responsabil exclusiv de aparenta neglijență la care este condamnat. Aceste aspecte constituie numai o parte a relației copil-bolnav-familie.

Scanned with OKEN Scanner

1.4. Anamneză

1.4.1. Istoric

În majoritatea bolilor pediatrice, istoricul afecțiunii actuale constituie cea mai importantă etapă pentru conturarea diagnosticului. Istoricul se obține de la mamă sau persoana care îngrijește copilul, dar copilul mare poate da el însuși informații prețioase despre boala lui. Aparținătorul „povestește" cum s-au desfășurat „evenimentele", dar adesea formularea aleasă și accentul este pus pe o latură minoră a problematicii. Medicul trebuie să dirijeze interlocutorul prin întrebări, pentru a contura faptele de interes medical. Întrebările nu trebuie să fie insinuante sau să irite mama și nu se va insista nepotrivit asupra unor aspecte despre care familia dorește să păstreze discreție. Istoricul bolii trebuie să reprezinte o înregistrare detaliată, clară și cronologică a momentelor principale. În timpul relatării medicul sesizează modul în care boala copilului implică familia, care este interpretarea ei de către părinți și ce așteaptă aceștia de la consultație.

Încă de la început trebuie să fie cunoscute și formulate sintetic motivele prezentării la medic, de obicei simptome sau semne. Descrierea debutului tulburărilor are mare importanță. Elementul timp trebuie bine fixat, cînd și cum au apărut semnele, care a fost secvența lor. Prin întrebări directe se vor preciza și datele negative. În continuare trebuie aflat care erau factorii agravanți sau ameliorați ai simptomelor, dacă a mai fost văzut de medic și ce medicație i s-a prescris. Medicul analizează pe loc informațiile primite, își formează opinia asupra exactității lor, sesizează inadvertențele și caută să intuiască (folosind întrebări suplimentare) substratul posibil al disimulării, fără să dea aparținătorului sau bolnavului impresia că are vreo îndoială. Istoricul bolilor cronice, care, uneori, au debutat, din perioada de sugar, este întretăiat, adesea, de repetate internări. Copiii cu afecțiuni cronice sînt dispensarizați în cabinetele de specialitate ale policlinicilor teritoriale sau chiar în centre naționale. Părinții posedă carnete de sănătate în care sînt consemnate diferitele instantanee din evoluția bolnavului. Reinternarea unui astfel de bolnav în aceeași clinică are avantajul că se poate utiliza informația medicală obținută din vechile foi de observație. Biletele de externare din alte spitale constituie o sursă de informație importantă pentru alcătuirea unui istoric exact, despre care numai unii părinți pot furniza date. Se va preciza, la nevoie, legătura cauzală posibilă între administrarea unor alimente sau medicamente și debutul unor simptome, repetabilitatea acelorași simptome în anumite împrejurări (criza de astm), caracterul demonstrativ „cu public" al unor manifestări pitiatice, declanșarea unor dureri abdominale

Scanned with OKEN Scanner

înainte de a merge la şcoală luni dimineaţa etc. În timp ce colecţionează datele de istoric, medicul se informează şi asupra climatului familial al copilului, relaţia părinte-copil, elemente care reies chiar din modul în care mama copilului îi relatează suferinţa.

1.4.2. Antecedente personale

Antecedentele antenatale sînt cu atît mai semnificative pentru bolnav, cu cît vîrsta acestuia este mai mică. Ele devin extrem de valoroase în anamneza nou-născutului. Prin întrebări abile se vor identifica copiii cu risc antenatal. O etapă importantă se referă la *anamneza mamei* privind antecedentele ei fiziologice şi patologice. *Vîrsta mamei* la naşterea copilului poate avea importanţă. Vîrsta optimă de procreere la femei este între 20 şi 30 de ani. Se consideră factor de risc pentru copil vîrsta mamei sub 18 sau peste 45 de ani.

Rangul copilului poate avea importanţă. Cel mai mare risc pentru copil este la prima sarcină şi cel mai mic la a 2-a. Primiparele nasc mai frecvent copii prematuri, au prezentaţii pelviene şi sarcina se complică mai des cu toxemie gravidică. Multiparele nasc copii cu greutate mare, ceea ce creşte riscul obstetrical. Dintre antecedentele patologice ale mamei în timpul sarcinii citäm toxemia gravidică, diabetul matern, infecţii materne, care se pot transmite transplacentar la făt (rubeolă, boala incluziilor citomegalice, toxoplasmoză, listerioză şi lues), afecţiuni ce pot avea implicaţii în patologia nou-născutului. *Infecţia intrapartum* cu streptococ, bacil coli sau enterobacteriacee, favorizată de ruptura prematură de membrane amniotice şi infecţie ascendentă, explică o parte din patologia infecţioasă a nou-născutului. *Agresiunea chimică* asupra produsului de concepţie va fi de asemenea investigată. Vor fi trecute în revistă eventualele medicamente primite de mamă în cursul sarcinii din grupul citostaticelor, anticonvulsivantelor, sulfamidelor hipoglicemiante, ca şi medicaţia hormonală (progestative); de asemenea se va consemna mediul toxic sau diferitele noxe la locul de muncă al mamei. Dintre *bolile de sistem*, lupusul eritematos sistemic, purpura trombocitopenică idiopatică, ca şi miastenia se pot manifesta clinic la nou-născut, ca o consecinţă a unor factori transmişi transplacentar (anticorpi). *Izoimunizarea Rh* la nou-născut poate fi prevăzută încă din timpul sarcinii unei femei Rh negative care are un soţ Rh pozitiv şi la care titrul anticorpilor anti Rh creşte în timpul sarcinii la valori de peste 1/64. Există risc pentru nou-născut legat de *iradierea lui intrauterină*. În timpul perioadei embrionare malformaţiile apar în directă legătură cu doza de iradiere. Sensibilitatea produsului de concepţie la acţiunea radia-

Scanned with OKEN Scanner

ţiilor scade de la prima pînă la a 6-a lună de sarcină. După această vîrstă nu mai apar malformaţii, dar creşte riscul neoplaziilor postnatale.

Unele femei însărcinate au fost investigate pentru diagnosticul prenatal al unor *boli cu transmitere genetică.* Amniocenteza permite cariotipul intrauterin pentru evaluarea antenatală a bolilor complementului cromozomial, diagnosticul enzimatic al talasemiei, al mucopolizaharidozelor, al bolii Krabbe. Determinarea α feto proteinei în lichidul amniotic permite evaluarea posibilităţilor unor malformaţii ale sistemului nervos central (anencefalie, mielomeningocel, teratom sacrococcigian). Ecografia intrauterină evidenţiază hidrops fetal, hidrocefalie sau anencefalie. Polihidramniosul se asociază cu stenoza sau atrezia de esofag sau jejun, anencefalie. Oligohidramniosul se asociază cu agenezie renală, anomalii ale aparatului urinar, hipoplazie pulmonară şi posibil pneumotorax la nou-născut.

Antecedentele intranatale se referă la modul cum a decurs sarcina, durata ei în săptămîni, felul şi durata travaliului, prezentaţia, greutatea, lungimea şi perimetrele copilului la naştere, eventualele intervenţii obstetricale (aplicare de forceps, secţiune cezariană), anestezice aplicate mamei, starea nou-născutului la naştere, prima respiraţie (primul ţipăt), scorul Apgar, reanimarea în sala de naşteri.

Antecedentele neonatale se referă, în special, la patologia nou-născutului în maternitate. Se vor nota : momentul cînd a fost pus la sîn, prima micţiune, momentul eliminării meconiului, scăderea fiziologică în greutate, greutatea în momentul externării din secţia de nou-născuţi, data apariţiei icterului neonatal, durata şi intensitatea lui, eventual intervenţii pentru influenţarea lui (iradiere cu lumină albastră, exsanghinotransfuzie), durata spitalizării, motivele prelungirii spitalizării. Mama va fi special interogată asupra convulsiilor şi infecţiilor neonatale, a sindromului de adaptare a nou-născutului, semne de suferinţă neurologică în perioada de nou-născut, dificultăţi de alimentaţie. Majoritatea malformaţiilor congenitale sînt depistate în maternitate şi unele sînt supuse intervenţiei chirurgicale chiar în această perioadă. Se semnalează încă din perioada de nou-născut patologie legată de actul naşterii (cefalhematom, paralizie de plex brahial).

Creşterea şi dezvoltarea va fi urmărită făcînd un interogatoriu amănunţit asupra evoluţiei curbei ponderale şi a creşterii în lungime, semnalîndu-se momentul de stagnare în greutate sau de oprire a creşterii. Dezvoltarea organelor genitale externe şi apariţia semnelor sexuale secundare va fi consemnată secvenţial, sesizînd eventualele rămîneri în urmă, la nevoie făcîndu-se comparaţie între creşterea şi dezvoltarea acestui copil faţă de fraţi sau părinţi.

Dezvoltarea neuropsihică şi comportamentală începînd cu perioada de sugar, urmărită secvenţial, va constitui un capitol separat al

Scanned with OKEN Scanner

anamnezei care se referă la antecedentele personale: eventualele tulburări de comportament (debutate chiar înaintea vîrstei de 1 an), tulburări ale ritmului somn-veghe, momentul instalării controlului sfincterian, controlul diurn și nocturn al micțiunilor, primii pași, primele cuvinte, comportament în relațiile cu copiii de aceeași vîrstă, școlarizare, performanțe la învățătură, tulburări la învățătură se vor consemna în fișa medicală.

Alimentația copilului, începînd cu perioada de nou-născut: mama va fi întrebată cît a alimentat sugarul exclusiv la sîn, aspectul curbei ponderale în această perioadă, momentul introducerii alimentației mixte sau artificiale, preparatul utilizat, modul de utilizare (concentrație, adaos de ingrediente atunci cînd sînt necesare), momentul diversificării alimentației, tipul și ordinea alimentelor nou introduse, secvența lor, cum au fost primite de copil, apariția eventuală de tulburări digestive concomitente. Cînd copilul primește alimente din masa adulților se va aprecia aspectul, cantitatea și orarul meselor, eventualitatea unor particularități alimentare. Supraalimentarea copilului obez este, de regulă, negată de către familie, dar cu întrebări abile aceste aspecte vor fi evidențiate anamnestic. În cazul unor boli cronice care presupun regim alimentar permanent (diabet zaharat, insuficiență renală cronică) se vor pune întrebări privind respectarea lui.

Antecedentele patologice constituie un moment important al anamnezei. Se vor semnala accidente, intoxicații, reacții alergice (eventual la medicamente), convulsii, boli infecto-contagioase etc. Internări repetate în spital sau îmbolnăviri repetate (episoade respiratorii și digestive recurente) survenite la un sugar cu curbă ponderală deficitară, „rezistente la tratament", eventual decese la sugari din aceeași familie cu afecțiuni incomplet precizate, trebuie să trezească atenția medicului pentru o posibilă fibroză chistică, diagnostic care nu poate fi confirmat decît prin investigații suplimentare. Infecții repetate la copil pot avea ca substrat un deficit al apărării imune, de obicei de tip constituțional și bolnavul va trebui să fie investigat în acest sens. Copiii cu diarei recidivante vor fi suspicionați de intoleranță la lactoză, alergie la proteinele laptelui de vacă, giardioză sau sindrom de malabsorbție prin intoleranță la gluten. Sugarul „care nu prosperă", este palid și prezintă episoade diareice repetate va fi investigat pentru posibilă infecție de tract urinar, știut fiind că simptomele urinare lipsesc în mod notoriu la sugarul de vîrstă mică.

1.4.3. Imunizări

Milioane de copii se bucură de sănătate ca urmare a efectului sigur protector al imunizărilor active. Vaccinările constituie modalitatea de a induce imunizarea activă dobîndită artificial. Ele stimu-

Scanned with OKEN Scanner

lează maturarea sistemului celular imunocompetent, ceea ce justifică începerea lor cît mai curînd după naştere. În ţara noastră se practică 4 tipuri de vaccinări obligatorii şi gratuite copiilor între 0 şi 1 an, după care se execută unele revaccinări.

Vaccinarea BCG oferă protecţie împotriva tuberculozei organismelor neinfectate, reduce morbiditatea tuberculozei cu peste 80%, copiii vaccinaţi făcînd forme cu diseminare granulică de 100 de ori mai rar decît cei nevaccinaţi. Vaccinarea BCG se practică prin inoculare strict intradermică a 0,1 ml cultură vie de bacili Calmette Guerin, care se livrează sub formă liofilizată urmînd a fi resuspendată în mediul Sauton, diluat în momentul întrebuinţării. Locul vaccinării este braţul stîng, treimea medie, regiunea postero-externă. După injectarea intradermică apare o papulă de cca 0,6 cm, care „se şterge" în următoarele 30 de minute. În următoarele 24—36 de ore de la vaccinare este posibilă apariţia unui eritem fără semnificaţie în jurul punctului de inoculare. După 1—3 săptămîni la locul injecţiei apare un nodul mic care creşte progresiv în dimensiuni; zona centrală capătă o nuanţă roşie-violacee, pielea devine lucioasă şi la un moment dat conţinutul nodulului se elimină printr-un mic orificiu, care se acoperă cu o crustă hematică. După cîteva săptămîni crusta se elimină şi în loc rămîne o mică cicatrice depigmentată şi uşor deprimată. Această evoluţie are loc în decurs de aproximativ 3 luni, dar se poate prelungi chiar 4—6 luni (ulceraţia superficială se prelungeşte mai multă vreme şi se cicatrizează mai greu). Aplicarea de pansamente sau tratamente locale este inutilă. Existenţa leziunilor locale este dovada succesului vaccinării pentru care însă pledează cel mai sigur pozitivarea reacţiei la tuberculină (PPD). Alergia specifică se instalează la 6—8 săptămîni de la vaccinare. Se notează uneori *incidente* ale vaccinării BCG, atunci cînd diametrul nodulului depăşeşte 18—20 mm, iar al ulceraţiei 10—12 mm, precum şi apariţia de adenopatii axilare la 1—3 luni care în mod excepţional fistulizează. *Indicaţia vaccinării BCG* există pentru toţi nou-născuţii în vîrstă de peste 4 zile. Se exclud de la vaccinare copiii subponderali şi bolnavi, care se vaccinează cînd părăsesc sănătoşi maternitatea. După vîrsta de 2 luni vaccinarea BCG se aplică numai copiilor cu IDR la PPD negativ, după un calendar stabilit în instrucţiunile Ministerului Sănătăţii. Vor fi excluşi copiii cu boli febrile concomitente, convalescenţii de boli acute infecto-contagioase, cei cu boli acute dermatologice.

Vaccinarea cu trivaccin diftero-tetano-pertussis. Trivaccinul utilizat în ţara noastră este un vaccin combinat care conţine anatoxină difterică, anatoxină tetanică şi vaccin pertussis (inactivat cu formol). Este indicat în profilaxia difteriei, tetanosului şi tusei convulsive, după vîrsta de 3 luni, după un ritm stabilit în instrucţiunile Ministerului Sănătăţii. În principiu, primovaccinarea constă din 3 ino-

Scanned with OKEN Scanner

culări de 0,5 ml vaccin, la interval de 1 lună, iar revaccinarea constă dintr-o singură inoculare, administrată la interval de 6 și respectiv 18 luni de la primovaccinare (sau prima revaccinare). Vaccinul se administrează intramuscular, în regiunea supero-externă a coapsei, la 3 cm în afara liniei mediane, în doză de 0,5 ml. Indicația de primovaccinare o au toți sugarii sănătoși care au împlinit vîrsta de 3 luni. Se contraindică temporar copiii cu boli acute febrile, iar dintre bolile cronice se exceptează de la vaccinare diabetul, cardiopatiile și nefropatiile cronice decompensate, discraziile sangvine, tuberculoza evolutivă, distroficii avansați și stările alergice manifeste. Reacțiile locale și generale postvaccinale sînt de minimă importanță. Copiii cu istoric personal de boli neurologice și convulsii vor fi vaccinați numai cu bivaccin (DT).

Vaccinarea antipoliomielitică se practică cu vaccin poliomielitic trivalent pentru administrare orală, care constă dintr-o suspensie de vaccin poliomielitic viu, preparat din tulpini atenuate (nepatogene pentru om) de tip 1, 2, 3 ale lui A. Sabin. Doza vaccinală este de 0,2 ml (sau 4 picături). Flacoanele cu vaccin conțin un lichid limpede de culoare roșie-portocalie sau roșie-cireșie. Primovaccinarea poliomielitică se face prin administrarea orală a vaccinului, după vîrsta de 6 săptămîni, în 2 prize la interval de 60 de zile. Revaccinarea se execută într-o singură administrare după 6 luni de la primovaccinare. Vaccinul conferă protecție de 90—100% la copiii vaccinați și prin multiplicarea virusului viu în intestin face posibilă dispariția virusului poliomielitic „sălbatic" și paralitogen. Are marele avantaj că stimulează atît imunitatea sistemică, cît și pe cea topică (locală), prevenind astfel replicarea virusului „sălbatic". Este ușor de administrat, economic și practic. Reacțiile postvaccinale sînt nesemnificative. Se contraindică temporar de la vaccinare copiii cu infecții acute febrile, tulburări acute digestive și boli cronice în perioada de acutizare.

Vaccinarea antirujeolică conferă protecție împotriva virusului rujeolei. Vaccinul este preparat din virus viu, supraatenuat, tulpina Schwartz. Vaccinarea constă dintr-o inoculare unică, subcutanată de 0,5 ml vaccin, care se livrează sub formă liofilizată și se dizolvă extemporaneu cu solventul care însoțește fiola. Sînt indicați pentru vaccinare toți sugarii sănătoși care nu au avut rujeolă și au împlinit vîrsta de 9 luni. Nu vor fi exceptați de la vaccinare copiii cu insuficiență respiratorie, astm, cardiopatii congenitale, encefalopatii cronice, hipotrofie, tuberculoză (exceptînd formele evolutive) sau fibroză chistică (pentru care rujeola constituie un factor major de risc). Se contraindică temporar de la vaccinare copiii în convalescența unor boli transmisibile (maximum 14 zile), bolile acute febrile, contacții siguri de parotidită, varicelă și rubeolă, bolile maligne și hemopatiile maligne, bolnavii în tratament cronic cu corticoizi și

Scanned with OKEN Scanner

antimetaboliți (care scad apărarea antiinfecțioasă), alergia la proteinele din ouă, administrarea de imunoglobuline cu 6 săptămîni înaintea vaccinării. Imunitatea se instalează după 3 săptămîni, iar vaccinarea practicată după maximum 4 zile de la contactul infectant previne îmbolnăvirea. Protecția scade la 48% dacă vaccinarea se practică abia la 6 zile de la contact. Reacția postvaccinală este înregistrată numai la unii copii, între a 6-a și a 12-a zi de la administrarea vaccinului și constă din febră 38—39° (cu maximum de frecvență între a 7-a și 8-a zi), întîlnită într-un procent de 17—34% din cazuri, fenomene catarale respiratorii și tulburări acute digestive (8—15% din cazuri). Doar 2—3% din copiii vaccinați prezintă eritem fugace. Imunizarea obținută prin vaccinare antirujeolică este la fel de durabilă ca și cea dobîndită după îmbolnăvirea de rujeolă. Eficacitatea vaccinului este de 95%. Vaccinarea antirujeolică se recomandă a fi făcută relativ tîrziu (în comparație cu celelalte vaccinări), la sfîrșitul primului an de viață, pentru că practicată mai devreme reduce șansa și gradul de imunizare, deoarece cu cît este de vîrstă mai mică, copilul posedă anticorpi transmiși transplacentar de la mamă, care interferează obținerea imunizării active. *Complicațiile* vaccinării sînt semnalate la nivelul sistemului nervos central și apar cu maximum de frecvență între a 6-a și a 30-a zi după vaccinare. Incidența lor este de 1/1 milion de doze vaccinale (față de 1/1 000 în cazul rujeolei boală). Dintre complicațiile neurologice se citează encefalita, sindrom Reye, comă și convulsii. Este discutabilă legătura cu panencefalita sclerozantă subacută (sugerată de observația că supraatenuarea virusului rujeolic îi conferă caractere apropiate de ale virusului lent). Incidența bolii este de 10—20 ori mai mică la copiii vaccinați, în comparație cu cei care s-au îmbolnăvit de rujeolă. Incidența complicațiilor neurologice ale vaccinării antirujeolice este comparabilă cu a altor vaccinuri cu virus viu atenuat și beneficiile întrec cu mult riscurile bolii.

1.4.4. Profilaxia rahitismului

Conform schemelor profilactice recomandate în țara noastră, prima doză de 200 000 u vitamină D_3 se face la ieșirea din maternitate, urmînd ca în cursul primului an de viață sugarul să primească 5—6 administrări de vitamina D intramuscular, la interval de 8 săptămîni, totalizînd doza de 800 000 pînă la 1 200 000 u vitamină D_3/anual, doză profilactică curentă. Pare avantajos pentru copil, dar mai puțin utilizată în practica curentă pediatrică din țara noastră, administrarea orală zilnică de 500—1 000 u vitamina D, începînd cu vîrsta de 7 zile, într-un ritm continuu, pînă la împlinirea vîrstei de 2 ani. Se va interoga mama asupra eventualelor reacții patologice apărute după administrarea dozei stoss de vitamină D (crize de teta-

Scanned with OKEN Scanner

nie, convulsii hipocalcemice). Cu o anamneză abilă se poate afla că unii sugari au prezentat anorexie, vărsături, stagnare în greutate, ceea ce ridică suspiciunea unei posibile intoxicații cu vitamina D (prin supradozaj iatrogen).

1.4.5. Condiții de viață

Condițiile igienice de la domiciliu, studiile mamei, nivelul de educație sanitară, starea psihică a mamei, echilibrul vieții de familie, existența unor situații conflictuale la domiciliul copilului, pot explica unele fațete ale patologiei prezentate de bolnav. Familiile dezorganizate, divorțul părinților, apariția unor copii din a 2-a căsătorie sau dintr-o căsătorie anterioară a tatălui sau a mamei, neînțelegeri casnice între soți, delincvența aparținătorilor, boala cronică a unuia dintre părinți, existența unui frate cu boală cronică irecuperabilă sau dependent social, boli pshihice în familie, decesul unuia dintre părinți sau a unui copil din familie marchează negativ starea psihică a mamei și se repercutează asupra comportamentului copilului, care devine hiperanxios, dependent. Problema copilului „hiperprotejat", ca și a celui „neglijat" a fost tratată în alte capitole ale cărții.

Mulți copii frecventează colectivități organizate începînd din perioada de sugar și antepreșcolar (creșă), preșcolar (grădiniță) și școală. Mama va fi întrebată asupra comportamentului copilului în colectivitatea de copii, asupra gradului lui de adaptabilitate. Sînt foarte importante pentru intuirea profilului psihic al copilului cunoașterea relațiilor cu alți copii, progresele școlare, aptitudini speciale, reacția la școlarizare, eventualitatea unor tulburări la învățătură la copilul școlar.

1.4.6. Antecedente heredo-colaterale

A. **Istoric familial.** *Starea sănătății mamei* înaintea actualei sarcini sau în timpul sarcinii, vîrsta mamei la naşterea copilului sînt cunoscute din investigările antenatale. Anamneza va depista și boli ale mamei debutate postnatal (tireotoxicoză, diabet, miastenie, colagenoze). *Starea sănătății tatălui* poate avea legătură cu boala actuală a copilului (de ex. furuncul/hidrosadenită la tată, tratate local și neizolate pot explica stafilococia pleuropulmonară a copilului sugar). Tuberculoza unuia dintre părinți, mai ales în forme active, cu bacloscopie pozitivă este de interes extrem pentru medicul care depistează hiperergie tuberculinică sau complex primar tuberculos la copil. Luesul netratat al mamei (eventualitate devenită excepțională) explică prematuritatea sau fetopatia noului născut. Luesul congenital al nou-născutului a devenit un diagnostic de interes istoric. Starea de purtător de AgHBs a mamei (eventual dobîndită prin contrac-

Scanned with OKEN Scanner

tarea hepatitei acute virale B în ultimul trimestru de sarcină) explică unele manifestări patologice la nou-născutul și sugarul din primul trimestru care a dobîndit antigenul prin pasaj transplacentar. Anamneza familială pozitivă pentru boli din grupa bolilor de colagen (lupus eritematos sistemic, artrita reumatoidă juvenilă) sau boli atopice (astm, eczemă, rinită alergică), ca și diabetul și schizofrenia între rudele apropiate explică prezența bolilor din acest grup la copilul examinat. *Starea sănătății fraților.* Contactul cu o boală infecto-contagioasă sau parazitoză digestivă la frați explică manifestări asemănătoare la bolnav. Manifestări patologice încadrabile în grupul bolilor cu transmitere genetică constatate la proband și alți membri ai fratriei sugerează necesitatea alcătuirii unui *pedegree* cuprinzînd mai multe generații.

B. **Determinismul malformațiilor congenitale.** Nașterea unui copil cu malformații congenitale (unice sau multiple) ridică numeroase probleme medicale (privind originea malformației) și psihologice (interesînd familia bolnavului și ulterior copilul). Medicul pediatru este invariabil interpelat asupra cauzelor care au generat malformația și asupra riscului respectivului cuplu de genitori de a da naștere unor alți copii cu defecte asemănătoare. Problemele ridicate de familie nu sînt simple și ele fac parte din aria de activitate a celor care se ocupă de genetica medicală. Considerăm necesară o scurtă rememorare a unor date privind determinismul malformațiilor congenitale. Înainte este însă necesar să precizăm semnificația unor termeni.

Malformație este un defect morfologic al unui organ, parte de organ sau regiune a corpului, ca rezultat al unui proces anormal de dezvoltare intrinsecă (primordium anormal). *Disrupție* semnifică un defect morfologic al unui organ, parte de organ sau regiune a corpului, prin intervenția unui *factor extrinsec* care interferează un proces de dezvoltare inițial normal (fig. 1). *Sindrom* se numește asocierea de multiple anomalii avînd aceeași patogenie. Se poate datori unor anomalii cromozomiale sau unor anomalii de morfogeneză determinate de o genă. Asocierea de malformații este totdeauna aceeași. *Defectul politopic al unei zone* este constituit din multiple anomalii rezultînd din tulburarea de dezvoltare a unei zone a embrionului prin intervenția unor factori extrinseci. Rezultă că defectele de morfogeneză evidente la examenul clinic al bolnavului pot avea origini și determinism foarte variat.

Disrupțiile, care generează defectele politopice ale unei zone, se datoresc intervenției unor factori extrinseci asupra embrionului, care fusese normal în momentul concepției. Acest tip de anomalii morfologice nu au o bază genetică, sînt întîmplătoare, nerepetabile în generațiile ulterioare și se datoresc unor *embriopatii* (factorii teratogeni au acționat în timpul primelor 12 săptămîni de gestație). Dintre cauzele posibile de embriopatie citățm infecțiile virale (rubeola, gripa,

Scanned with OKEN Scanner

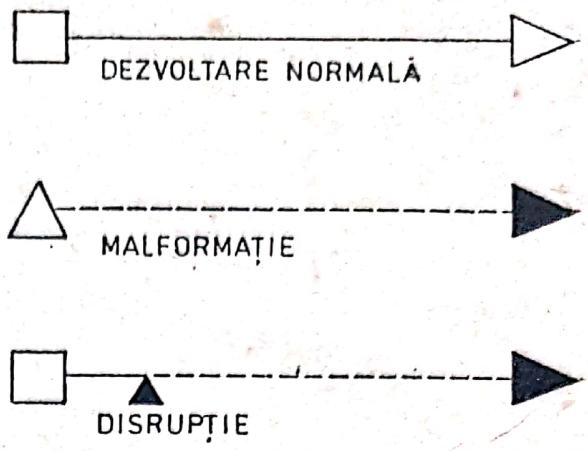

Fig. 1. Erori de morfogeneză (schemă), modificat după Spranger J, 1982.

varicela, mononucleoza infecțioasă, boala incluziilor citomegalice), infecțiile bacteriene (sifilis, listerioză), infecțiile parazitare (toxoplasmoză), diabetul mamei (embriopatia diabetică), medicamente și toxice, radiații.

Malformațiile congenitale adevărate, în sensul anterior citat, au o bază genetică distinctă și sînt determinate ereditar. Ereditatea poate fi poligenică sau de tip mendelian, care, la rîndul ei, poate fi autosomal dominantă, autosomal recesivă sau recesiv X-lincată.

1. *Ereditatea poligenică și multifactorială* a unei malformații este greu de demonstrat, deși aceasta este modalitatea majoră de determinare a defectelor de morfogeneză, cauza a 47% din malformațiile detectate la copiii din primul an de viață. Ereditatea poligenică este condiționată de mai multe gene, fiecare în parte avînd o influență mică, dar afectarea mai multor gene are efect aditiv. Apariția malformației depinde de acțiunea combinată a mai multor gene. Cu cît numărul genelor implicate în determinarea unor trăsături este mai mare, cu atît modul de transmitere va fi mai complicat. Un grup de astfel de gene transmite numai predispoziția, care poate sau nu să producă boala. Apariția malformației congenitale implică existența unui prag. Numai indivizii care realizează o anumită combinație nefavorabilă de gene trec dincolo de acest „prag" și manifestă malformația; într-o măsură apreciabilă intervin efectele factorilor de mediu. Din grupa malformațiilor congenitale cu ereditate poligenică se pot cita: luxația congenitală de șold, piciorul strîmb congenital, stenoza hipertrofică de pilor, boli congenitale de cord, anencefalia, spina bifida cu meningocel, cheiloschizis și cheilopalatoschizis. Frecvența recurenței malformației în familia în care există deja un copil afectat, este de 2—5% (risc calculat empiric), ceea ce înseamnă de 20—40 de ori mai mult decît în populația generală. Existența a 2 copii afectați de aceeași malformație în familie crește riscul următorilor descendenți la 10—15%. Incidența concordanței defectului la gemeni neidentici este egală cu cea a fraților rezultați din sarcini

Scanned with OKEN Scanner

diferite. Concordanţa la gemeni monozigoţi este de 4—8 ori mai mare decît la gemeni bivitelini, probînd intervenţia unor factori genetici. Repartiţia malformaţiilor poligenice nu este egală pentru ambele sexe. Pentru ca stenoza hipertrofică de pilor să apară la fete este necesară existenţa mai multor factori genetici decît pentru băieţi. De aceea, incidenţa stenozei hipertrofice de pilor la copiii mamelor afectate este de 4 ori mai mare (24%) decît la copiii taţilor afectaţi (6%) (O. Carter). Există variaţia riscului recurenţei în relaţie cu severitatea malformaţiei. De exemplu, riscul recurenţei la palatoschizis bilateral este de 5,7%, în comparaţie cu riscul de numai 2,5% semnalat în cazul cheilopalatoschizisului unilateral. Ereditatea poligenică este baza transmiterii genetice a unui singur defect.

Malformaţiile cu ereditate mendeliană presupun existenţa unei gene mutante (cu caracter anormal), situată la nivelul unui locus anumit, pe unul din cromozomi. Dacă gena moştenită se găseşte într-o singură doză (moştenită de la un singur părinte), iar gena parteneră, care este normală, nu poate contrabalansa acţiunea genei mutante şi copilul prezintă manifestări clinice se vorbeşte de *ereditate autosomal dominantă*. Dacă anomalia devine evidentă numai atunci cînd gena este prezentă în doză dublă (moştenită de la ambii părinţi) se vorbeşte de *ereditate autosomal recesivă*. Aceste gene sînt situate pe cromozomii autosomi.

Malformaţiile cu transmitere autosomal dominantă se caracterizează prin expresie clinică variată la indivizii afectaţi din aceeaşi generaţie sau din generaţii diferite. Malformaţia se transmite „vertical" din generaţie în generaţie (fig. 2), cu risc de afectare a descendenţilor de 50%. Sexul nu are nici o importanţă în manifestarea efectelor mutaţiei. Gena dominantă poate „sări" o generaţie şi determină manifestări clinice la toţi indivizii care o moştenesc. Fiecare individ

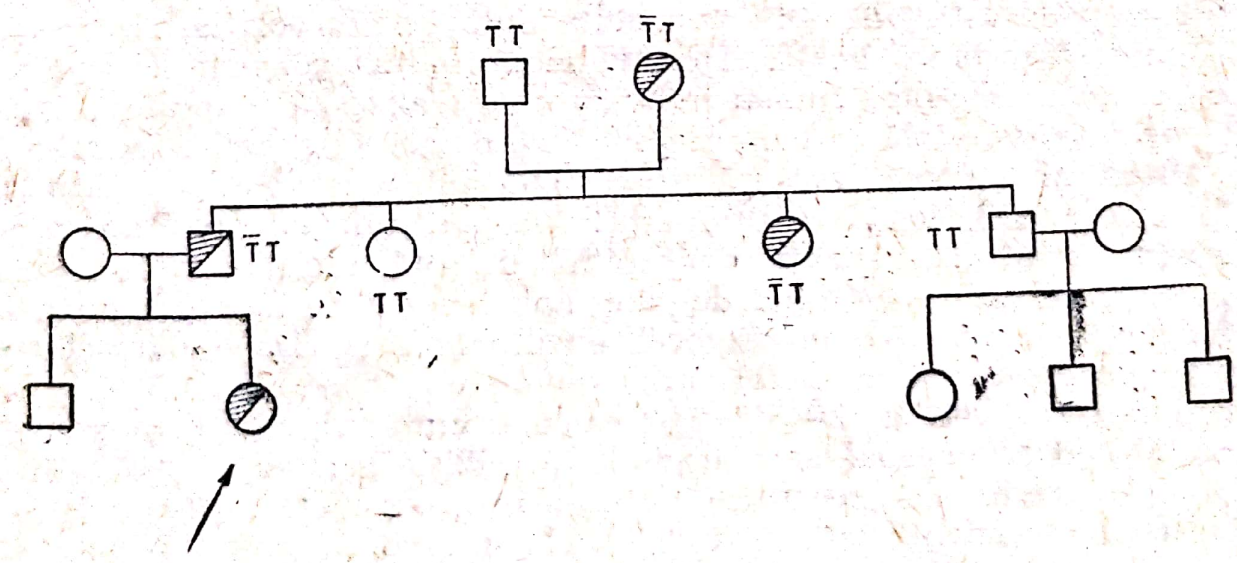

Fig. 2. Pedegree în boli cu transmitere autosomal dominantă

Scanned with OKEN Scanner

afectat are în mod obligatoriu unul dintre părinți afectat, chiar dacă expresia clinică a bolii acestuia este „mai blîndă". Copiii persoanelor afectate transmit boala descendenților lor cu un risc de 50%, în schimb rudele neafectate nu vor avea urmași afectați. Caracteristica principală a bolilor cu transmitere autosomal dominantă este aceea că se manifestă fenotipic la heterozigoți. Din lista bolilor ereditare cu acest mod de transmitere (736) citățm cîteva exemple: acondroplazie, acrocefalosindactilie (sindrom Apert), aniridie, anemie hemolitică congenitală microsferocitară, distrofie musculară (forma facio-scapulo-humerală), displazie cleido-craniană, epidermoliză buloasă (formă simplă), coree Huntington, displazie ectodermală (hidrotică), sindrom hipertelorism-hipospadias, sindrom Marfan, miozită osificantă, osteogeneză imperfecta, osteopetroză (boala Albers-Schönberg, forma clinică mai blîndă), otoscleroză, neurofibromatoză Recklinghausen, nistagmus congenital, miotonie congenitală Steinert, polipoză intestinală familială, talasemie, sindrom Treacher-Collins, sindrom Waardenburg, boala Willebrand. Alcătuind *pedegree*-ul unei astfel de familii se constată transmiterea verticală a tarei. Uneori boala apare la descendenți printr-o mutație „de novo" și aceasta este mai probabilă cînd vîrsta genitorilor este mai mare.

Malformațiile cu transmitere autosomal recesivă au manifestare fenotipică numai la indivizii homozigoți (purtători ai unui set dublu de gene mutante moștenite de la ambii genitori). Părinții copilului, totdeauna heterozigoți pentru tară, sînt fenotipic indemni. În aceeași familie există și copii bolnavi și sănătoși, riscul de a da naștere la copii bolnavi (homozigoți) este de 25%, iar riscul descendenților de a fi heterozigoți este de 50 % Eventualitatea ca ambii părinți să fie heterozigoți pentru aceeași genă mutantă crește în căsătoriile consangvine. Dacă numărul descendenților acestor familii este mic, cazurile apar „sporadice". Detectarea heterozigoților prin teste biochimice este extrem de importantă pentru prevederea riscului acestor cupluri de a naște copii bolnavi. Din păcate nu există tehnici adecvate acestui scop pentru toate cele 783 de boli recunoscute a fi transmise autosomal recesiv și prețul acestor investigații în masă ar fi enorm. Toate erorile înnăscute de metabolism (care nu sînt malformații) cunosc această modalitate de transmitere. Următoarele boli pot fi citate: albinism, atrofie musculară spinală Werdnig-Hoffman, ataxie spino-cerebeloasă Friedreich, epidermoliză buloasă (formă distrofică), fibroză chistică, microcefalie, parapareză spastică familială, hipertrofie cerebriformă de suprarenală, sindromul Laurence-Moon-Biedl, osteopetroza (boala Albers-Schönberg, forma malignă), sindromul Virchow-Seckel, anemia constituțională Fanconi, talasemie majoră, *xeroderma pigmentosum*, sindromul Papillon-Léfèvre. Frecvența acestor boli depinde de frecvența genei în populația generală. Alcătuind *pedegree*-ul unei astfel

Scanned with OKEN Scanner

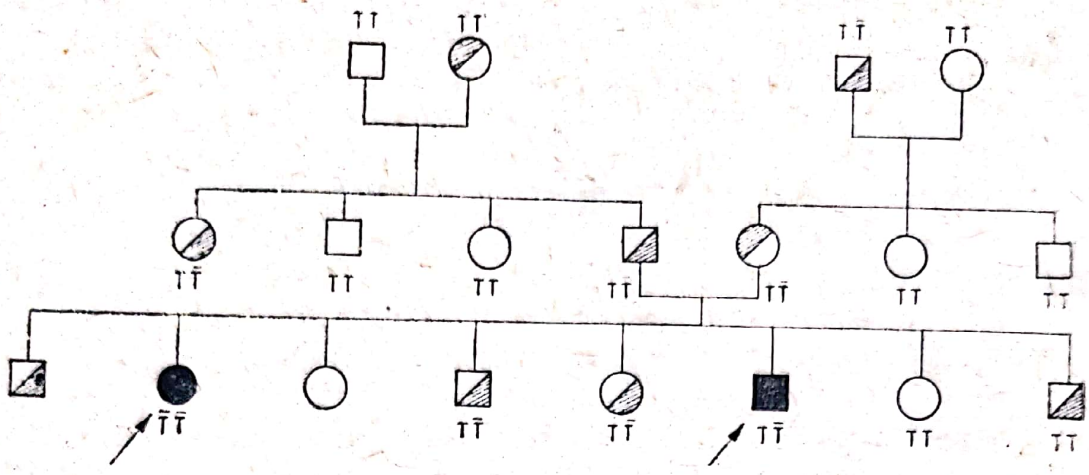

Fig. 3. Pedegree în boli cu transmitere autosomal recesivă

de familii (fig. 3) vom observa cu uşurinţă modelul orizontal de transmitere al bolii (mai mulţi fraţi afectaţi în fratrie).

Malformaţiile cu transmitere recesiv X-lincată se exprimă clinic numai la băieţi. Gena mutantă este localizată pe cromozomul X. Deoarece la băieţi gena patologică este prezentă într-o singură doză, nefiind contrabalansată de o genă normală (nu există un cromozom omolog) boala se exprimă numai la sexul masculin. Transmiterea bolii se face de la femei heterozigote fenotipic normale (acţiunea genei normale de pe celălalt cromozom X face ca expresia clinică a bolii să lipsească la sexul feminin). Băieţii mamelor purtătoare vor fi bolnavi într-un procent de 50% din cazuri. Băieţii sănătoşi nu mai transmit boala descendenţilor lor. Fetele mamelor transmiţătoare vor fi, în 50% din cazuri, heterozigote (deci purtătoare de tară), restul sănătoase. Toate fiicele sînt fenotipic normale. Alcătuind *pedegree*-ul unei astfel de familii (fig. 4) se remarcă modelul oblic de transmitere din generaţie în generaţie comparat cu mişcarea calului pe tabla de şah. Mama transmiţătoare are fraţi şi fii bolnavi. Băiatul afectat nu transmite boala fiului lui, în schimb toate fiicele lui sînt purtătoare ale genei anormale. În cataloagele bolilor genetice sînt înscrise peste 150 de boli X-lincate din care citãm: displazia hidrotică ectodermală, distrofie musculară progresivă Duchenne, hemofilie A şi B, deficit de G_6PD, osteodistrofie Albright, ihtioză congenitală (una din formele clinice), nistagmus congenital, rahitism familial hipofosfatemic, sindromul Ehlers Danlos (unele forme clinice), testicul feminizant.

C. **Sfatul genetic** se acordă tuturor cuplurilor care doresc să afle dacă vor avea descendenţi afectaţi de vreo boală ereditară. Sfatul genetic se acordă cu precădere familiilor în care unul dintre părinţi suferă de o boală ereditară sau dacă ambii părinţi au acest tip de boli, dacă în familia unuia dintre genitori există boli ereditare, dacă soţii sînt rude apropiate, dacă în familie s-a născut un copil cu malformaţie, dacă există suspiciune de boală cromozomială sau avorturi repetate.

Scanned with OKEN Scanner

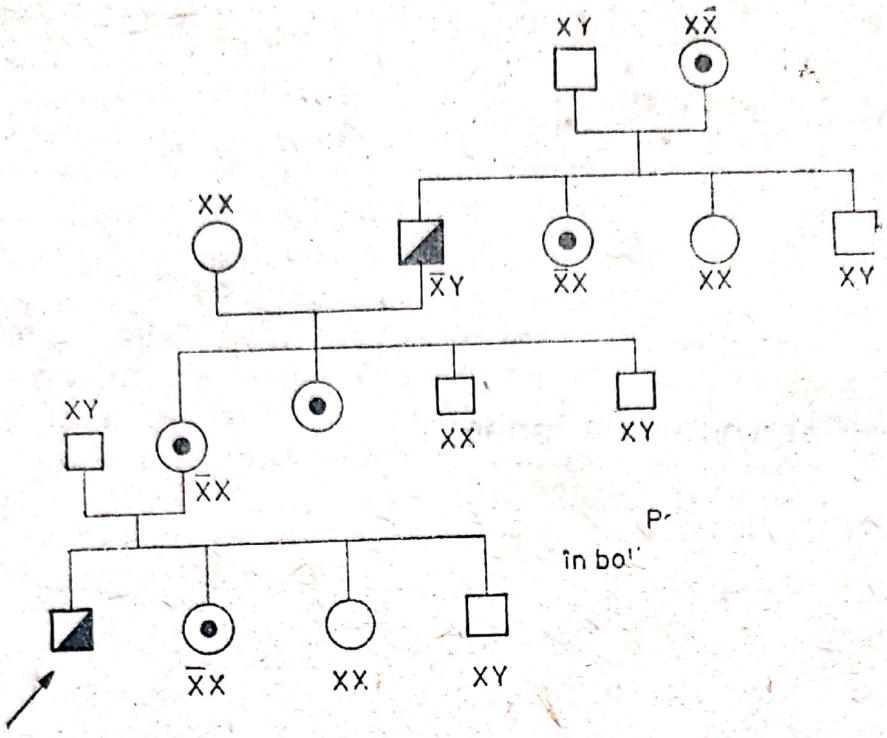

Fig. 4. Pedegree în boli cu transmitere X-lincată

Cele mai numeroase probleme le ridică cazurile sporadice. Calculul riscului se face după metode statistice pentru bolile cu transmitere mendeliană sau după metode empirice pentru malformațiile cu ereditate poligenică. După nașterea unui copil cu anomalie cromozomială, riscul recurenței este în funcție de cariotipul părinților, vîrsta mamei și mai puțin a tatălui. Translocația echilibrată se poate transmite dezechilibrat la descendenți, în funcție de tipul anomaliei și sexul purtătorului. Dacă se solicită sfatul genetic, într-o malformație cu ereditate poligenică, trebuie convinși părinții că, fiind vorba de o malformație unică, și în majoritatea cazurilor rezolvabilă chirurgical sau ortopedic, copilul este aproape normal ; malformația nu a fost determinată de nici un factor care ar fi intervenit în timpul gestației. Setul de gene moștenit *de la ambii părinți* (aparent sănătoși) nu a fost în întregime normal și aceasta este cauza apariției acestei malformații unice. Riscul familiei de a da naștere unui alt copil cu o malformație asemănătoare este foarte mic (5%). Sfatul genetic în bolile transmise X-lincat se bazează pe următoarele argumente : se explică familiei că băieții nu posedă o genă normală care să contracareze acțiunea genei anormale și de aceea au expresia clinică a bolii. Dacă următorii copii vor fi numai fete, acestea vor fi clinic sănătoase, dar purtătoare de tară. Fiul lor bolnav nu va transmite boala descendenților și nepoții din partea băiatului vor fi sănătoși. Fiii fiicelor vor fi însă bolnavi. Decizia finală de a avea sau nu copii la riscul enunțat depinde exclusiv de hotărîrea cuplului.

CAPITOLUL 2

SEMNE ȘI SIMPTOME

2.1. Semne și simptome generale

2.1.1. Febra

Febra este definită de creșterea temperaturii corpului peste limitele considerate normale (36[8]—37°C, 96,8—99,5°F).

Măsurarea temperaturii corpului se poate face cu termometrul clasic cu mercur, introdus rectal (sub vîrsta de 6 ani) sau axilar (peste această vîrstă). În țara noastră se utilizează rar măsurarea temperaturii bucale ; această metodă este recomandată, oricum, pentru copilul mare. Introducerea metodelor moderne cu termometre electronice crește gradul de exactitate și viteza de măsurare a temperaturii. Nu trebuie uitată dezinfecția termometrelor, dacă măsurarea temperaturii se face prin introducerea lor în orificii naturale.

Febra este un semn banal în pediatrie și, de obicei, este un semn obiectiv de boală, ușor de pus în evidență, chiar de către familie. Avînd în vedere multitudinea cauzelor care conduc la creșterea temperaturii la copil, există variate clasificări etiologice ale febrei în pediatrie. Vom opta pentru cea mai simplă și mai completă.

Febra poate fi de etiologie infecțioasă și neinfecțioasă.

2.1.1.1. **Febra infecțioasă** se poate datora unor afecțiuni bacteriene, virale sau parazitare.

A. **Febra bacteriană** este probabil cea mai frecventă cauză de creștere a temperaturii. Se asociază, de obicei, cu hiperleucocitoză și creșterea VSH-ului. Examenul clinic și anamneza sînt suficiente, de cele mai multe ori, pentru stabilirea cauzei febrei. Cele mai frecvente afecțiuni acute febrile la copil sînt faringita (în special cea streptococică), otita, mastoidita, sinusita și pneumonia bacteriană. *Meningita* este o posibilă cauză de creștere a temperaturii și ea va fi invocată la orice copil cu hiperpirexie și iritabilitate, eventual și vărsături, chiar în absența unor semne de iritație meningeală pozitive. Singura manevră sigură pentru excluderea acestui diagnostic este practicarea

Scanned with OKEN Scanner

unei puncţii lombare la orice copil suspect. *Infecţia tractului urinar* este o altă cauză posibilă de febră, chiar în absenţa unor semne clinice din partea aparatului reno-urinar. Febra prelungită, paloarea, stagnarea în greutate, anorexia şi diareea recidivantă sînt semne evocatoare pentru pielonefrită, în special la sugari. Examenul de urină cu sedimentul nemodificat nu exclude această afecţiune, mai ales în cazul unor malformaţii obstructive unilaterale, specimenul de urină obţinut putînd fi originar din rinichiul sănătos. Orice stare febrilă prelungită trebuie să evoce diagnosticul de *bacteriemie* sau *septicemie latentă*, mai ales la sugarul mic, plurihandicapat, cu internări prelungite. Leucocitoza cu neutrofilie, creşterea valorilor VSH-ului şi prezenţa proteinei C reactive sînt evocatoare pentru acest diagnostic, alături de trombocitopenie de cauză neprecizată sau de dovezi biologice de coagulare diseminată intravasculară. Repetate hemoculturi practicate în croşet febril (sau nu) evidenţiază adesea germenul responsabil. Hemocultura pozitivă pentru *streptococ viridans* sau *enterococ* poate fi evocatoare pentru *endocardita subacută* la un copil purtător al unei afecţiuni valvulare congenitale sau dobîndite, dacă se asociază şi prezenţa unor microembolii bacteriene pe palme şi plante, splenomegalie şi în peste 30% din cazuri fenomene neurologice (tromboembolii septice). Dintre infecţiile generalizate *Salmonelozele* pot fi cauză de sindrom febril prelungit, de obicei în prezenţa unei simptomatologii digestive sugestive şi deşi mult mai rară astăzi, *tuberculoza granulică* sau *meningita tbc* trebuie excluse prin examene radiologice şi bacteriologice adecvate. Nu se va pierde din vedere perioada de anergie la tuberculină ce există adesea la copiii handicapaţi şi care poate ocaziona grosolane greşeli de diagnostic.

Infecţiile generalizate de *cauză rară*, cum sînt infecţia cu *Yersinia enterocolitică*, *bruceloză*, *tularemie* şi *toxoplasmoză dobîndită postnatal*, pot fi excluse prin culturi şi reacţii imunologice adecvate.

Dintre *infecţiile bacteriene profunde, localizate* (din care s-au amintit infecţia tractului urinar, sinusita şi mastoidita) se va avea în vedere şi *osteomielita* (diagnostic care va fi pus după palparea atentă a oaselor lungi pentru descoperirea unor zone de înduraţie şi durere localizată). Nu se va pierde din vedere posibilitatea unui examen radiologic normal în momentul apariţiei unor semne clinice sugestive. *Abcesul cerebral ocult* va fi suspectat la un bolnav febril care prezintă semne de infecţie osteitică de vecinătate (sinusită, mastoidită) sau posibilitatea unor diseminări septice la distanţă (endocardita subacută). *Abces pulmonar* sau *corp străin intrabronşic suprainfectat* (mai ales dacă este de origine vegetală) va fi investigat anamnestic (familia aduce date anamnestice sugestive abia după un interogatoriu insistent şi abil) şi bronhologic. Rar în pediatrie, abcesul *subfrenic* sau *perinefretic* poate fi sugerat de prezenţa unei zone împăstate la acest nivel, evidenţiată, în special, prin palpare atentă, în prezenţa unei febre sau modificări

Scanned with OKEN Scanner

biologice sugestive pentru infecția bacteriană profundă. *Infecția dentară atipică* va fi cercetată chiar în absența unor semne locale evocatoare, la copii tratați îndelungat cu cortizon sau imunosupresoare.

B. **Febra de etiologie virală** este banală în pediatrie începînd cu „guturaiul", „răceala" sau faringita acută virală care poate ocaziona ascensiuni termice, în special la sugar și copilul mic, fiind urmată, ca frecvență, de invazia bolilor virale transmisibile (rujeolă, rubeolă, varicelă, parotidită epidemică etc.), care, înaintea apariției exantemului caracteristic, pot genera unele probleme de diagnostic, mai ușor de rezolvat în perioadele epidemice.

Mononucleoza infecțioasă poate debuta cu febră, cu durata de 1—2 săptămîni, care să preceadă instalarea manifestărilor tipice ale bolii (adenopatii, uneori uriașe, predominent latero-cervicale și occipitale, hepatosplenomegalie, depozite albe pe amigdale, leucocitoză cu monocitoză și limfocite atipice, reacția Paul-Bunnell-Hăngănuțiu pozitivă).

Limfocitoza acută infecțioasă se poate manifesta cu febră de durată, fenomene catarale de tip respirator și conjunctivită, în prezența unei leucocitoze de 50 000—100 000/mmc, cu 85—95% limfocite. *Hepatita anicterică* poate asocia febră cu anorexie, hepatomegalie dureroasă, artralgii și creșterea valorilor transaminazelor. Infecții rare cum sînt ornitoza, febra Q, leptospiroza vor fi evocate într-un context epidemiologic sugestiv. *Stomatita aftoasă* (herpetică) la preșcolar este o afecțiune acută febrilă cu diagnostic dificil înaintea apariției aftelor tipice.

C. **Febra din infestări parazitare.** *Malaria* nu mai este o cauză comună de febră în țara noastră, ea putînd intra în discuție pentru cazuri de import, populație transmutată din zone malarigene și, în cazuri excepționale, ca malarie posttransfuzională la copii multiplu transfuzați pentru anemii hemolitice congenitale. Efectuarea unui examen de „picătură groasă" devine însă obligatoriu în orice febră de etiologie încă neprecizată. Mai întîlnită în țara noastră pare a fi *toxocaroza* (lavra migrans visceralis), diagnostic ce va fi luat în discuție la preșcolari, care suferă de pica, și care pot prezenta febră, scădere în greutate, infiltrate pulmonare cu aspect echivoc, hepatomegalie, uneori afectare oftalmică (greu de diferențiat de retinoblastom), în prezența unei hiperleucocitoze cu hipereosinofilie și hiper IgG. Mai rar întîlnită poate fi *trichinoza* care apare în mici focare familiale, după ingestia de carne infestată, incorect preparată termic, manifestată prin edeme periorbitale, dureri musculare, febră, leucocitoză cu eosinofilie și teste serologice specific modificate.

Scanned with OKEN Scanner

2.1.1.2. **Febra neinfecţioasă** cumulează un procent însemnat de cazuri, etiologia fiind variată.

A. **Boli inflamatorii şi de colagen,** *Reumatismul articular acut* este asociat cu febră şi diagnosticul devine probabil la un copil care a depăşit vîrsta de 5 ani, care provine din familie de reumatici, are repetate amigdalite în antecedente şi prezintă afectare articulară tranzitorie, cu artrită migratorie cu sau fără afectare cardiacă (mai frecventă în formele actuale de boală), asociate cu dovada infecţiei streptococice în antecedente şi reactanţi de fază acută. *Artrita reumatoidă juvenilă,* forma clinică cu debut sistemic, poate debuta cu sindrom febril prelungit, configuraţia curbei febrile fiind cea de „tip septic" care pune probleme grele de diagnostic înaintea apariţiei afectării articulare (dacă prima artrită este cea cervicală, bolnavul prezintă febră + redoarea cefii şi cel mai invocat diagnostic va fi cel de meningită acută, urmat, de obicei, de practicarea unei puncţii lombare care dă, paradoxal, date normale !). Boala va fi sugerată de asocierea unei erupţii polimorfe, de tip rubeoliform sau rujeoliform, hepatosplenomegalie, eventual pericardită, sindrom inflamator biologic şi practic niciodată factor reumatoid prezent în această formă clinică de boală. *Bolile inflamatorii cronice ale intestinului,* respectiv ileita regională (care poate debuta iniţial numai prin scădere în greutate şi anorexie), ca şi *colita ulceroasă* (boala Crohn), care asociază mai precoce decît cealaltă boală sindrom digestiv sugestiv (scaune cu mucozităţi şi puroi), pot avea, într-o anumită etapă de evoluţie, febra ca unic semn de boală. În acest context, doar evoluţia bolnavului clarifică, în timp, etiologia febrei. Grupul mare al *bolilor de colagen,* reprezentat prin lupus eritematos sistemic, dar şi dermatomiozită şi panarterită nodoasă, prezintă febra ca simptom aproape constant în prima entitate citată. Afectarea renală cvasiconstantă la copil, manifestările cutanate, articulare şi viscerale, ca şi sindromul biologic sugestiv modificat pot fi evocatoare pentru diagnosticul de LES. Dermatomiozita în perioada acută poate prezenta febră alături de dureri musculare, impotenţă funcţională, induraţia ţesutului celular subcutanat şi eritem violaceu pe faţă şi pe pleoape.

B. **Bolile neoplazice** constituie un grup de boli cu prognostic sever şi totdeauna familia este îngrijorată pînă la excluderea acestei etiologii. *Histiocitoza X* în forma sa clinică generalizată, caracteristică sugarului şi copilului mic, boala *Letterer-Siwe,* se poate manifesta într-o etapă timpurie numai ca sindrom febril prelungit. Curînd se adaugă simptomatologie cutanată şi viscerală evocatoare pentru diagnostic (care nu va putea fi precizat decît după biopsie). Alte neoplazii, cum sînt *leucemia* (paloare, sîngerări, modificări hematologice tipice), *limfomul Hodgkin* (adenopatii laterocervicale, iniţial unilaterale, diagnostic histopatologic), *nefroblastomul, hipernefromul, neuro-*

Scanned with OKEN Scanner

blastomul cu metastaze osoase și *sarcomul Ewing*, sînt etiologii posibile ale unei febre de tip neoplazic la copil. În aceste cazuri febra este considerată un fenomen paraneoplazic, secundar activității intense a țesutului canceros și descărcării de substanțe pirogene. Febra acestor bolnavi exprimă uneori o infecție oportunistă supraadăugată. *Sarcoidoza*, afecțiune rar întîlnită în pediatrie, va fi invocată în fața unei imagini radiologice pulmonare sugestive, completată cu examen bioptic. Creșterea temperaturii în absența tahicardiei poate fi sugestivă pentru febră neoplazică.

C. **Cauze metabolice.** Deși larg acceptată, febra metabolică este o denumire improprie. În acest grup se înscriu *febra de deshidratare* (descrisă exclusiv la nou-născut și sugarul foarte mic; reprezintă un mecanism de apărare prin scăderea termolizei la un copil cu aport hidric inadecvat nevoilor); o variantă a acesteia este febra sugarilor cu *poliurie*, fie că aceasta este secundară unui diabet insipid nefrogenic necontrolat, fie că exprimă poliuria secundară unei insuficiențe renale cronice, secundare hipercalcemiei. Pot face de asemenea febră sugarii mici alimentați cu diete hiperosmolare (în care este inclusă și mai vechea denumire de *febră de lapte praf*, care survine prin același mecanism, în cazul în care reconstituirea laptelui se face cu o cantitate neechivalentă de apă). Deshidratarea hipertonă, cu consecințe neurologice nedorite, se poate întovărăși de hipertermie. *Hemoliza brutală*, de orice cauză, se poate însoți de febră.

2.1.1.3. **Cauze rare de febră.** A. **Boli ereditare.** *Displazia anhidrotică ectodermală*, boală genetică transmisă X-lincat, asociază triada clinică hipotrihoză, hiposudorație și modificări dentare caracteristice (2 incisivi mediani îndepărtați, cu aspect de „cui", anodonție parțială). Se datorește hipoplaziei congenitale a glandelor sudoripare cu defect de termoliză, resimțit în anotimpul cald și avînd ca manifestare clinică, aparent izolată, sindromul febril prelungit. *Febra mediteraneeană*, descrisă la copii cu ascendența în Orientul Apropiat, se transmite autosomal recesiv și se manifestă clinic prin febră recurentă, dureri abdominale și poliserozită periodică (pleurezie, pericardită, peritonită, artrită sau meningită). *Disautonomia familială* (boala Rilley-Day) se transmite autosomal recesiv și se caracterizează prin febră neexplicată la copii cu disfuncția sistemului vegetativ. Bolnavii nu secretă lacrimi, au tendința la sudorație excesivă și modificări cutanate. *Boala Krabbe* (leucodistrofia cu celule globoide), transmisă autosomal recesiv, pe lîngă simptomatologia neurologică complexă, poate asocia febră de tip central. *Agamaglobulinemia congenitală* (boala Bruton) se transmite X-lincat. Se poate manifesta cu infecții repetate din prima copilărie și sindrom febril prelungit. În timp, copilul dezvoltă manifestări alergice cutanate, artrită reumatoidă în 30% din cazuri. Imunograma permite susținerea diagnosticului.

Scanned with OKEN Scanner

B. **Febra medicamentoasă.** Medicamentele pot genera febră prin acțiune farmacologică, prin acțiune centrală asupra centrului termoreglării, prin complicații locale la locurile de administrare parenterală sau prin mecanism imunoalergic. Dintre medicamentele incriminate în producerea febrei citățm: antibiotice (penicilina, streptomicina, eritromicina, rifampicina, colistin), chimioterapice (PAS, etambutol, nitrofurani), citostatice și antimetaboliți, sulfamide, antiinflamatoare (fenilbutazonă), tranchilizante, acid salicilic (aplicat extern). Intoxicația cu atropină sau cu salicilați poate fi urmată de hipertermie, precum și administrarea unor produse biologice, cum sînt transfuziile de sînge, perfuziile cu hidrolizate proteice și aminoacizi, gamaglobulina sau vaccinările.

C. **Boli central-nervoase.** Afecțiuni ca alterarea posttraumatică sau postoperatorie a regiunii anterioare a hipotalamusului (unde își află sediul centrul termoreglării), hemoragia meningo-cerebrală a nounăscutului, hematomul subdural posttraumatic, hipertermia spinală (secțiunea traumatică sau afectarea tumorală a măduvei cervicale care întrerupe calea sudoro-motorie) constituie cauze de febră. Sindromul Ombrédanne (hipertermia post-anestezică) este un sindrom rar, apărut postoperator, de obicei după anestezie cu Halothan, în intervenții pentru tumori cerebrale, și se caracterizează prin febră, hiperventilație, paloare și acidoză.

D. **Hiperactivitatea musculară.** Există febră descrisă la copiii extrem de agitați și activi, cu țesut celular subcutanat foarte bine reprezentat. Aceștia fac ascensiuni febrile de 38° spre seară, transpiră abundent în prima parte a nopții și dimineața au temperatura normală. Hiperactivitatea metabolică este invocată pentru a explica accesul febril care însoțește criza de tahicardie paroxistică la sugar. Crizele de convulsii tonico-clonice prelungite generează febră prin hiperactivitate musculară.

E. **Boli de etiologie neprecizată.** *Agamaglobulinemia dobîndită*, hipogamaglobulinemia tranzitorie a sugarului și boala granulomatoasă cronică se pot manifesta prin sindrom febril prelungit, explicat în parte prin infecții recurente și repetate. Boala imunodeficitară combinată se caracterizează prin episoade febrile recurente (din prima copilărie), candidiază sistemică și limfocitopenie. *Hiperostoza corticală infantilă* (boala Caffey-Silverman) debutează înainte de vîrsta de 6 luni. Febra precede instalarea modificărilor definitorii ale bolii (tumefierea țesuturilor moi și ale oaselor lungi, mandibulei, claviculei, scapulei, care se dovedesc radiologic a fi datorate hiperplaziei subperiostale de os). În *agranulocitoza*, febra precede manifestările sugestive ale acestui sindrom (ulcerațiile bucale). Hemograma este obligatorie pentru diagnostic, dar se exclude efectul supresiv asupra măduvei a unor medicamente folosite ca antipiretice la copilul febril.

Scanned with OKEN Scanner

Există un sindrom febril cu patogenie neexplicată întîlnit la copiii supuși unor manevre invazive la nivelul cordului și vaselor mari (pericardotomie, cateterism cardiac, angiografie).

Febra de școală se poate manifesta prin tentația școlarului de a provoca o ridicare artificială a mercurului termometrului, pentru a fi absolvit de obligația de a frecventa școala ; există un procent mic de cazuri în care investigația extensivă nu reușește să stabilească cauza creșterii temperaturii. Aceste cazuri sfîrșesc prin a fi încadrate în „febra de etiologie neprecizată".

2.1.2. Durerea recurentă

Durerea are o componentă neurofiziologică care acționează primitiv anunțînd că apare o insultă a țesuturilor. Se poate distinge însă și o componentă perceptuală psihologică care transformă durerea în suferință și care face ca subiectul să exprime durerea în funcție de stadiul de dezvoltare afectivă, grad de cultură, sex, personalitate, experiență din trecut privind durerea, semnificația ei în viața individului. Se poate deduce că experiența durerii nu este mediată numai prin mecanismul neurofiziologic, ci și prin experiența subiectivă. Copilul își comunică durerea fizionomic, postural, gestual, prin schimbare de comportament sau verbal (la vîrste mai mari). Medicul va interoga familia asupra caracterului durerii, durată, intensitate, localizare, factori care o calmează sau o precipită, se va interesa dacă trezește copilul din somn, dacă îi afectează performanțele școlare sau sportive. Este interesant de subliniat că modificările comportamentale generate de durere nu sînt diferite în durerea de cauză organică, comparativ cu cea de cauză psihogenă. Există legătură între percepția durerii și răspunsul la durere, în care vîrsta are o importanță deosebită. Între 7 și 12 ani copilul comunică durerea mai bine prin gesturi decît prin cuvinte, iar după 12 ani descrie durerea imitînd modele descriptive verbale auzite în familie.

2.1.2.1. **Cefalee.** Cefaleea este definită ca o durere proiectată profund la nivelul extremității cefalice. Este un simptom subiectiv prin excelență și poate avea multiple etiologii. La vîrsta de 7 ani 50% dintre copii au avut deja cefalee, pentru ca la 14 ani 75% dintre copii să aibă experiența acestei dureri.

Frecvența cefaleii crește cu vîrsta ; pînă la 7 ani nu sînt diferențe de sex ; ulterior afectează mai des fetele. Cea mai mare dilemă în pediatrie este de a putea stabili dacă cefaleea este de cauză organică (și exprimă o boală a sistemului nervos) sau este un simptom incidental, în cadrul unei boli acute febrile. Cel mai important element de diagnostic este istoricul bolii. Medicul trebuie să afle perioada cînd se instalează cefaleea, dacă este localizată uni sau bilateral, severita-

Scanned with OKEN Scanner

tea, durata, asocierea cu greţuri sau vărsături, recurenţa, modificări de somn asociate sau dacă trezeşte bolnavul din somn, existenţa şi caracterul intervalelor libere, eventual asocierea unor semne neurologice focale, existenţa unor cazuri asemănătoare în familie, asocierea cu „rău de mişcare", factorii precipitanţi, momentul zilei cînd apare. Examenul clinic efectuat în continuare permite un diagnostic etiologic corect al cefaleii în 80—90% din cazuri la prima consultaţie.

Iniţial, se elimină cauzele de cefalee acută, cum sînt bolile acute febrile sau infecţiile acute ale sistemului nervos (meningita), rămînînd în discuţie cefaleea cronică, care înainte de adolescenţă este mai frecvent migrenoasă, pentru ca după adolescenţă locul prim să fie deţinut de contractura musculară şi de problemele oculare.

A. **Migrena** este o cefalee paroxistică de cauza vasculară. Vasoconstricţia arterială iniţială este urmată de vasodilataţie. Se pare că se transmite autosomal dominant cu mai mare penetranţă la fete. La vîrstele mai mici migrena nu asociază simptome neurologice, este bilaterală şi prezintă rar vărsături asociate; 50% din migrenele adultului debutează în copilărie, nu înainte de 5 ani; 4—7% dintre copii între 7 şi 15 ani suferă de migrenă. În prima perioadă există o uşoară predominanţă a sexului masculin. Clinic, migrena se caracterizează prin atacuri recurente de cefalee pulsatilă (mai tîrziu devine evident caracterul de hemicranie) putînd fi precedată de aura vizuală sau motorie. Somnul calmează evident migrena. În forma clasică se asociază greţuri, vărsături, iar în *migrena complicată* apare o expresie neurologică focală—contemporană cu perioada vaso-constrictivă — ca rezultat al ischemei regionale şi edemului cerebral localizat. Migrena arterei bazilare se asociază cu semne de insuficienţă vertebro-bazilară (vertij, ataxie, diplopie, disartrie, hemianopsie tranzitorie). Migrena oftalmoplegică se întîlneşte la copilul mic. Edemul arterei carotide produce compresiunea nervului oculomotor cu ptoză palpebrală care retrocedează în 2—4 săptămîni. Migrena este precipitată de efort intelectual intens, stress, atenţie exagerată, emoţie, tensiune interpersonală. Copiii migrenoşi sînt sugestionabili, corecţi, perfecţionişti, anxioşi şi ambiţioşi; 23% au kinetoze. Între crize există interval liber asimptomatic. Există *echivalenţe de migrenă* la copilul mic, sub formă de *vărsături ciclice acetonemice*, migrena abdominală (paloare, vărsături, dureri abdominale violente); *sindromul Alice în ţara minunilor*, întîlnit foarte rar, constă în percepţia unor iluzii, cu distorsiunea relaţiilor spaţiale, micropsie, metamorfopsie; acesta poate apare înainte, în timpul sau după cefalee şi se datoreşte probabil ischemiei ramurei posterioare a arterei cerebrale medii.

B. **Cefaleea simptomatică** apare în următoarele condiţii:

1. *Procese expansive intracraniene*. Cefaleea este un semn constant, precoce, de mare valoare diagnostică şi se datoreşte tracţiunii şi deplasării structurilor intracraniene (artere, vene, sinusuri venoase)

Scanned with OKEN Scanner

sau se datorește tulburării circulației lichidului cefalo-rachidian. Durerea are caracter progresiv, intensitate moderată, se accentuează la schimbarea poziției capului și la efort fizic, se calmează după vărsătură (care se face fără efort). Examenul oftalmoscopic al fundului de ochi, radiografia craniană, tomografia axială computerizată, care vor fi recomandate în orice suspiciune de proces expansiv intracranian, înlocuitor de spațiu, permit diagnosticul. Apariția unor semne neurologice de focar confirmă suspiciune diagnostică inițială și reclamă consult neurochirurgical de urgență.

2. *Malformații arteriovenoase intracerebrale* (angioame și anevrisme). Cefaleea este prezentă la acești bolnavi, asociată, uneori, cu crize epileptice focale. Dacă anevrismul se fisurează, cefaleea devine brusc extrem de violentă (rupturile vasculare cerebrale se pare că produc cele mai violente cefalei) ; se asociază convulsii, pierderea de cunoștință și lichid cefalo-rahidian hemoragic. Angiografia cerebrală localizează leziunea.

3. *Cefaleea post-traumatism cerebral* se datorește fie edemului cerebral, fie unei sîngerări endocraniene cu hipertensiune intracraniană.

4. *Cefaleea post-punctională* apare după puncție lombară la 20—30% din copiii supuși acestei manevre. Intervalul liber asimptomatic este caracteristic. Se datorește hipotensiunii tranzitorii după extracția unei cantități de lichid cefalo-rahidian pînă la refacerea volumului normal al acestuia.

5. *Cefaleea postconvulsivă* se descrie la unii copii cu epilepsie. Este adevărat însă că 11% dintre copiii cu convulsii au migrene. Cefaleea „la trezire" dimineața este suspectă de un atac convulsiv în timpul somnului. EEG rezolvă această dilemă de diagnostic.

6. *Edemul cerebral* de diferite cauze, inclusiv encefalopatia hipertensivă asociată cu *pseudotumor cerebri*, poate produce cefalee și fenomene de hipertensiune intracraniană. În același mod se explică și cefaleea premenstruală corespunzînd fenomenelor de inhibiție estrogenică. Creșterea presiunii lichidului cefalo-rahidian la un copil mare, la care dehiscența fontanelelor nu mai este posibilă, este urmată de cefalee.

7. *Cefalee de cauză sinusală.* Durerea se datorește stimulării directe a mucoasei sinusurilor paranazale de către procesul inflamator. Traumatismele, tumorile și bolile alergice ale sinusurilor sînt și ele însoțite de cefalee.

8. *Cefaleea de cauză oftalmologică* se datorește unor vicii de refracție. Cefaleea apare spre seară, după un efort de citire, și se datorește contracției prelungite a mușchilor intraoculari într-un efort susținut de acomodare, la care se asociază contracția mușchilor extrinseci ai globului ocular pentru obținerea unor imagini retiniene clare.

Scanned with OKEN Scanner

9. *Cauze rare de cefalee simptomatică :* hipoglicemie, cauze dentare, nevralgie de trigemen, afectarea articulațiilor cervicale și temporomandibulare (în artrita reumatoidă juvenilă), leucemia sistemului nervos, torticolis paroxistic benign, ataxie acută intermitentă, porfirie acută intermitentă, distensia vezicii urinare.

C. **Cefaleea prin contractură musculară prelungită.** Se întîlnește în stări de tensiune interpersonală, tulburări psihice, stări de depresiune, fobie de școală și, mai rar, în nevralgia nervului occipital. Cefaleea este prelungită, plictisitoare, moderată, mai frecventă dimineața, însoțește stări de anxietate și insomnie. Situația conflictuală generatoare de tensiune va fi căutată cu abilitate în anturajul școlar sau familial al copilului. Cefaleea se datorește contracției mușchilor cefii și vasoconstrucției arterelor tributare acestor mușchi.

2.1.2.2. **Durere toracică.** În ordinea frecvenței durerea toracică constituie a 7-a cauză ca motiv de prezentare la medic. Familia aduce copilul îngrijorată, pentru că la adult, durerea toracică este expresia unei boli majore (embolie pulmonară, infarct miocardic). Între durerile recurente ale copilului, frecvența durerii toracice se situează între cefalee și durere abdominală. De obicei, examenul clinic și de laborator este sărac și anamneza oferă cele mai importante date pentru diagnostic. Durerile scurte sînt de perete toracic, cele cu durata ce depășește 1 oră se pot datora unui ulcer gastric sau reflux esofagian. Durerile cu durata de cca 3 luni au o etiologie obscură, iar cele care durează peste 6 luni sînt cu siguranță idiopatice. Durerile psihogene îmbracă adesea acest aspect, mai ales prin imitație după „modele" din familie. Asocierea de multiple acuze multisomatice este caracteristică durerilor psihogene, dar nu se va pierde din vedere că o durere organică reală se poate agrava psihogen.

1. *Cauze musculo-scheletale toracice.* Durerea este localizată, reproductibilă, constituind o iritație a dermatomului nervului intercostal. Se poate datora unei *costocondrite* (durere de intensitate medie, precedată de o infecție respiratorie, unilaterală, la joncțiunea condrocostală IV—VI), *sindrom Tietze* (leziune fusiformă, unică, solitară, la joncțiunea sterno-claviculară, ca o tumefacție unilaterală a articulației, cu creșterea VSH), *dureri musculare, miozită* (mialgie intercostală ; trichinoza poate fi una din etiologii), *tumori osoase* (costale), *herpes-zona* (nevralgie intercostală, durere vie, ascuțită, care se accentuează la mișcare, respirație adîncă, frig ; peste cîteva zile apar vezicule de herpes, unilateral, asociate cu senzație de arsură), *mastodinie* la adolescente (prepubertar, la menstruație și în timpul sarcinii), *mastită* (semne locale de inflamație și induratie), *ginecomastie* (la 50% dintre băieții între 11—18 ani).

2. *Cauzele pulmonare, diafragmatice și pleurale* generează cel mai mic număr de dureri toracice. *Pleurita,* de obicei infecțioasă, produce

Scanned with OKEN Scanner

o durere inspiratorie care poate fi medie sau severă: *Pleurodinia epidemică* (boala Bornholm) se datorește infecției cu virus Coxsakie și asociază durere toracică paroxistică cu febră și cefalee. *Poliserozita familială paroxistică* (febra mediteraneeană) asociază febră cu durere toracică paroxistică.

3. *Cauzele cardiovasculare* sînt mult mai rare decît la adult, dar au, de obicei, semnificație mai severă decît precedentele. *Durerea de scurtă durată apărută în repaus nu este de origine cardiacă, chiar dacă este situată precordial.* Durerea precordială asociată cu tahicardie, sincopă, palpitații merită să fie privită cu atenție, iar investigația clinică să fie completată cu EKG, ecocardiogramă. *Prolapsul de valvă mitrală* poate fi cauză de durere precordială la adolescente. Auscultator se aude un clic mezo-sistolic, iar ecocardiograma are o imagine caracteristică. *Stenoza aortică subvalvulară* asociază suflu sistolic și dureri precordiale în timpul efortului fizic. Boala are caracter familial, se transmite autosomal dominant și predispune la moarte subită. *Anomalia de implantare a arterei coronare* generează durere de tip anginos, cu modificări EKG caracteristice. *Pericardita recurentă idiopatică* este cauză de durere precordială în perioada de acumulare a lichidului, cînd asociază și frecătură pericardică și anxietate. *Tahicardia paroxistică* poate genera suferință miocardică de tip ischemic, cu durere precordială, dar examenul clinic și EKG ușurează diagnosticul.

4. *Cauze esofagiene. Esofagita prin reflex gastroesofagian* poate fi întîlnită la orice vîrstă, începînd din perioada de sugar mic. Arsura retrosternală patognomonică, care se accentuează în poziție orizontală și în timpul nopții, este descrisă astfel numai de copilul mare. Un *corp străin* în esofag poate genera dureri la deglutiție. *Hernia hiatală* asociată cu esofagită de reflux generează și ea suferință, localizată fals de către bolnav, în torace.

2.1.2.3. **Durere spinală.** Întîlnită la copil, constituie semnalul unei afecțiuni majore (nu este simptomatică și, de obicei, nesemnificativă ca la adult). Anamneza va fi riguroasă și apariția tulburărilor de mers, a simptomatologiei neurologice, a tulburărilor sfincteriene sau deformări ale piciorului, impun un examen clinic și paraclinic foarte atent și responsabil. Prin palpare se va evalua contractura musculară, lungimea membrelor inferioare, iar radiografia anteroposterioară și laterală a coloanei vertebrale, completată cu tomografie și explorare cu radioizotopi, va fi utilizată la cea mai mică suspiciune. În durerea spinală la copil sînt posibile următoarele diagnostice:

1. *Tulburări de ordin mecanic.* Deși părinții sugerează adesea această explicație, *postura incorectă* nu poate fi cauză de durere spinală la copil. Incidența *herniei de nucleu pulpos* este foarte mică în pediatrie (5/6 500 dintre copiii sub 10 ani), iar *ruptura de disc ver-*

Scanned with OKEN Scanner

tebral nu depăşeşte 2% din cauzele de dureri spinale. *Hernia de disc intervertebral* este, de asemenea, extrem de rar întîlnită. Nu debutează brusc (ca la adulţi), ci durerea este progresivă, se asociază cu scăderea mobilităţii coloanei vertebrale, scolioză, spasm muscular şi anomalii de mers.

2. *Anomalii de dezvoltare.* Se descriu 4 variante. *Spondilolisis*, fractura arcului vertebral posterior şi *spondilolistezis*, alunecarea forţată a unei vertebre deasupra alteia, de obicei L_5-S_1; se întîlneşte la copilul trecut de 10 ani, după unele excese atletice. Radiografia laterală de coloană vertebrală precizează diagnosticul. *Boala Scheuermann* apare în mod caracteristic între 10 şi 16 ani. Bolnavul se plînge de oboseală neobişnuită, care apare dacă păstrază timp îndelungat poziţia cifotică. Oboseala precede durerea. Poziţia vicioasă (cifoza, scolioza sau cifoscolioza) este frecvent asociată. Examenul radiologic arată discul intervertebral neregulat şi plat. *Boala Calvé* (osteocondrita vertebrală) este mai frecventă la băieţi cu vîrsta cuprinsă între 4 şi 7 ani. Durerea spinală are tendinţa să iradieze spre spaţiile intercostale şi abdomen, iar cifoza este frecvent asociată. Radiologic se evidenţiază osteoporoză şi compresiunea unei singure vertebre (vertebră plană).

3. *Procese inflamatorii. Discita* exprimă inflamaţia discului intervertebral (L_1, L_5). Este o boală a copilului sub 10 ani; în general apare în jurul vîrstei de 6 ani. Se caracterizează prin durere lombară care nu iradiază, anorexie, iritabilitate, lordoză lombară, uneori şchiopătare. Semnele de inflamaţie acută (VSH, leucocitoză) sînt prezente. Discul intervertebral devine mic, cu suprafaţă neregulată şi corpul vertebral poate prezenta o eroziune sau chiar colaps. *Osteomielita vertebrală* seamănă clinic cu discita, dar apare la vîrste mai mari. Clinic, bolnavul prezintă durere localizată, contractură a musculaturii vertebrale, deformare cifotică. Radiografia coloanei vertebrale evidenţiază colaps al corpului vertebral sau chiar abces în jurul acestuia. Etiologia poate fi cu germeni banali sau specifici (bacil tuberculos). *Spondilita anchilopoietică* poate debuta, la adolescent, cu durere spinală. Evidenţierea antigenului HLA B_{27} ajută punerea diagnosticului.

4. *Bolile neoplazice*, rar întîlnite la copil, sînt cea mai dificilă problemă de diagnostic diferenţial pentru copilul cu durere spinală. Durerea are intensitate medie, se exagerează nocturn şi simptomatologia neurologică revelatoare pentru diagnostic apare relativ tardiv. Alături de punct dureros pe coloana vertebrală, evidenţiabil la palpare şi percuţie, apare *scolioză dureroasă* cu spasm al musculaturii laterovertebrale şi restricţia mişcărilor coloanei. Toate aceste semne sînt sugestive pentru o tumoră de corp vertebral care poate fi granulom eosinofil, osteoblastom, osteom osteoid, tumoră cu celule gigante, metastaze osoase în neuroblastom, hemangiom (T_3-T_9) sau chist

Scanned with OKEN Scanner

anevrismal de os. *Tumora de canal vertebral* asociază, obligatoriu, defect neurologic la simptomatologia dureroasă. Simptomatologia neurologică sugestivă constă din tulburări de mers, modificări ale piciorului (picior cav sau cavo-varus), tulburări de micţiune şi defecaţie. În orice suspiciune de posibilă patologie intraspinală este recomandabil un examen neurochirurgical şi practicarea unei mielografii. Puncţia lombară poate evidenţia proteinorahie crescută.

Coccidinia este o durere surdă proiectată la nivelul coccisului, care se evidenţiază după ce subiectul a stat un timp îndelungat pe scaun. În antecedente există un traumatism al regiunii sau durerea se datoreşte unui spasm al muşchiului *levator ani*, muşchii coccigeal sau piriform. Se vor exclude tumori sau inflamaţii situate în pelvis.

2.1.2.4. **Durere în membre.** Realizează de obicei şchiopătare. Copilul care şchiopătează poate prezenta o afecţiune minoră, care să se recupereze spontan în cîteva ore sau zile, sau poate prezenta o afecţiune care îi va marca mersul toată viaţa, dacă tratamentul nu a fost suficient de prompt sau precoce. Orice durere la membrele inferioare care nu trece în 3 zile sau reapare după acest interval necesită investigare. Şi la această categorie de bolnavi se disting cauze organice şi psihogene. Cele mai frecvente sînt *cauzele traumatice*. Traumatismul poate fi major, minor sau datorat hiperutilizării unui membru. Se poate solda cu fractură, fisură osoasă, hematom muscular sau miozită osificantă („osificarea" secundară a unui hematom muscular incomplet vindecat).

1. *Poliartralgiile* exprimă, de obicei, manifestarea unei boli sistemice. Bolile acute febrile (gripa, rubeola, hepatita epidemică, bruceloza) pot prezenta, în debut, febră, curbatură şi poliartralgii. Artralgia care însoţeşte unele boli virale, poate fi datorată unei sinovite monoarticulare, care afectează articulaţiile mari şi este caracteristică copiilor în vîrsta de 2—4 ani. *Bolile inflamatorii* (reumatism articular acut, sindrom poststreptococic minor, lupus eritematos sistemic, purpură reumatoidă Schönlein-Henoch) prezintă, în perioada de debut (înainte de instalarea artritelor tipice), dureri poliarticulare. *Bolile digestive cronice* (colita ulceroasă, boala Crohn) pot prezenta artralgii de însoţire care sînt contemporane sau nu cu manifestările digestive revelatorii. *Infecţia gonococică* la adolescenţi se însoţeşte de artralgii care pot să realizeze sau nu un *sindrom Reiter*. *Leucemia acută* se poate exprima ca durere articulară cu caracter migrator, dar hemoleucograma şi puncţia medulară precizează diagnosticul. *Tumorile osoase* se pot manifesta ca dureri în articulaţiile situate în vecinătatea sediului lor. *Osteocondrozele* sînt dureri localizate în apropierea articulaţiilor afectate. Boala se caracterizează prin leziuni epifizare sau apofizare ale diferitelor oase. Bolnavul are simptomatologie „reumatoidă", limitarea mişcărilor, mai ales după o perioadă de efort fizic

Scanned with OKEN Scanner

susținut. Modificările caracteristice, care constau în necroza aseptică a unui fragment de os, se vor pune în evidență prin examen radiologic. Osteocondritele sînt mai frecvente la membrele inferioare, care sînt și mai solicitate la tracțiune.

2. *Durerea în articulația coxo-femurală* poate fi *post-traumatică*, și bolnavul prezintă anamneză sugestivă, durere la presiune locală sau la palparea marelui trocanter și o poziție antalgică tipică (ușoară flexie, rotație externă și abducția membrului inferior). Se vor exclude alte cauze de durere de la organe din vecinătate, cum sînt: hernie strangulată, limfadenită inghinală, tromboflebită femurală, abces paraspinal, apendicită, hematom de psoas (hemofilie). *Inflamația șoldului* (coxita) poate fi bacteriană (osteomielită de acetabul sau epifiză proximală) cu germeni banali piogeni, Ech. coli (la sugar) sau *coxita tuberculoasă* (rară astăzi). Poate debuta cu dureri care apar, la început, doar în timpul mersului, la care se adaugă apoi tablou clinic și radiologic caracteristic. *Sinovita tranzitorie a șoldului (coxalgia fugax)* este de etiologie necunoscută. Brusc, copilul șchiopătează și prezintă un spasm al musculaturii șoldului, fără sindrom biologic inflamator; se remite după cîteva zile de repaus la pat; uneori evoluează cu recăderi. *Boala Legg-Perthes-Calve* (coxa plana) apare în special la băieți, între vîrsta de 4 și 8 ani și se datorește ischemiei temporare a capului femural. În 20% din cazuri afectarea este bilaterală și doar 10% din cazuri sînt descrise la fetițe. Boala debutează cu dureri în articulația șoldului, imobilizare spontană a articulației și atrofie precoce a mușchiului cvadriceps. Diagnosticul este radiologic. Se remarcă necroză și fragmentarea epifizei femurale.

3. *Durerea în articulația genunchiului. Traumatismul* va fi luat primul în considerație, în special la băieți. Dacă a fost destul de puternic se poate solda cu *ruptură de menisc*, mai ales a celui medial. *Fracturi și fisuri* ale eminenței intercondiliene, ale extremității superioare a tibiei sau fibulei se vor evidenția la examen radiologic. Sindromul *Hoffa-Kastert* constă în hipertrofie (traumatică sau post-inflamatorie) a grăsimii de sub rotulă, cu coalescență între aceasta și suprafața articulară formînd niște adeziuni filamentoase. Apare durere la mișcarea genunchiului, cu limitarea ariei de mobilizare a articulației. *Osteocondrozele* (necroza ischemică a osului) pot fi situate la extremitatea distală a femurului. Această variantă se întîlnește în special la băieți între 5 și 10 ani și se soldează cu întîrzierea unilaterală a creșterii membrului inferior, șchiopătare și artroza genunchiului. *Boala Blount* (osteocondroza deformantă a tibiei) realizează *tibia vara*. Inițial se manifestă cu dureri și tumefacție a extremității proximale a tibiei. *Boala Osgood-Schlatter* (osteocondroza tuberozității tibiale) se întîlnește în special la băieți cu vîrsta cuprinsă între 10 și 20 ani și se manifestă tipic ca dureri situate sub rotulă, care apar după efort fizic susținut. Se datoresc smulgerii ligamentului rotulei de pe tubero-

Scanned with OKEN Scanner

zitatea tibială, care mai este cartilaginoasă la această vîrstă şi nu conferă suficientă rezistenţă la suprasolicitări. *Osteocondrita polilor rotulei* (sindrom Larsen-Johansson) afectează băieţii între 8 şi 15 ani; se caracterizează prin tumefacţie şi durere la nivelul rotulei, iar radiologic se evidenţiază fracţionarea centrilor de osificare ai rotulei. *Osteocondrita dissecans* constă din infarctizarea unei zone de os din vecinătatea suprafeţelor articulare şi fragmentarea acesteia care se prezintă desprinsă „ca un corp străin". Artritele genunchiului, care generează durere şi impotenţă funcţională, vor fi tratate separat. Orice afecţiune a şoldului se poate manifesta ca durere reflectată la genunchi.

4. *Durerea la nivelul piciorului* se poate datora traumatismelor, unor cauze mecanice (de ex. *picior plat*). Acesta se întîlneşte mai ales la copilul obez, la care se asociază o dezvoltare defectuoasă a ligamentelor piciorului. *Osteocondrozele* în aria oaselor piciorului realizează aspecte multiple. Durerea se poate transmite la genunchi, se manifestă cu durere la mers şi palpare. Osteocondrita apofizei calcaneului, la locul de inserţie al tendonului lui Achile, se numeşte *sindrom Haglung-Sever*. *Osteocondroza navicularului tarsal* (boala Köhler) se caracterizează prin dureri la mers apărute la picior. Apare mai ales la băieţi între 5 şi 9 ani şi poate fi, uneori, bilaterală. *Osteocondroza metatarsianului II—III—IV—V* se întîlneşte mai frecvent la fete, între 10 şi 18 ani, manifestată prin dureri la mers care cedează la repaus. Examenul radiologic este modificat caracteristic şi permite punerea diagnosticului.

5. *Dureri osoase în membre, fără localizare articulară*. Se va exclude *osteomielita* (durere vie situată în regiunea metafizară a femurului sau tibiei, cu edem şi tumefacţie locală, cu stare septică, sindrom inflamator şi hemoculturi pozitive; modificările radiologice apar abia la sfîrşitul celei de a 2-a săptămîni de boală). *Abcesul Brodie* este situat în zona metafizară a tibiei; se manifestă prin dureri cu accentuare nocturnă. Diagnosticul diferenţial clinic cu monoartrita este greu de făcut, mai ales că, din cauza impotenţei funcţionale, bolnavul prezintă pseudoparalizie. Febra poate lipsi, hemograma este normală, iar din abces se extrage puroi steril. Radiologic se constată o zonă clară, bine delimitată de margini sclerotice. *Osteomul osteoid* se manifestă cu dureri, cu exacerbare nocturnă, situate la nivelul femurului sau tibiei. Apare la copii peste vîrsta de 5 ani, are o evoluţie benignă. Radiologic, aspectul poate fi confundat cu entitatea precedentă. *Granulomul eosinofil* este situat mai ales la femur. Radiologic se evidenţiază o zonă de osteoliză. *Sarcomul* osteogenic este situat juxtaarticular. Maximum de frecvenţă este între 10 şi 25 ani; atrag atenţia durerile cu exacerbare nocturnă; aspectul radiologic este patognomonic. În *sarcomul Ewing* se descrie aspectul radiologic de „foi de ceapă" (combinaţie de distrucţie şi scleroză osoasă).

Scanned with OKEN Scanner

Durerile de creștere sînt un diagnostic de excludere, care se poate pune în jurul pubertății. Ele nu au localizare articulară, apar la 64% din cazuri diurn și în 27% nocturn, se întîlnesc la 4,2% dintre copii în perioada de creștere (4% la băieți, 4,7% la fete). Nu evoluează niciodată spre o boală organică și nu au caracter familial, sînt mai frecvente după eforturi fizice. Se consideră că se datoresc măririi aportului de sînge către os în perioada de creșterea accelerată, conducînd la întinderea periostului. Durerile sînt relatate ca ușoare sau medii și din anamneză reiese că durează de aproximativ 3 luni. Examenul clinic și biologic este în mod notoriu negativ.

6. *Dureri musculare în membre. Fibromialgia sau fibrozita* se întîlnește, în special, la fete tinere, manifestată prin dureri și tumefacții cu sedii multiple; apare după oboseală, stres, inactivitate sau la frig. Există un număr de puncte sensibile minimum 4, maximum 30. Acest sindrom trebuie înțeles ca un răspuns la un stres cronic, la indivizi predispuși psihic (modificări EEG, cefalee, tulburări de somn) și se manifestă ca dureri la sediile de inserție ale ligamentelor. *Rabdomiozita* (boala Mc Ardle) se caracterizează prin durere musculară apărută după activitate fizică minoră urmată de mioglobinurie. Se datorește unei tulburări enzimatice pe calea metabolică a fosforilării glicogenului. Mușchii sînt edemațiați și crește creatin-fosfokinaza. *Tumorile musculare* sînt rare și se manifestă cu dureri și tumefacție musculară. Biopsia este obligatorie pentru diagnostic. Rabdomiosarcomul este cea mai malignă dintre ele, dar se poate întîlni și fibro sau liposarcom.

2.1.3. Edem, limfedem, ascită

Edemul poate fi definit ca o creștere a cantității de lichid extracelular sau ca o stare de hiperhidratare a compartimentului interstițial ca urmare a unui dezechilibru hidroelectrolitic. Mecanismul fiziopatologic al producerii edemului este complex și nu totdeauna bine înțeles.

2.1.3.1. **Edem generalizat.** A. **Nou-născut.** Anasarca („marele edem generalizat") se întîlnește în bolile hematologice ale nou-născutului care realizează *hipoxie* intrauterină severă, cum sînt anasarca fetoplacentară din izoimunizarea Rh (niciodată nu se întîlnește la primul copil al familiei) sau o hemoglobinopatie (sicklemie). Homozigoții de α thalasemie (Hb Bart) pot realiza anasarca fetoplacentară, dar această eventualitate nu este descrisă în țara noastră. Infecția intrauterină severă sau diabetul matern sînt alte cauze de edem la nou-născut. *Insuficiența cardiacă* cu debut precoce, condiționată de boli congenitale de cord severe (închiderea prematură a foramen ovale, tahicardie paroxistică supraventriculară), ca și hemoragia maternă în

Scanned with OKEN Scanner

circulația fetală pot deveni cauze de edem la nou-născut. *Hipoproteinemia* din sindromul nefrotic congenital sau boli hepatice congenitale (hepatite transmise de la mamă), *imaturitatea rinichiului* (în special la prematur), care nu poate excreta un exces de sodiu, conținut în unele preparate de lapte care se oferă nou-născutului, condiționează uneori apariția edemelor. Binecunoscutul, dar insuficient explicatul *edem comun al prematurului* și nou-născutului pare că traduce hipoxia intrauterină care condiționează hiperosmolaritate plasmatică, cu transfer de lichide de la mamă la făt. După alți autori patogenia lui ar fi în legătură cu alterări ale peretelui capilar care survin la copiii care au suferit accidente în perioada neonatală. Se mai descrie un tip de edem, care apare *după expunerea* parțială *la frig* a unei zone (față, membru) care se datorește, de asemenea, afectării peretelui capilar. *Distrofia miotonică* este o cauză rară de edem la nou-născut, ca și *tromboza venei ombilicale sau corionice, acondroplazia, malformația adenomatoidă chistică a pulmonilor, corioangiomul in situ, corioangiomul placentar, boala Gaucher congenitală, deficiența de vitamina E.*

B. **Sugar și copil.** 1. *Edemul prin scăderea presiunii coloid-osmotice (edem hipoproteic)* este cel mai întîlnit în pediatrie și se poate datora unei *carențe de aport* (stări de malnutriție severă, cu tip de descriere distrofia edematoasă sau kwashiorkor) sau unor *tulburări de digestie și absorbție intestinală* (celiachiei, sindroamelor de malabsorbție secundare diareelor trenante de etiologie bacteriană sau parazitară, sindromului de intestin scurt, ileitei regionale, colitei ulceroase). *Fibroza chistică* realizează cel mai frecvent edeme fără albuminurie și edemul constituie adesea singurul semn de prezentare la medic. Hipoproteinemia se datorește, în acest caz, maldigestiei. Hipoproteinemia se poate datora unui *defect de sinteză a albuminelor* (analbuminemia congenitală sau boli cronice hepatice) și mai ales *pierderii intestinale* sau renale a acestora. Pierderea intestinală de proteine, cunoscută sub numele de *enteropatie exsudativă*, se poate asocia și cu defecte de sinteză și absorbție și este întîlnită în limfangiectazie intestinală, boală Whipple, colită ulceroasă, enterită regională, boală Hirschprung, abetalipoproteinemie congenitală, pericardită constrictivă și chiar în *sindromul nefrotic*. Acesta realizează însă principala modalitate de pierdere a albuminelor pe cale renală, ca urmare a creșterii permeabilității membranei bazale glomerulare. Bolnavul poate pierde proteine pe cale cutanată, cum se întîmplă în arsuri întinse, eczemă generalizată, boala Leiner.

2. *Edemul prin afectarea permeabilității peretelui capilar* cuprinde în special, fața și este varianta de edem întîlnită în *glomerulonefrită*. Se va diferenția de *edemul angioneurotic* (Quincke) în care examenul de urină și valorile tensiunii arteriale sînt normale. *Edemele inflamatorii* (care vor fi tratate cu ocazia edemului localizat) au aceeași pato-

Scanned with OKEN Scanner

genie. Creşterea permeabilităţii capilare explică edemele din anemii, purpură anafilactică şi ventilaţie cu presiune pozitivă.

3. *Edemul prin creşterea presiunii hidrostatice* este reprezentat în mod clasic de insuficienţa cardiacă. Copilul prezintă semne cunoscute de decompensare ventriculară cronică (cardiomegalie, tahicardie, cianoză, dispnee) şi are mai frecvent hepatomegalie congestivă şi mai rar edeme (care lipsesc în mod notoriu în insuficienţa cardiacă a sugarului). Pericardita constrictivă (eventualitate rară) este şi ea reputată a genera edeme prin creşterea presiunii hidrostatice. Alte cauze hemodinamice localizate care realizează acest mecanism patogenic sînt rare la copil (boli venoase ale membrelor inferioare, obstrucţia circulaţiei porte, tromboza venei porte, sindrom Budd Chiari).

4. *Edem prin tulburarea primară a echilibrului hidroelectrolitic.* În orice edem, prin definiţie, există o tulburare secundară a echilibrului apei şi ionilor. Dacă tulburarea este *primitivă,* edemul poate fi încadrat în această categorie. Scăderea filtratului glomerular cu retenţie hidrosalină este cauza principală a edemului din *glomerulonefrită.* Bolnavii cu hipokaliemie de diferite cauze (care prezintă pseudoparalizii şi modificări EKG caracteristice) au tendinţa la apariţia edemelor. *Intoxicaţia cu apă* (iatrogenă), care apare prin perfuzarea unor soluţii hipoosmolare, conduce la apariţia de edeme generalizate, cu edem cerebral hiponatremic cu grave consecinţe funcţionale. Un sindrom asemănător a fost descris în anumite cazuri de meningită purulentă în care se secretă inadecvat o cantitate mare de hormon antidiuretic; este vorba de *sindromul Schwartz-Bartter. Ciroza hepatică* realizează o inactivare necorespunzătoare a cantităţii de aldosteron, cu retenţie salină excesivă.

5. *Edem endocrin.* Manifestarea cardinală a *hipotiroidismului congenital* este *mixedemul,* edem particular, dur, care nu lasă godeu. Această caracteristică clinică se datoreşte faptului că ţesutul celular subcutanat nu este infiltrat numai cu apă, ci şi cu mucopolizaharide. Hipercorticismul din *sindrom Cushing* (tumoral sau iatrogen) realizează uneori edem prin retenţie de sodiu, ca urmare a excesului de corticoizi. Edeme discrete apar la copiii cu diabet, la începutul tratamentului.

2.1.3.2. **Edem localizat.** Semnifică, de obicei, un proces inflamator sau obstrucţia locală a fluxului limfatic.

1. *Edem al feţei şi pleoapelor.* Cea mai comună cauză de edem palpebral este ştergerea repetată şi intempestivă a ochilor în cadrul febrei de fîn, în conjunctivită (inflamatorie sau alergică) sau după plîns îndelungat. *Edemul angioneurotic Quincke* este de natură alergică şi poate apare la diferiţi alergeni (vegetali, animali sau medicamentoşi) sau se poate datora unui deficit congenital al inhibitorului C_1 esterazei (care inhibă concomitent şi factorul plasmatic de permea-

Scanned with OKEN Scanner

bilitate). Afecțiunea se transmite ereditar, autosomal dominant. Medicamentele care au fost incriminate ca alergeni în producerea edemului Quincke sînt: aspirină, amitriptilină, cefaloridină, clonidină, cromoglicat disodic, clonazepam, cotrimoxazol, imipramină, indometacid, ioduri, nitrofurani, penicilină, exces de vitamina A. Poate apare și ca urmare a sensibilizării la unele picături care se administrează în ochi. *Infecțiile localizate* pot genera edeme la față, cum sînt sinusita acută și mai ales etmoidita acută (pentru sugar). Aceasta se prezintă clinic ca edem cu caracter inflamator situat la rădăcina nasului și unghiul intern al ochilor și se poate complica cu celulită orbitală sau tromboflebită de sinus cavernos, ambele cauze de edem la față. Mononucleoza infecțioasă, trichinoza și dermatomiozita pot fi cauze rare de edem facial la copil. Edemul facial din glomerulonefrita poststreptococică a fost deja comentat. *Sindromul Melkersson*, cauză rară de edem al feței, asociază paralizie facială de tip periferic (unilaterală, bilaterală sau recurentă) cu limbă scrotală.

2. *Edemul membrelor* se poate întîlni în dermatomiozită, periarterită nodoasă, sindrom Kawasaki, neurofibromatoză, obstrucția sau compresiunea venei cave inferioare (pentru membrele inferioare) sau sînt iatrogene (contenție, infiltrație postperfuzie paravenoasă, tromboflebită postcateterizare venoasă).

3. *Edemul peretelui abdominal (la nou-născut)* apare în peritonită, apendicită, enterocolită ulceronecrotică; se asociază cu edemul regiunii pubiene, al scrotului sau labiilor mari.

4. *Edemul organelor genitale* este relativ frecvent întîlnit la nou-născut; apare și după înțepături de insecte sau în debutul purpurei anafilactoide Schönlen-Henoch. Poate reprezenta alergie la detergenții cu care se spală lenjeria.

5. *Edem presternal*, descris în parotidita epidemică, apare la 6% din bolnavi, de obicei la 5—8 zile după debutul clinic al afecțiunii și durează, în medie, 5 zile.

6. *Edem suprasacrat* poate apare în caz de chist dermoid infectat.

7. *Edem în pelerină*, cuprinde fața, gîtul și membrele superioare și se datorește obstrucției sau compresiunii la nivelul venei cave superioare (tumori, adenopatii, flebite).

2.1.3.3. **Limfedem.** Termenul de limfedem este utilizat pentru a denumi acumularea de limfă în țesutul interstițial, datorită unui dezechilibru între formarea limfei și transportul acesteia. Funcția vaselor limfatice este de a „curăți" țesuturile de molecule de proteine cu greutate moleculară foarte mare (care nu pot pătrunde în capilare) și de a le readuce în sînge pentru menținerea echilibrului oncotic. Vasele limfatice rezultate din sistemul venos lipsesc la nivelul sistemului nervos, nervi periferici, scleră și cristalin; ele încep „în fund de sac", după

Scanned with OKEN Scanner

care se anastomozează într-o dublă rețea : una superficială, care este drenată de ganglionii limfatici, și alta profundă, care se varsă în canalul toracic și trunchiul limfatic drept. Limfedemul este un sindrom care interesează rețeaua limfatică superficială. Lichidul acumulat are concentrație proteică mare, diferită de a edemului obișnuit, și o mare presiune oncotică. Acumularea acestui exces de proteine induce, cu timpul, un răspuns inflamator cronic, cu fibroza limfaticelor și incompetență funcțională consecutivă, care exacerbează tulburarea.

A. **Limfedemul primitiv** se realizează prin obstrucția sau dezvoltarea deficitară a sistemului vascular limfatic. Hipoplazia proximală realizează anomalii de structură ganglionară, în timp ce hipoplazia distală interesează vasele limfatice. Dacă tulburarea este foarte severă ea există de la naștere (limfedem congenital) sau poate deveni clinic evidentă mai tardiv, cînd se adaugă factori precipitanți. Boala este ereditară.

Limfedemul ereditar poate fi prezent la naștere (limfedem congenital) sau debutează precoce (înainte de împlinirea vîrstei de 35 de ani) sau tardiv (după această vîrstă).

Limfedemul congenital poate fi întîlnit în una din următoarele entități clinice :

— *sindromul Nonne-Milroy*, mai frecvent la fetițe (F :M/8 : 1) ; asociază limfedem la membrele inferioare, prin hipoplazie congenitală a vaselor limfatice, statură mică, retard psihomotor, obezitate cu distribuție particulară și hipogonadism. Boala se transmite probabil autosomal dominant ;

— *colestaza familială recurentă*, în care colestaza este probabil determinată de un defect intrahepatic al vaselor limfatice ;

— *limfangiectazia intestinală*, care adaugă tabloului clinic edeme hipoproteice, afecțiunea fiind cauză de enteropatie exsudativă ;

— *sindromul unghiilor galbene* (Kleinman, 1973) asociază limfedem simetric la membrele inferioare, pleurezie chiloasă recurentă și modificări distrofice ale unghiilor, datorită hiperplaziei limfaticelor periferice, care conduc, ulterior, la discolorarea galben-verzuie a unghiilor ;

— *sindromul Turner* (disgenezie gonadică, cariotip 45, XO) prezintă, în cadrul simptomatologiei complexe, o malformație a sistemului limfatic cu întîrziere în dezvoltarea sistemului de comunicare între sacul limfatic jugular și sistemul venos (în timpul vieții fetale). Ca urmare, există un exces de tegument la nivelul gîtului alcătuind *pterygium coli*, iar nou-născutul (fenotip feminin) prezintă edeme limfatice la mîini și picioare, consecința aceluiași defect general de dezvoltare a sistemului limfatic.

Limfedemul precoce alcătuiește *sindromul Meige*, care este o boală ereditară, transmisă autosomal dominant. Limfedemul

Scanned with OKEN Scanner

se instalează între de 10 și 20 de ani, de obicei în preajma pubertății. Evoluția este lentă, progresivă, neînsoțită de simptomatologie subiectivă. La început edemul lasă godeu și este situat la picior și gleznă, apoi pe fața dorsală a piciorului și la nivelul gambei, care capătă formă cilindrică. Factorii precipitanți în apariția limfedemului sînt infecțiile cutanate repetate, mersul îndelungat pe jos, efectul hormonal al menstruației (sau sarcinii). Edemul nu este dureros, durează de foarte multă vreme și se complică, adesea, cu limfangită, celulită sau chiar limfosarcom (pată violacee, care seamănă cu o echimoză apărută în plină zonă de limfedem).

În același grup de boli este încadrată *limfangita recurentă* și *districhiaza* (boală transmisă autosomal dominant, caracterizată prin implantare vicioasă a genelor: există două rînduri de gene, dintre care unul sau ambele sînt îndreptate spre ochi, în timpul clipitului realizînd un periaj al conjunctivei și corneii).

B. **Limfedemul secundar** apare în urma unor procese patologice care distrug sau obstruează secundar vasele limfatice sau sistemul ganglionar de drenaj. Nu este ereditar, de obicei este unilateral și se întîlnește excepțional de rar la copil. În etiologia acestuia sînt incriminate infecții repetate, infestări parazitare, traumatisme, radiații și tumori. Tumorile produc limfedem, fie prin invazia, fie prin compresia vaselor limfatice sau a ganglionilor. Îndepărtarea chirurgicală a ganglionilor limfatici sau fibroza secundară a acestora (după iradiere) poate fi urmată de limfedem. În zonele tropicale și subtropicale din India, Sri Lanka, Bangladesh, Tailanda, Malaezia și Indonezia, afectarea vaselor limfatice se face cu 3 paraziți: *Wuchereria bancrofti*, *Brugia malayi* și *Brugia timori*. Rezultă elefantiazisul parazitar.

2.1.3.4. **Ascita** este definită ca acumulare de lichid în cavitatea peritoneală, aceasta putînd avea caracter de transsudat (se dezvoltă în aceleași condiții patogenice ca și edemul) sau de exsudat (apare în procese inflamatorii peritoneale). Există multiple clasificări ale ascitei după caracterul lichidului, patogenie sau vîrsta bolnavului.

A. **Ascita la nou-născut** poate fi întîlnită în următoarele eventualități: *anasarca feto-placentară* prin izoimunizare anti-D, *hidramnios* (care exercită compresie asupra venelor ombilicale lăsînd să transsudeze o parte din lichid) și *corioangiomul placentar* (care realizează hipoproteinemie la nou-născut, deoarece proteinele se pierd la nivelul placentei). Un grup larg de boli care se pot exprima ca ascită la nou-născut sînt *malformațiile obstructive ale aparatului reno-urinar*, în care, prin stază urinară și dilatare retrogradă a vezicii, uretrelor și calicelor, se produce transsudarea urinii în cavitatea peritoneală. Din această categorie de afecțiuni se poate cita: atrezia uretrei, valvă pe uretra posterioară la băieți, strictură sau stenoză uretrală, ureterocel,

Scanned with OKEN Scanner

obstrucția colului vezical. La nou-născut, în afara malformațiilor și alte boli reno-urinare se mai pot asocia cu ascită: perforația de vezică urinară, neuroblastom pelvic cu perforație în vezică, nefroza congenitală, tromboza de venă renală. Dintre afecțiunile organelor pelvine, prin compresiune, pot realiza ascită hidrometrocolposul sau chistul de ovar congenital. *Bolile gastrointestinale*, cum sînt atrezia ileală, perforația ileală, volvulusul, perforația apendiculară sau a diverticulului Mickel, imperforația anală, pot fi cauză de ascită la nou-născut. Dintre *bolile hepatice* intră în discuție, în același sens, ciroza familială, hepatita congenitală, ficatul polichistic, atrezia biliară, malformațiile congenitale ale venei porte și galactozemia. De asemenea, unele *infecții sistemice* (cu răsunet asupra funcționalității hepatice), cum sînt boala cu incluzii citomegalice, toxoplosmoză, sifilisul congenital și septicemiile, se pot asocia cu ascită la nou-născut. Dintre *bolile cardiace*, tahicardia paroxistică supraventriculară și hipoplazia de cord stîng pot genera transsudare de lichid în cavitatea peritoneală, ca și unele cazuri de malformații sau obstrucții ale vaselor limfatice.

B. **Ascita la sugar și copil** apare în aceleași condiții, ca și edemul, în cadrul unor boli sistemice, sau favorizată de factori locali.

1. *Ascita din cadrul bolilor sistemice* se poate instala în toate condițiile în care se realizează hipoproteinemie (vezi edem). Limfangiectazia intestinală poate fi suspectată cu ușurință la un bolnav care prezintă, concomitent, edeme limfatice la membrele inferioare. În acest caz este vorba de blocajul circulației limfatice. Ascita din cadrul poliserozitei dezvoltate în LES se datorește creșterii permeabilității capilare. Aceeași patogenie recunoaște și ascita din febra mediteraneeană.

2. *Ascita prin cauze locale* se datorește fie unor fenomene inflamatorii (exsudat), fie unor congestii sau obstrucții vasculare (transsudat). *Exsudatul inflamator* (Rivalta pozitiv, celularitate bogată, ocazional bacterii) poate fi seros, fibrinos sau hemoragic. Apare în condițiile în care bacteriile traversează peretele intestinal sau în inflamații localizate ale peritoneului. Peritonita pneumococică și peritonita prin perforație intră în discuție în formele acute, în timp ce peritonita cronică este aproape în exclusivitate datorită infecției tuberculoase; mult mai rar a fost descrisă în tularemie. *Transsudatul peritoneal* (Rivalta negativ, celularitate săracă, absența fibrinogenului și gamaglobulinelor) caracterizează ascita din *sindromul de hipertensiune portală*. Obstrucția vasculară poate fi situată suprahepatic, intrahepatic sau prehepatic. *Obstrucția venelor suprahepatice* poate fi congenitală (obstrucția membranoasă a venei cave inferioare) sau dobîndită. Dintre aceste eventualități poate fi citată insuficiența cardiacă dreaptă congestivă, pericardita constrictivă, tromboza venelor suprahepatice sau a venei cave inferioare, tumori renale sau hepatice

Scanned with OKEN Scanner

care exercită compresiune asupra venelor suprahepatice. Ascita se instalează în cazurile în care obstrucţia vasculară evoluează rapid. Dintre cazurile de *obstrucţie vasculară intrahepatică*, în care se poate dezvolta ascita, se poate enumera boala veno-ocluzivă hepatică şi cirozele. În această ultimă eventualitate circulaţia hepatică este distorsionată de procese de fibroză şi noduli regenerativi care comprimă sinusoidele hepatice. Ciroza biliară şi fibroza hepatică congenitală pot realiza ascită prin mecanisme similare. *Hipertensiunea portală prin bloc presinusoidal* se întîlneşte în malformaţii congenitale ale venei porte, tromboze ale venei splenice, cateterizări de venă ombilicală în perioada neonatală. Cu cît obstacolul vascular este mai îndepărtat de venele suprahepatice, cu atît ascita este mai puţin probabilă. Ascita poate fi secundară pancreatitei. În orice situaţie în care etiologia ascitei rămîne obscură se va determina lipaza şi amilaza serică sau din lichidul de ascită.

2.2. Creştere şi dezvoltare

2.2.1. Creştere nesatisfăcătoare (greutate mică)

În această categorie se încadrează copiii care au greutate mai mică decît cea corespunzătoare standardelor de vîrstă şi înălţime. Dimensiunile copilului depind însă de foarte mulţi factori şi este greu de trasat o linie între normal şi anormal. O singură evaluare, oricît ar fi de riguroasă, nu poate da o imagine reală asupra creşterii copilului, care va trebui apreciată în dinamică. Adesea un copil mai mic şi mai slab corespunde unui tipar familial de creştere, factorul ereditar punîndu-şi amprenta. Copilul seamănă cu părinţii lui. În alte cazuri se poate remarca o greutate mică la naştere *(small for date)*. Aceşti copii păstrează şi postnatal tiparul de creştere intrauterină (mai lentă). În sfîrşit, factorul nutriţional şi stimularea psiho-afectivă intervin în determinarea acestui proces complex care este creşterea copilului. Pentru sugari s-a convenit să fie utilizat termenul de *distrofie* care să exprime diferite grade de deficienţă cronică ale stării de nutriţie. În unele cărţi mai noi există tendinţa de înlocuire a termenului de distrofie cu cel de malnutriţie. Starea de nutriţie la sugar se apreciază prin examen clinic, dar şi prin greutate, greutatea actuală a sugarului fiind raportată la greutatea ideală pentru vîrstă, utilizînd *indicele ponderal*. Valoarea 0,9—1,1 a acestui raport este caracteristică sugarului eutrofic (fără deficienţe nutriţionale), pe cînd o valoare subunitară, sub aceste cifre, semnifică diferite grade de distrofie. Astfel un indice ponderal 0,89—0,76 încadrează sugarul în distrofia de gradul I, un indice ponderal cuprins între 0,75 şi 0,61 este atribuit distrofiei de gradul II, iar copilul distrofic de gradul III (mal-

Scanned with OKEN Scanner

nutriție severă sau atrepsie) are un indice ponderal sub 0,6. Se obișnuiește ca o greutate nesatisfăcătoare după vîrsta de 2 ani să fie etichetată hipotrofie (fig. 5 A, 5 B).

Cauzele care conduc la creșterea nesatisfăcătoare în greutate a copilului vor fi enumerate în continuare.

1. *Aport caloric și proteic necorespunzător nevoilor de creștere (insuficient)*. Aportul caloric optim depinde de metabolismul bazal, rapiditatea creșterii, gradul de activitate al copilului, cantitatea de alimente rămasă neutilizată (neabsorbită) și acțiunea dinamică specifică a alimentelor. Copilul distrofic are nevoie de o cantitate de calorii mai mare (raportată la greutatea corporală) decît copilul cu stare de nutriție bună; aceasta pentru că este lipsit de țesut celular subcutanat și necesită un plus de energie pentru anabolism obligatorie recuperării. Copiii foarte agitați, care țipă mult, își cresc nevoile calorice cu pînă la 100%, dacă ne raportăm la metabolismul bazal. Cifra de 100—120 cal/kg/zi devine doar orientativă, distroficii avansați necesitînd un aport caloric de pînă la 180 cal/kg/zi, pentru a

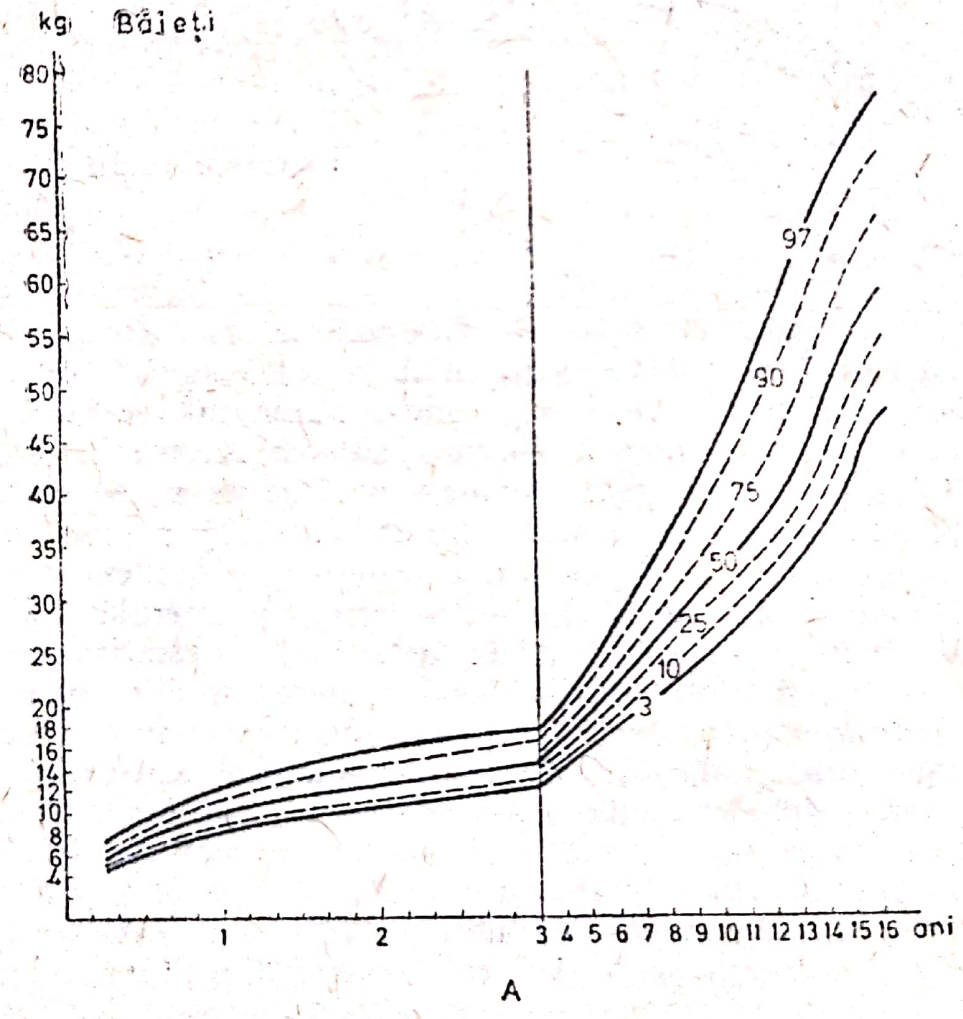

Fig. 5. A. Creșterea în greutate la băieți;

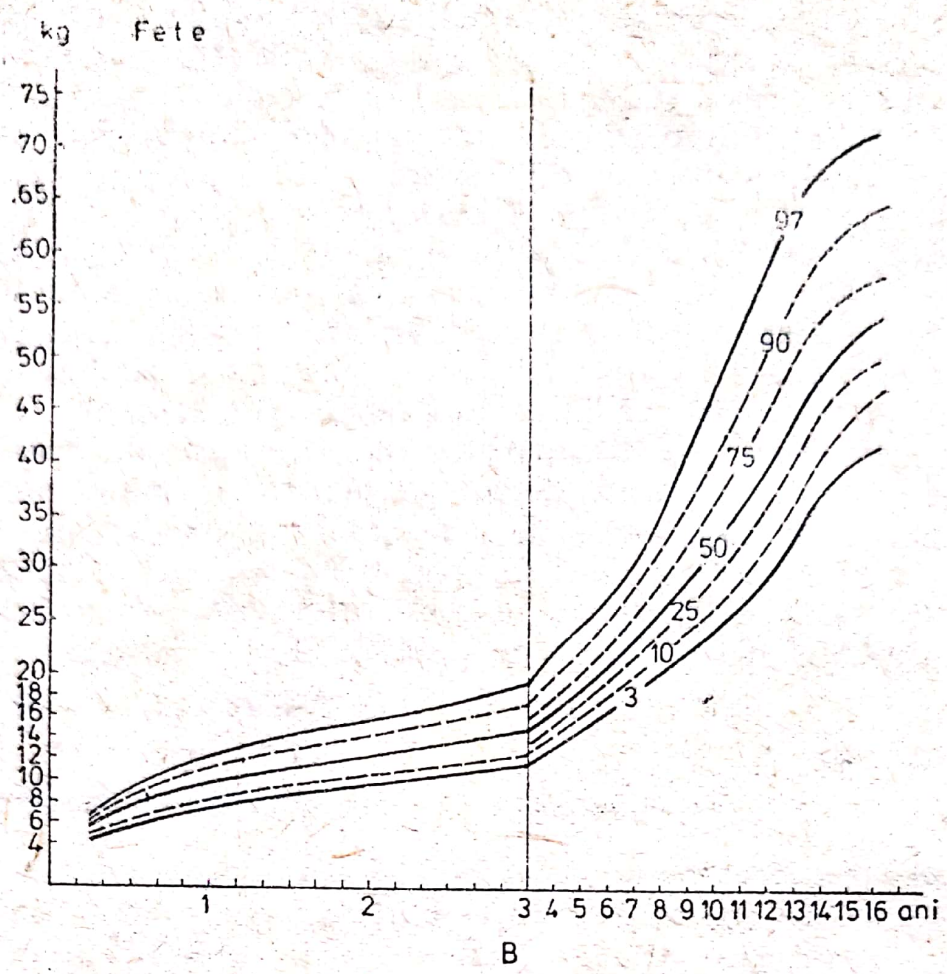

Fig. 5 B. Creşterea în greutate la fete

li se putea asigura creşterea şi recuperarea. *Hipolactaţia maternă* este prima cauză de aport caloric inadecvat la sugarul mic şi curba ponderală nesatisfăcătoare a unui sugar alimentat exclusiv natural are, de obicei, această cauză. Mama poate fi indusă în eroare de faptul că sugarul nu plînge de foame sau că laptele „se scurge prin prea-plin !" din glandele mamare, explicaţii numai în aparenţă logice şi care ascund adesea o hipogalactie. Singurul argument real al unei alimentaţii adecvate cantitativ este curba ponderală ascendentă. *Alimentaţia artificială* poate fi şi ea deficitară cantitativ sau mai ales calitativ dacă reconstituirea produselor dietetice din lapte praf se face într-o diluţie prea mare, iar pentru acele preparate la care trebuie adăugat zahăr, adausul este necorespunzător cantitativ. *Alimentaţia dirijată* (excluderea din alimentaţie a unor substanţe pentru care există intoleranţă, cum sînt lactoza, galactoza, fenilalanina, glutenul) poate genera subnutriţie iatrogenă, în cazul în care alimentele restante în alimentaţia copilului nu întrunesc necesarul caloric. *Anorexia, vărsăturile cronice* şi *diareea trenantă* pot genera un aport alimentar care să nu mai fie conform cu necesităţile de creştere ale copilului. Anumite boli organice cum sînt retardul mental, cheilogna-

Scanned with OKEN Scanner

topalatoschizis, fistula esotraheală, gastrostomie pentru stricturi esofagiene post caustice, scad aportul caloric și deci favorizează subnutriția. *Copilul neglijat,* cu deficiențe de stimulare psihoemoțională din medii precare cultural adăugă adesea anorexie psihogenă și aport alimentar necorespunzător, care explică subnutriția.

2. *Defecte de absorbție și asimilare a alimentelor. Digestia inadecvată* este cauza malnutriției în fibroza chistică și insuficiența pancretică exocrină asociată cu neutropenie. *Absorbția deficitară* a principiilor alimentare este cauza distrofiei în celiachie. Uneori stagnarea îndelungată a curbei ponderale este singurul semn clinic pentru care un astfel de copil este adus la medic. Toate bolile care realizează sindrom de malabsorbție (diaree trenantă prin intoleranță la dizaharide, giardioză, enteropatie exsudativă, boala Hirschprung, alergie la proteinele laptelui de vacă, limfangiectazie intestinală, boala Whiple etc.) se pot asocia cu grade variate de malnutriție, în special în perioada de sugar.

3. *Boli cu metabolism crescut sau defect de utilizare a alimentelor.* Așa cum s-a arătat, copilul foarte agitat, care țipă foarte mult necesită un plus caloric. Dacă primește o cantitate de calorii corespunzătoare unui copil de aceeași vîrstă și greutate, el va fi relativ subnutrit. Bolile infecțioase febrile, infecțiile respiratorii și renale cronice, bolile febrile de colagen, neoplaziile, hipertiroidismul (foarte rar), realizează un consum energetic sporit și necesitatea unui plus caloric.

4. *Boli cronice grave.* Subnutriția acestor cazuri se datorește anorexiei, imposibilității de a administra copiilor o cantitate corespunzătoare de alimente și unor cauze necunoscute. În această categorie sînt citate bolile congenitale de cord (cu sau fără cianoză), bolile respiratorii care realizează insuficiență respiratorie cu hipoxie cronică, insuficiența hepatică și renală cronică, anemiile hemolitice cronice, hipercalcemia idiopatică, iar din categoria bolilor cu tezaurizare, glicogenoza și boala Gaucher. Din grupul bolilor endocrine diabetul insuficient echilibrat metabolic poate genera importante tulburări de creștere.

5. *Erori înnăscute de metabolism.* Bolile din această categorie sînt rar întîlnite în practică, dar nu vor putea fi excluse decît după investigații biochimice, uneori laborioase. Stagnarea creșterii ponderale se asociază și cu alte semne revelatorii: galactozemia, sindromul De Toni-Debré-Fanconi, intoleranța ereditară la fructoză, homocistinuria, tirozinemia congenitală, hipofosfatazia și altele.

6. *Boli neurologice. Sindromul diencefalic* apare prin afectare diencefalohipofizară, fie de cauză tumorală, fie ca sindrom postencefalitic. Emacierea progresivă se asociază cu atrofie de nerv optic, poliurie prin diabet insipid, insuficiență suprarenală. Copilul are un aspect „alert" caracteristic datorită retracției pleoapelor (semnul Collier).

Scanned with OKEN Scanner

2.2.2. Obezitate

Obezitatea este o tulburare de nutriție, caracterizată prin prezența unor depozite excesive de grăsimi, situate în locurile obișnuite de depozitare ale grăsimilor (se face această precizare pentru a fi excluse bolile de tezaurizare cu substanțe lipoidice). Diagnosticul de obezitate poate fi susținut atunci cînd greutatea copilului depășește cu 2,5 deviații standard valorile corespunzătoare vîrstei, sexului și taliei sau cu 20% valoarea greutății ideale. Se consideră că grosimea pliului tricipital este un bun indicator de obezitate, dacă depășește percentila 80.

Istoria naturală a obezității este determinată de vîrsta de debut și severitatea tulburării. Cu cît a debutat mai precoce, cu atît devine mai puțin probabil să se rezolve cu vîrsta ; 80% dintre adolescenții obezi devin adulți obezi, dar numai 35% dintre adulții obezi au fost obezi în copilărie. Cantitatea de grăsime de la naștere este direct proporțională cu vîrsta gestației, starea de nutriție a mamei și vîrsta acesteia. Majoritatea grăsimii existente la nou-născut a fost depozitată în ultimele 4 săptămîni de gestație. Cel mai mare conținut în grăsime, raportat la greutatea corporală, este întîlnit la vîrsta de 6 luni. Obezitatea poate fi hipercelulară (număr mare de adipocite) sau hiperplastică (creșterea dimensiunilor adipocitelor). Procentul de grăsime scade cu vîrsta, ajungînd la adultul tînăr la 18,3%. Numărul celulelor grase crește foarte puțin între 1 și 12 ani, de aceea vîrsta de 1 an se consideră o vîrstă critică din acest punct de vedere. Supraalimentarea sugarului multiplică și hiperplaziază adipocitele. Un proces asemănător se întîmplă prepubertar. Cu cît obezitatea este mai severă, cu atît crește riscul persistenței ei. Este necesară o perioadă de 18 luni pentru a reduce un handicap de 20%, față de greutatea ideală, iar la un exces de greutate de 80% nu se poate obține o remisiune totală. Din cauza prevalenței scăzute a complicațiilor obezității în copilărie, părinții sînt greu de convins asupra riscurilor obezității la adult.

Etiologia obezității este multifactorială. Se disting factorii endogeni (predispozanți) și factori exogeni (determinanți). Există unele sindroame determinate genetic care asociază obezitatea între semnele clinice.

Factorii endogeni constituie susceptibilitatea subiectului. *Predispoziția la obezitate* rezultă din dezechilibrul dintre un aport energetic în exces față de un consum energetic mai mic. Grăsimea brună, care este organul țintă care mediază răspunsul termogenetic la catecolamine, frig, alimentație și efort fizic, se găsește în cantitate scăzută la obezi. Scăderea producției de căldură la stimulii extrinseci citați conduce la scăderea consumului de energie, depunerea de grăsimi și deci, obezitate. Metabolismul bazal este crescut la obezi (aparent

Scanned with OKEN Scanner

paradoxal) datorită faptului că masa corporală este primul determinant al acestui indicator. Al doilea determinant este activitatea Na-K-ATP-azei, enzima care guvernează gradientul de trecere al Na și K prin membrana celulară. Numărul de unități enzimă/nr. de globule roșii este invers proporțional cu gradul obezității. Diferențele referitoare la metabolismul energetic al copilului obez în comparație cu al celui neobez constituie doar susceptibilitatea și nu cauza obezității. Deși aportul energetic este de obicei mediu, el depășește consumul energetic care este scăzut și atunci aportul devine excesiv (în mod relativ). Susceptibilitatea la obezitate este determinată genetic. 40% dintre copiii obezi au ambii părinți obezi; 70% au un părinte obez. Un copil obez crește riscul de obezitate al fraților la 40—80%.

Următoarele sindroame genetice asociază obezitate:

— *sindromul Prader Willi:* obezitate, retard mental, hipogonadism, mîini și picioare scurte;

— *sindromul Laurence-Moon-Biedl-Bardet:* obezitate, retard mental, hipogonadism, polidactilie, retinită pigmentară;

— *sindromul Alstrom:* obezitate (care se rezolvă la pubertate), surditate centrală, orbire precoce, hipogonadism.

Factorii de mediu sînt esențiali în transformarea predispoziției la obezitate în boală. Sezonul (iarna și primăvara) poate predispune la obezitate. Aportul alimentar excesiv (uneori numai comparativ cu consumul energetic scăzut prin factori constituționali) constituie cheia de boltă în explicarea obezității exogene. Sînt incluse aci obiceiurile alimentare familiale, etnice, excesul de lipide în alimentație (care este mai periculos decît excesul de hidrați de carbon, lipidele fiind „mai dense" energetic), și mai ales un anumit climat psihologic. Psihologia familiei determină într-o măsură importantă comportamentul alimentar al membrilor ei. Pentru unele categorii de obezi se poate constata o relație invers proporțională între obezitate și gradul de cultură și civilizație. Obezitatea este mai frecventă în familiile cu părinți divorțați, în care părintele unic „exercitîndu-și toată dragostea asupra copilului" îi asigură un aport caloric în exces. Supraalimentația este echivalentă cu un gest de afecțiune, în special în familiile cu copil unic. Numărul mare de copii în fratrie scade riscul obezității pentru fiecare dintre ei. Ultimul copil este cel mai predispus la obezitate (sindromul de hiperdependență al ultimului născut). Gratificația orală este întîlnită la copiii dependenți, intoleranți la frustrare, care-și oferă o senzație de confort, mîncînd; dintre aceștia se vor recruta fumătorii și băutorii *(oral-fixation)*; 60% din copiii obezi întrunesc 2 sau mai mulți factori de risc dintre următorii citați: mamă obeză, tată obez, frate obez, copil unic, părinte unic, mamă peste 35 ani la nașterea copilului, ultimul născut al unei familii numeroase. Doar 1% dintre copiii obezi au alte cauze de obezitate decît

Scanned with OKEN Scanner

cele enumerate. Acestea pot fi: sindromul Cushing (iatrogen sau tumoral; asociază obezitate truncală, vergeturi, facies „în lună plină", hipertensiune arterială); *hipotiroidismul* nu este acceptat drept cauză de obezitate la copii și adolescenți, depunerea excesivă de substanță mixedematoasă neintrînd în definiția obezității; *sindromul Babinski-Fröhlich*, foarte cunoscut sub numele de sindrom adipozo-genital, este întîlnit excepțional de rar în forma clasică descrisă ca tumoră hipotalamică, cefalee, vărsături, alături de obezitate și hipogenitalism. *Craniofaringiomul* prin lezarea hipotalamusului poate genera obezitate prin apetit excesiv; se asociază orbire progresivă. În general, *sindroamele hipotalamice* produse de tumori, encefalite, meningite sau traumatisme craniene severe se însoțesc de obezitate. Orice afecțiune care se soldează cu reducerea consumului de energie utilizat pentru creștere se poate complica cu obezitate. Copiii cu retard mental, handicapați fizic sau imobilizați multă vreme la pat (boli ortopedice) au tendința la obezitate. Amigdalectomia precipită obezitatea la unii copii operați în perioada prepubertară.

Complicațiile obezității la copil sînt rare și nu ating gravitatea celor de la adult. Unii autori consideră că handicapul estetic și psihosocial constituie cel mai mare neajuns al supraponderabilității. Se știe că personalitatea și comportamentul copilului sînt legate de somatotip. Copilul obez nu este acceptat cu indiferență în societatea copiilor de aceeași vîrstă care îl ironizează, făcîndu-l să se simtă ridicul. Copilul gras are tendința de izolare și sedentarism. Dintre complicațiile somatice, cele mai temute sînt apneea din timpul somnului (descrisă în sindromul Pickwick) și hipertensiunea arterială. Unele boli ortopedice, cum sînt boala Legg-Perthes și tibia, vara sînt mai frecvente la copiii obezi. Sugarul obez are tendință mai mare la bronhospasm, hipertrofie de timus, iar copilul mic obez face mai frecvent laringită subglotică.

2.2.3. Statură mică

Se definesc astfel copiii a căror înălțime este sub 2,5 deviații standard față de valoarea considerată normală pentru vîrstă, sex și grupul de populație la care se face referirea (fig. 6 A, 6 B). În alte definiții, statura mică este cea care se încadrează sub percentila 3 (egal cu 1,9 deviații standard). Deviația standard la băieți este 1,05 cm/an, iar la fete de 0,78 cm/an. Cum creșterea în lungime este una din principalele caracteristici ale copilăriei, întîrzierea sau oprirea creșterii poate fi etichetată drept semn de boală. Creșterea se face sub influența unor factori multipli, exogeni sau endogeni, dintre care cel mai cunoscut este hormonul de creștere hipofizar (hormonul somatotrop). Eliberarea lui se face sub impulsul unui hormon de origine hipotalamică, cunoscut sub numele de somatostatină sau GHRF *(growth hormone-releasing factor)*. Secreția pulsatilă a acestui

Scanned with OKEN Scanner

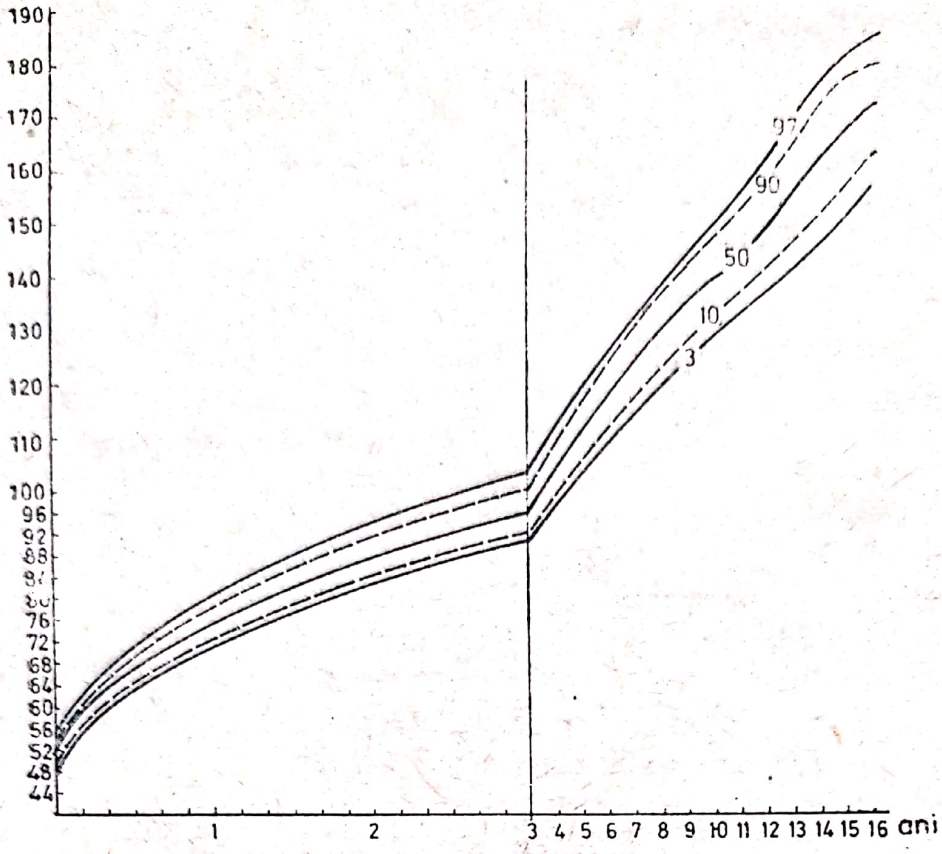

A

Fig. 6. A. Creşterea în înălţime la băieţi

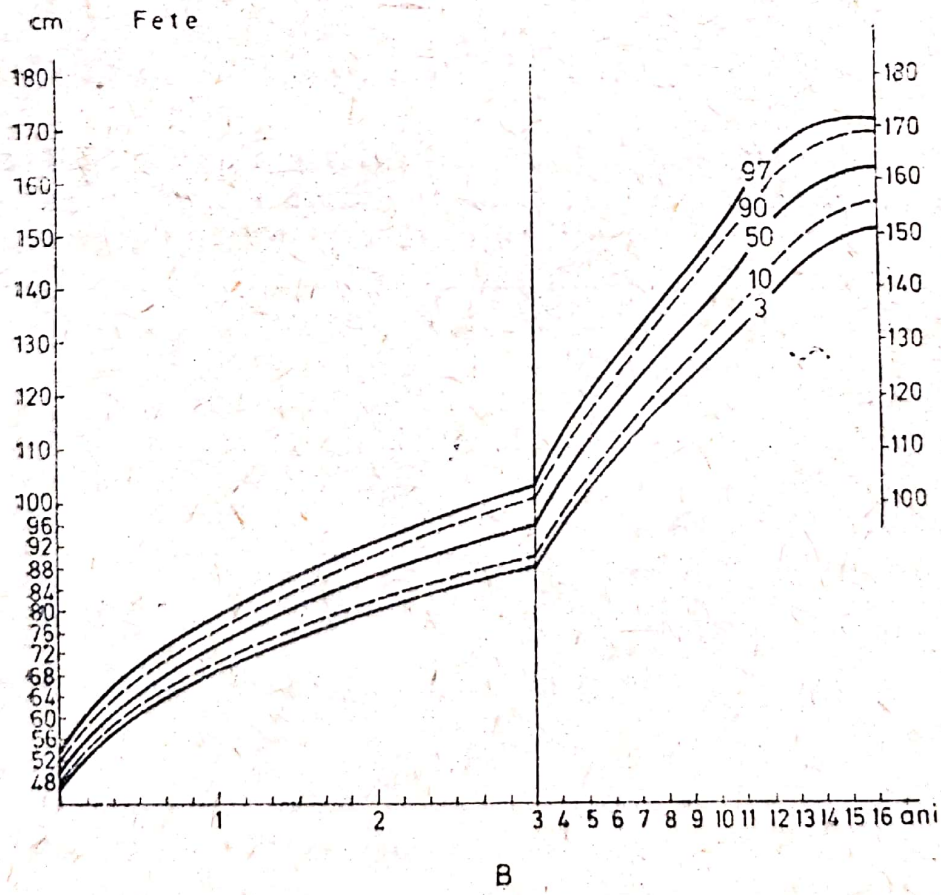

B

Fig. 6 B. Creşterea în înălţime la fete

Scanned with OKEN Scanner

hormon este modulată de stimuli fiziologici (somn lent, nivele pubertare de hormoni androgeni sau estrogeni), stres, hipoglicemie, propranolol, apomorfină, L-dopa şi este mediată prin receptorii α adrenergici. Agenţii simpaticomimetici scad eliberarea acestui hormon de la nivelul hipotalamusului. Hormonul somatotrop acţionează pe receptorii de suprafaţă ai celulelor şi locul de acţiune care răspunde cel mai activ este cartilagiul de creştere. Acţiunea hormonului de creştere este mediată de somatomedine, un grup de substanţe cu acţiune *insulin-like* (proinsuline). Somatomedinele se secretă direct în circulaţie de către fibroblaştii diferitelor ţesuturi. Nou-născutul şi sugarul au un nivel seric foarte scăzut de somatomedină, în ciuda unei viteze de creştere remarcabile şi unice pentru această vîrstă : se spune însă despre pigmei că nu cresc pentru că au o deficienţă în generarea somatomedinei în prezenţa unui nivel seric normal al hormonului somatotrop. Înainte de vîrsta de 1 an creşterea este dirijată de factori care au acţionat intrauterin, iar la pubertate intră în acţiune hormonii sexuali, care îi dau un nou impuls. Între vîrsta de 2 ani şi pubertate creşterea este lentă şi continuă (cca 5 cm/an). Creşterea osoasă este paralelă cu maturaţia osoasă, care se poate aprecia prin *vîrsta osoasă* (examen radiologic). Pubertatea se instalează atunci cînd vîrsta osoasă este de 10—12 ani.

Talia definitivă a copilului este previzibilă, ea fiind în mare parte determinată de factori genetici, moşteniţi de la ambii părinţi. Individul posedă 2 seturi de gene, care acţionează independent, dar care afectează şi decid talia lui finală (la sfîrşitul perioadei de creştere) :

— un prim grup de gene care determină talia sînt cele care comandă următoarea relaţie : talia definitivă a copilului este valoarea mediei taliei tatălui şi mamei, cu o corecţie pentru sex ; pentru băieţi se adaugă 10 cm la suma taliei părinţilor (exprimată în cm), iar pentru fete se scad 10 cm din aceeaşi cifră. Rezultatul se împarte la 2 şi se poate afla valoarea care exprimă talia expectată. Dacă copilul măsoară cu 8,5 cm mai puţin decît talia predictibilă, el se încadrează în diagnosticul de statură mică. Încă de la vîrsta de 2 ani există corelaţie între lungimea copilului şi talia lui finală. Un copil cu talie mică în copilărie va avea talie mică şi ca adult. Majoritatea copiilor rămîn în limitele aceloraşi percentile pentru tot restul vieţii. De obicei, greutatea, talia şi circumferinţa craniană se găsesc pe aceeaşi percentilă ;

— al doilea grup de gene care determină talia copilului sînt cele care comandă data maturaţiei (vîrsta pubertăţii) egală cu vîrsta la care se opreşte creşterea. Dacă maturaţia este mai tardivă, creşterea continuă mai mult, iar vîrsta osoasă poate fi rămasă în urmă. Dacă cele 2 tipuri de gene se combină cu efect negativ individul va avea o talie mică constituţional.

Scanned with OKEN Scanner

Tulburările de creştere în înălţime se pot împărţi în trei grupe:

A. **Talie mică intrinsecă** (nu există deficit de hormon de creştere, vîrsta osoasă corespunde vîrstei cronologice, ritmul de creştere este normal.) În acest sindrom se încadrează varianta familială normală, sindroame condiţionate genetic (cromozomopatii, sindroame dismorfice, displazii osoase), întîrzierea intrauterină a creşterii (insuficienţa placentară, infecţii şi toxice care au acţionat în timpul vieţii fetale), sindromul de deprivare emoţională.

B. **Creştere întîrziată** (decalajul este de cca 3 ani, faţă de vîrsta cronologică, vîrsta osoasă este avansată faţă de vîrsta cronologică, ritmul de creştere este normal, curba creşterii se desfăşoară la nivele mai joase, dar este paralelă cu normalul). Se încadrează aci talia mică constituţional, boli cronice sau stări de malnutriţie de diferite cauze.

C. **Creştere încetinită** (ritmul de creştere este subnormal, iar vîrsta osoasă este cea corespunzătoare înălţimii); aci se încadrează copiii cu endocrinopatii prin deficienţe ale hormonului de creştere, hipotiroidismul sau excesul de hormoni sexuali din cazurile de pubertate precoce. Statura mică este determinată multifactorial; 2‰ dintre copii suferă de această tulburare, dar nu toţi sînt prezentaţi medicului pentru acest motiv, 84% dintre copiii care consultă medicul pentru talie mică au cauze constituţionale şi 16% au cauze organice, unele netratabile; 33% din întîrzierea creşterii se datoreşte deprivării emoţionale, dar pentru a descoperi aceste cauze medicul trebuie să dea dovadă de multă abilitate şi talent, pentru a evidenţia un climat psihoafectiv nefavorabil (Schoff-Blass).

Principalele cauze care au drept consecinţă statură mică la copil sînt:

1. *Statura mică de cauză familială* este cea mai frecventă cauză de talie mică la copil şi a fost prezentată anterior. În aceeaşi categorie poate fi inclusă şi *întîrzierea constituţională a creşterii*. Copiii din acest grup au o viteză de creştere încetinită, pubertatea se instalează mai tîrziu, iar talia lor finală este normală; şi alţi membri ai familiei, care sînt de sex masculin, au suferit de această tulburare.

2. *Creşterea intrauterină întîrziată* (nanismul primordial). Încă din momentul naşterii talia este mai mică decît normal şi această caracteristică se perpetuează şi în restul vieţii (defecte de proliferare celulară). Acest sindrom se poate datora insuficienţei nutriţiei placentare sau unor infecţii care au acţionat în cursul vieţii intrauterine (toxoplasmoză, boală cu incluzii citomegalice, rubeolă, lues); în acelaşi sens mai pot interveni consumul de toxice sau medicamente de către mamă (alcool, nicotină, hidantoină). Există un grup heterogen de sindroame condiţionate genetic care se încadrează în această categorie. Se includ aci sindroame dismorfice asociate cu aberaţii cromozomiale (sindrom Down, sindrom Turner) sau sindroame dis-

Scanned with OKEN Scanner

morfice (cu cariotip normal) care asociază întîrzierea creșterii ± retard mental. Iată o enumerare neexhaustivă a acestora : sindrom Bloom, sindrom Cockayne, sindrom Donahue, sindrom Dubowitz, sindrom Hallermann Streiff, sindrom Cornelia de Lange, progerie, sindrom Robinow, sindrom Rubinstein-Taybi, sindrom Russel-Silver, sindrom Smith-Lemli-Opitz și sindrom Virchow-Seckel.

3. *Cauze nutriționale.* Aportul caloric sau proteic insuficient în timpul perioadei de creștere se asociază cu talie mică. Se încadrează aici distrofia gravă, sindroamele de malabsorbție (celiachie, fibroză chistică, diaree trenantă, colită ulceroasă, ileită regională). Același efect are aportul insuficient de vitamine sau de metale grele (rahitismul, deficitul alimentar în Zn — induce anorexie — sau în Fe—Hb sub 9 g% nu mai asigură un ritm linear de creștere).

4. *Inhibitori ai somatomedinelor sau scăderea secreției acestor hormoni* intervin pentru a explica întîrzierea creșterii din boli cronice grave cum sînt insuficiența renală cronică sau insuficiența hepatică cronică. În aceeași categorie se încadrează excesul de corticoizi (exogeni sau endogeni), boli digestive cronice, anemii cronice (talasemie).

5. *Sindromul de deprivare emoțională* (nanismul psihosocial). Tulburările emoționale severe, nefericirea sau lipsa de afecțiune din partea anturajului copilului se soldează cu întîrzierea creșterii. În stările de depresiune este documentată o alterare a neurotransmiterii centrale, ceea ce conduce la scăderea secreției de somatotrop sau mai precis a eliberării hormonului de origine hipotalamică în stimularea L-dopa. Aceasta ar fi baza deficienței în hormon de creștere în unele tulburări emoționale.

6. *Cauze endocrine.* Reprezintă de fapt o minoritate în categoria tulburărilor de creștere. În acest grup se detașează *tulburările de secreție ale hormonului somatotrop* care alcătuiesc cunoscutul nanism hipofizar (frecvența 1/4 000—1/5 000 nașteri). De fapt acesta reprezintă un grup heterogen de boli. Pe de o parte se descrie *insuficiența hipofizară dobîndită,* secundară unor traumatisme, neoplazii (craniofaringiom, histiocitoză X), iradierea craniului pentru metastaze cerebrale în neoplazii. Altă categorie este reprezentată de *malformații cerebrale* care cuprind tulburări de clivaj ale structurii liniei mediane a creierului, avînd ca tip de descriere *holoprosencefalia* și care pot asocia insuficiența hipofizară. În sfîrșit *defectul multitropic hipofizar* (nanismul panhipofizar) asociază, pe lîngă defectul în hormon de creștere, și deficitul de secreție al altor tropi hipofizari. Sindromul se transmite recesiv sau X-lincat, cu mari variații de expresie clinică în aceeași familie. Se realizează clinic un nanism proporționat, cu un grad de obezitate, infantilism genital și infertilitate. *Deficitul izolat de hormon somatotrop* realizează nanism armonic, cu dezvoltare sexuală normală. Se poate transmite recesiv sau dominant. *Nanismul*

Scanned with OKEN Scanner

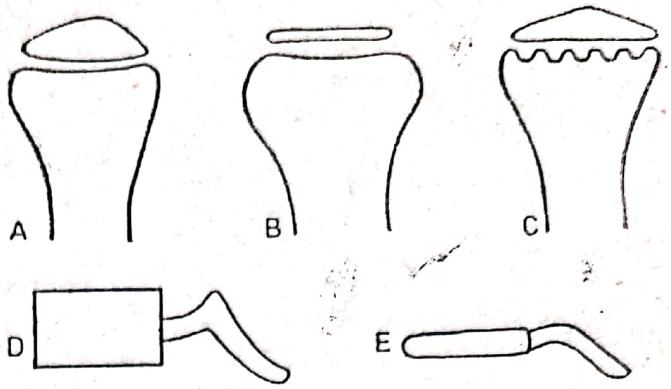

Fig. 7. Clasificarea condrodistrofiilor bazată pe afectarea radiologică a oaselor lungi (A + B + C) şi a vertebrelor (D + E): A + D = normal; B + D = displazie epifizară; C + D = = displazie metafizară; B + E = displazie spondiloepifizară; C + E = = displazie spondilometafizară

Laron se transmite autosomal recesiv şi se aseamănă clinic cu nanismul hipofizar, dar în ser se pun în evidenţă nivele ridicate de hormon somatotrop (în copilărie dezvoltă episoade hipoglicemice). În paralel există nivele serice subnormale de somatomedină. *Hipotiroidismul* (frecvenţa 1/3 000—1/5 000), apărut la orice vîrstă, determină o tulburare de creştere în care se asociază membre scurte, pubertate întîrziată, vîrstă osoasă întîrziată. *Pubertatea precoce* se soldează cu talie definitivă mai mică decît normal.

7. *Displaziile osoase* sînt un grup heterogen de boli caracterizate prin anomalii de dimensiune şi formă a membrelor, trunchiului şi capului, care realizează un *nanism disproporţionat* (disarmonic) cu disproporţie între trunchi şi membre (excepţie fac osteogenesis imperfecta şi hipofosfatazia). Conform unei clasificări acceptate pe plan internaţional displaziile scheletice se împart în osteocondrodisplazii (care cuprind anomaliile de creştere şi dezvoltare de os şi cartilaj) şi disostoze (malformaţii osoase izolate) (tabelul 1) (fig. 7).

Tabelul 1

NOMENCLATURA INTERNAŢIONALĂ A BOLILOR OSOASE CONSTITUŢIONALE (1977)

I. Boli osoase constituţionale, fără patogenie cunoscută

A. *Osteocondrodisplazii*
   1. Defecte de creştere a oaselor, membrelor şi vertebrelor
   2. Dezvoltare anarhică a ţesutului cartilaginos şi fibros
   3. Anomalii de densitate, structuri corticale, diafizare sau de modelaj

B. *Disostoze*
   1. Cranio-faciale
   2. Truncale
   3. Membre

C. *Osteolize idiopatice*

D. *Tulburări esenţiale de creştere*

II. Boli osoase cu patogenie cunoscută

A. *Aberaţii cromozomice*

B. *Anomalii metabolice*
   1. Afectarea metabolismului fosfo-calcic
   2. Mucopolizaharidoze
   3. Mucolipidoze şi lipidoze
   4. Tulburări ale metabolismului aminoacizilor

Scanned with OKEN Scanner

Tabelul 2

Clasificarea fiziopatologică a displaziilor osoase (după D.P. RIMOIN, 1978)

Sediul defectului	Mecanism	Tipul de boală (exemplificare)
Afectarea dezvoltării cartilagiului	Osul se dezvoltă anormal ca formă, mărime sau ambele	Acondrogeneză, nanism mezomelic
Metabolismul condrocitului	Anomalie a matricei secretate și reducerea duratei de supraviețuire a condrocitelor restante	Displazia diastrofică. Displazia Kniest. Acondrogeneza tip Langer-Saldino. Mucopolizaharidoze
Proliferarea condrocitului	Reducerea diviziunii celulare în zona de creștere duce la tulburări de creștere ale oaselor lungi	Acondroplazia (deficiența de adenozin-deaminază)
Maturarea condrocitului și degenerarea lui	Afectarea maturării normale a condrocitului conduce la invazie vasculară neregulată a metafizei și formarea de os cu structură anarhică	Condrodistrofia metafizară. Displazia tanatotrofică
Osificarea epifizară	Anomalii în dezvoltarea centrilor de osificare epifizari	Displazia epifizară multiplă
Osificarea membranoasă	Incapacitatea fibroblastelor din periost de a se transforma în osteoblaste și a produce o matrice osoasă normală	Sindrom Melnick-Needles
Osificarea, în general	Anomalie de compoziție a matricei osoase sau de mineralizare a acesteia	Osteogenesis imperfecta. Hipofosfatazia
Rezorbția cartilagiului calcifiat	Insuficiența de rezorbție a osului duce la creșterea densității lui	Osteopetroza Osteoscleroză
Rezorbția osului	Insuficiența de rezorbție a corticalei osului duce la modelare defectuoasă și creșterea densității osului	Displazia cranio-metafizară Boala Engelmann
Creșterea aberantă a condrocitelor	Conduce la apariția de exostoze metafizare	Boala Ollier, sindromul exostozelor multiple
Fuziunea prematură a epifizelor	Închiderea precoce a cartilagiilor de creștere conduce la scurtarea oaselor lungi	Sindromul trico-rino-falangial

Scanned with OKEN Scanner

2.2.4. Talie excesivă

În această categorie se încadrează copiii a căror înălțime depășește cu 2 deviații standard talia considerată normală pentru vîrstă și sex. Această problemă se ridică *numai la pubertate* și medicul este confruntat cu autoimaginea tînărului despre această talie. De obicei, înălțimea acceptată de adolescent depinde de cea a rudelor, prietenilor sau de nivelul cultural. Maximum acceptat obișnuit este de 195—198 cm pentru băieți și de la 176—178 cm pentru fete. Talia excesivă pune numai probleme psihologice atunci cînd subiectul este pus în situația de a renunța la anumite meserii din cauză că este prea înalt, are dificultăți la procurarea obiectelor de îmbrăcăminte, în stabilirea relațiilor cu sexul opus. Copilul devine anxios, deprimat, are o atitudine cifotică. Talia excesivă poate fi întîlnită în mai multe eventualități.

1. *Constituțional* (caracteristică familială). Este cea mai frecventă cauză de înălțime peste medie la adolescenți. Tînărul seamănă cu părinții, bunicii și frații lui. Vîrsta la care se instalează pubertatea are importanță, pubertatea tardivă (constituțional) permițînd creșterea în înălțime pînă la vîrsta de 20 de ani.

2. *Boli endocrine. Gigantismul hipofizar* este o cauză foarte rar întîlnită. Se datorește hiperplaziei sau adenomului eosinofil de hipofiză care realizează hipersecreție de hormon somatotrop și talie excesivă, în cazul în care cartilagiile de creștere nu sînt închise. *Eunuchoidismul gonadal și testicului feminizat* au talie excesivă, dar nu pentru acest motiv este adus copilul la medic.

3. *Boli nutriționale:* unii copii obezi au și înălțime mai mare (deși cantitatea de hormon somatotrop este mai mică).

4. *Boli cromozomiale. Sindromul Klinefelter* (fenotip masculin, cariotip XXY, cel mai frecvent). Absența hormonilor androgeni la pubertate conduce la ginecomastie și talie excesivă, cu membre inferioare disproporționat de lungi, hipoandrogenism cu sterilitate primară, retard mental moderat. *Sindromul superfemel* (fenotip feminin, cariotip XXX) are aparența unui sindrom Marfan, cu membre inferioare lungi, cifoză moderată și retard mental ușor.

5. *Boli ereditare. Sindrom Marfan*, transmis autosomal dominant, cu penetranță variată. Copilul prezintă arahnodactilie cu hiperextensibilitate articulară, subluxație de cristalin, dilatație de aortă (eventual anevrism disecant). Bolnavii sînt înalți, au membre lungi, pectus excavatum sau carinatum, scolioză, prolaps de valvă mitrală, inteligență normală. *Homocistinuria*, boală transmisă autosomal recesiv este datorită scăderii activității cistation-reductazei. Bolnavul este foarte înalt, poate avea retard mental, convulsii, spasticitate, subluxație de cristalin, arahnodactilie, pectus excavatum sau carinatum, obraji „roșii".

Scanned with OKEN Scanner

6. *Boli de etiologie necunoscută. Gigantism cerebral* (sindrom Sottos). Se întîlnesc numai cazuri sporadice. Bolnavul are dimensiuni mari, în special la naştere şi creşte excesiv, în special în primii 2 ani. Talia finală nu este excesivă. Unii copii au retard mental şi coordonarea mişcărilor se face dificil.

Deoarece medicul pediatru este adesea întrebat de către familie referitor la talia finală (definitivă) a copilului lor, în 1975, A.F. Roche şi colab. au publicat o metodă de estimare a taliei previzibile a copilului, care se poate aplica după vîrsta de 1 an, încă de la prima vizită la medic. Sînt necesare următoarele date şi tabelul recomandat de autori (tabelul 3, tabelul 4).

1. talia copilului exprimată în cm;
3. greutatea exprimată în kg;
3. măsurarea taliei ambilor părinţi şi calcularea mediei taliei părinţilor, exprimată în cm;

Tabelul 3

Tabel pentru estimarea taliei finale la băieţi
(după A.F. Roche, H. Wainer, D. Thissen)

Vîrsta		A	B	C	D	E
ani	luni					
1	0	0,966	0,199	0,606	−0,673	1,632
1	3	1,032	0,086	0,580	−0,417	−1,841
1	6	1,086	−0,016	0,559	−0,205	−4,892
1	9	1,130	−0,106	0,540	−0,033	−7,528
2	0	1,163	−0,186	0,523	0,104	−9,764
2	3	1,189	−0,256	0,509	0,211	−11,618
2	6	1,207	−0,316	0,496	0,291	−13,114
2	9	1,219	−0,369	0,485	0,349	−14,278
3	0	1,227	−0,413	0,475	0,388	−15,139
3	3	1,230	−0,450	0,466	0,410	−15,729
3	6	1,229	−0,481	0,458	0,419	−16,081
3	9	1,226	−0,505	0,451	0,417	−16,228
4	0	1,221	−0,523	0,344	0,405	−16,201
4	3	1,214	−0,537	0,437	0,387	−16,034
4	6	1,206	−0,546	0,431	0,363	−15,758
4	9	1,197	−0,550	0,424	0,335	−15,400
5	0	1,188	−0,551	0,418	0,303	−14,990
5	3	1,179	−0,548	0,412	0,269	−14,551
5	6	1,169	−0,543	0,406	0,234	−14,106
5	9	1,160	−0,535	0,400	0,198	−13,672
6	0	1,152	−0,524	0,394	0,161	−13,267
6	3	−1,143	−0,512	0,389	0,123	−12,901
6	6	1,135	−0,499	0,383	0,085	−12,583
6	9	1,127	−0,484	0,378	0,046	−12,318

Scanned with OKEN Scanner

(continuare *Tabelul 3*)

Vîrsta		A	B	C	D	E
ani	luni					
7	0	1,120	—0,468	0,373	0,006	—12,107
7	3	1,113	—0,451	0,369	—0,034	—11,948
7	6	1,106	—0,434	0,365	—0,077	—11,834
7	9	1,100	—0,417	0,361	—0,121	—11,756
8	0	1,093	—0,417	0,358	—0,167	—11,701
8	3	1,086	—0,382	0,356	—0,217	—11,652
8	6	1,079	—0,365	0,354	—0,270	—11,592
8	9	1,071	—0,349	0,353	—0,327	—11,498
9	0	1,063	—0,333	0,353	—0,389	—11,349
9	3	1,054	—0,317	0,353	—0,455	—11,118
9	6	1,044	—0,303	0,355	—0,527	—10,779
9	9	1,033	—0,289	0,357	—0,605	—10,306
10	0	1,021	—0,276	0,360	—0,690	— 9,671
10	3	1,008	—0,263	0,363	—0,781	— 8,848
10	6	0,993	—0,252	0,368	—0,878	— 7,812
10	9	0,977	—0,241	0,373	—0,983	— 6,540
11	0	0,960	—0,231	0,378	—1,942	— 5,010
11	3	0,942	—0,222	0,384	—1,211	— 3,206
11	6	0,923	—0,213	0,390	—1,335	— 1,113
11	9	0,902	—0,206	0,397	—1,464	1,273
12	0	0,881	—0,198	0,403	—1,597	3,958
12	3	0,859	—0,191	0,409	—1,735	6,931
12	6	0,837	—0,184	0,414	—1,875	10,181
12	9	0,815	—0,177	0,418	—2,015	13,684
13	0	0,794	—0,170	0,421	—2,156	17,405
13	3	0,773	—0,163	0,422	—2,294	21,297
13	6	0,755	—0,155	0,422	—2,427	25,304
13	9	0,738	—0,146	0,418	—2,553	29,349
14	0	0,724	—0,136	0,412	—2,668	33,345
14	3	0,714	—0,125	0,401	—2,771	37,183
14	6	0,709	—0,112	0,387	—2,856	40,738
14	9	0,709	—0,098	0,367	—2,922	43,869
15	0	0,717	—0,081	0,342	—2,962	46,403
15	3	0,732	—0,062	0,310	—2,973	48,154
15	6	0,756	—0,040	0,271	—2,949	48,898
15	9	0,792	—0,015	0,223	—2,885	48,402
16	0	0,839	—0,014	0,167	—2,776	46,391

4. vîrsta osoasă determinată pe radiografia osoasă a mîinii stîngi și încadrată după normele stabilite. Înainte de 13 ani pentru băieți și înainte de 8 ani pentru fete, vîrsta cronologică poate înlocui vîrsta osoasă. Avînd aceste date se poate utiliza tabelul, care este alcătuit din

Scanned with OKEN Scanner

Tabelul 4

Tabel pentru estimarea taliei finale la fete
(după A. F. Roche, H. Wainer, D. Thissen, 1975)

Vîrsta		A	B	C	D	E
ani	luni					
1	0	1,087	−0,271	0,386	0,434	21,729
1	3	1,112	−0,369	0,367	0,094	20,684
1	6	1,134	−0,455	0,349	−0,172	19,957
1	9	1,153	−0,530	0,332	−0,374	19,463
2	0	1,170	−0,594	0,316	−0,523	19,131
2	3	1,183	−0,648	0,301	−0,625	18,905
2	6	1,195	−0,693	0,287	−0,690	18,740
2	9	1,204	−0,729	0,274	−0,725	18,604
3	0	1,210	−0,757	0,262	−0,736	18,474
3	3	1,215	−0,777	0,251	−0,729	18,337
3	6	1,217	−0,791	0,241	−0,711	18,187
3	9	1,217	−0,798	0,232	−0,684	18,024
4	0	1,215	−0,800	0,224	−0,655	17,855
4	3	1,212	−0,797	0,217	−0,626	17,691
4	6	1,206	−0,789	0,210	−0,600	17,548
4	9	1,199	−0,777	0,205	−0,582	17,444
5	0	1,190	−0,761	0,200	−0,571	17,398
5	3	1,180	−0,742	0,197	−0,572	17,431
5	6	1,168	−0,721	0,193	−0,584	17,567
5	9	1,155	−0,697	0,191	−0,609	17,826
6	0	1,140	−0,671	0,190	−0,647	18,229
6	3	1,124	−0,644	0,189	−0,700	18,796
6	6	1,107	−0,616	0,188	−0,766	19,544
6	9	1,089	−0,587	0,189	−0,845	20,489
7	0	1,069	−0,557	0,189	−0,938	21,642
7	3	1,049	−0,527	0,191	−1,043	23,011
7	6	1,028	−0,498	0,192	−1,158	24,602
7	9	1,006	−0,468	0,194	−1,284	26,416
8	0	0,983	−0,439	0,196	−1,418	28,448
8	3	0,960	−0,411	0,199	−1,558	30,690
8	6	0,937	−0,384	0,202	−1,704	33,129
8	9	0,914	−0,359	0,204	−1,853	35,747
9	0	0,891	−0,334	0,207	−2,003	38,520
9	3	0,868	−0,311	0,210	−2,154	41,421
9	6	0,845	−0,289	0,212	−2,301	44,415
9	9	0,824	−0,269	0,214	−2,444	47,464
10	0	0,803	−0,250	0,216	−2,581	50,525
10	3	0,783	−0,233	0,217	−2,710	53,548
10	6	0,766	−0,217	0,217	−2,829	56,481
10	9	0,749	−0,203	0,217	−2,936	59,267

Scanned with OKEN Scanner

(continuare *tabelul 4*)

Vîrsta		A	B	C	D	E
ani	luni					
11	0	0,736	−0,190	0,216	−3,029	61,841
11	3	0,724	−0,179	0,214	−3,108	84,136
11	6	0,716	−0,169	0,211	−3,171	66,093
11	9	0,711	−0,159	0,206	−3,217	67,627
12	0	0,710	−0,151	0,201	−3,245	68,670
12	3	0,713	−0,143	0,193	−3,254	69,140
12	6	0,720	−0,136	0,184	−3,244	68,966
12	9	0,733	−0,120	0,173	−3,124	68,061
13	0	0,752	−0,121	0,160	−3,166	66,339
13	3	0,777	−0,113	0,144	−3,100	63,728
13	6	0,810	−0,105	0,127	−3,015	60,150
13	9	0,850	−0,085	0,106	−2,915	55,522
14	0	0,898	−0,083	0,083	−2,800	49,781

coloane de cifre, unele cu semnul negativ. Se va face cîte un produs între o valoare cunoscută (determinată pentru cazul în studiu) și cifra corespunzătoare din tabel. Astfel talia copilului (în cm) la vîrsta examinată se înmulțește cu cifra din coloana A, greutatea copilului (în kg) cu cifra din coloana B, talia medie a părinților cu cifra din coloana C, vîrsta osoasă, exprimată în ani și luni, cu cifra din coloana D, iar în coloana E există o cifră de control. Toate produsele obținute se adună algebric (valorile cu semn negativ se scad). Se obține cifra care este egală cu talia copilului la vîrsta adultă (tab. 5).

Tabelul 5

Estimarea taliei finale a unui copil
(după A. F. Roche)

Date variabile	Exemplu: băiat de 6 ani 3 luni			
	Valoare	Cifre din tabel	Produs	
			Pozitiv	Negativ
Lungime (cm)	108,7	1,143	124 044	
Greutate (kg)	17,4	−0,512		−8 909
Talia medie a părinților	169,0	0,389	65 741	
Vîrsta osoasă	5,4	0,123	0,664	
Constantă				−12 901
			Subtotal 190 449	−21 810
			Talie estimată 168,638 cm	

Scanned with OKEN Scanner

2.2.5. Pubertate

Pubertatea poate fi definită ca perioada din dezvoltarea ontogenetică a unui individ în care intervin modificări biologice şi psihologice ce însoţesc maturaţia sexuală şi fizică; pubertatea trebuie înţeleasă ca o perioadă de vîrstă şi nu ca o vîrstă; nu este o dată, ci durează în medie 3—5 ani. În acest timp se trece de la copilărie la vîrsta adultă prin apariţia de modificări fizice, cognitive şi psihosociale. La sfîrşitul pubertăţii reproducerea devine posibilă. Pubertatea se cristalizează cîndva, între 8 şi 18 ani, momentul apariţiei transformărilor descrise fiind decis de factori familiali (genetici) foarte importanţi, dar şi de sex, climă, latitudine, variaţii etnice, nivel sociocultural. Din aceste motive, copii avînd aceeaşi vîrstă, pot arăta foarte diferit şi uneori este greu de distins ceea ce evoluează normal de evoluţia anormală.

2.2.5.1. **Pubertate la băieţi.** Primul semn de pubertate constă în modificări la nivelul gonadei (testicul). Pentru aprecierea obiectivă a dimensiunilor testiculilor (care cresc în dimensiuni exclusiv la pubertate) se utilizează *orhidometrul Prader*. Aceste este conceput dintr-o serie de ovoizi de material plastic, numerotaţi în ordine şi care au înscrisă o cifră, care reprezintă volumul în ml. Se palpează testicului între police şi index medius şi se compară cu unul din elementele orhidometrului. Înainte de pubertate testicului are 3 ml, iar la adult ajunge între 12 şi 25 ml (medie de 20 ml).

Semnele secundare de pubertate constau în dezvoltarea organelor genitale externe (primul semn) şi apariţia părului pubian, axilar şi facial (se dezvoltă secundar). *Dezvoltarea organelor genitale externe* începe după vîrsta de 9 ani, dar sînt băieţi la care acest proces apare abia după 14 ani (factor familial). Dezvoltarea lor va fi deplină abia după 5 ani (între 13 şi 18 ani). Achiziţia secvenţială a acestor semne de pubertate a fost descrisă de Tanner în 5 stadii, separat pentru organele genitale externe şi pentru apariţia părului pubian. Stadiile descrise de Tanner pentru dezvoltarea organelor genitale externe sînt următoarele: stadiul I (infantil) — nici un semn, stadiul II — mărirea progresivă a testiculelor şi scrotului, stadiul III — penisul creşte în lungime, mai puţin în grosime, stadiul IV — penisul creşte considerabil în lungime şi grosime, de asemenea testiculele şi scrotul (care devine hiperpigmentat), stadiul V — organele genitale externe sînt deplin dezvoltate. Secreţia prostatică se instalează la 12—13 ani, iar spermatogeneza apare la 15—16 ani. *Dezvoltarea părului pubian* începe curînd după dezvoltarea organelor genitale externe şi extrem de rar precede acest proces. Stadiile sînt identice pentru băieţi şi fete şi au fost codificate de Tanner astfel: stadiul I — nici un semn sau velus fin, ca şi pe abdomen; stadiul II — păr mic şi pigmentat pe

Scanned with OKEN Scanner

regiunea pubiană ; stadiul III — păr mai des, închis la culoare, depășește pubisul ; stadiul IV — părul are configurația celui de la adult, dar este mai rar ; stadiul V — părul pubian este deplin dezvoltat, cuprinde regiunea inferioară a abdomenului și coapselor. Uneori dezvoltarea pilozității sexuale la băieți este deplină abia după 20—30 de ani. *Dezvoltarea părului axilar și facial.* Părul axilar se dezvoltă abia la 1, 3 ani după cel pubian și nu există diferență de aspect la cele 2 sexe. Părul facial apare după cel axilar, uneori concomitent cu acnee. Diametrul *areolei mamare* la băieți crește la pubertate. Uneori apare *ginecomastie*, cu maximum de frecvență în jurul vîrstei de 13 ani. La vîrsta de 17 ani ginecomastia mai poate fi întîlnită la 1,6% dintre băieți. Se observă la băieții care parcurg dezvoltarea și maturizarea sexuală într-un termen mai scurt.

S-a constatat că există concordanță deplină între gradul de maturitate sexuală și vîrsta osoasă. Există de asemenea concordanță între nivelul seric al acidului uric și vîrsta osoasă. Folosind ambele date încadrarea corectă în stadiile Tanner se face mai ușor. Acest autor a subliniat necesitatea de a prezenta separat stadiile de dezvoltare ale organelor genitale externe și ale părului pubian, deși ele sînt, în general, concordante. Ritmul de maturație sexuală reflectă mai fidel decît vîrsta cronologică stadiul biologic al creșterii. Relația între stadiile biologice ale creșterii și modificările cognitive și psihosociale care au loc concomitent, constituie un domeniu în care studii ulterioare vor trebui să aducă date suplimentare.

2.2.5.2. **Pubertate la fete.** Ca și la băieți, primele modificări care anunță pubertatea apar la nivelul gonadelor. Cu 2 ani înainte de apariția primei menstruații ovarul crește remarcabil în dimensiuni, astfel că la declanșarea ei fiecare ovar cîntărește în medie 6 gr. Spre deosebire de băieți, modificările gonadale la fete nu pot fi puse în evidență prin examen fizic.

Semnele secundare de pubertate care permit o stadializare a maturității sexuale sînt cele propuse de Tanner, și anume dezvoltarea sînilor și părului pubian. Ele sînt un indicator asupra stadiului dezvoltării glandelor endocrine la pubertate. Există unele modificări „necodificate" ale organelor genitale externe. Astfel, vaginul crește în lungime, mucoasa vaginală se îngroașă și glandele Bartholin devin active, secreția vaginală capătă un *p*H acid, clitorisul crește în dimensiuni, iar la nivelul labiilor mari se depune grăsime. Crește miometrul uterin și se modifică poziția uterului (în copilărie uterul are poziție cranio-caudală). Epiteliul cervical produce o secreție mucoasă copioasă, semn de stimulare estrogenică. *Dezvoltarea sînilor* are loc între 8 și 13 ani și durează 2—4 ani. Tanner a descris 5 stadii : stadiul I (tipul infantil) — nici o modificare ; stadiul II („mugure") — sînul crește puțin în diametru, iar areola mamară începe să crească în dimen-

Scanned with OKEN Scanner

siuni ; stadiul III — sînul şi areola mamară au dimensiuni mai mari şi încep să semene cu un sîn de adultă, cu contur lateral rotund ; stadiul IV — areola mamară formează un disc care se proiectează deasupra celei de a 2-a rotunjimi care este sînul ; stadiul V — cele 2 forme suprapuse confluează şi constituie o formă netedă, rotundă, caracteristică sînului de femeie tînără. *Dezvoltarea părului pubian* urmează aceleaşi stadii ca şi la băieţi, ajungînd ca în stadiul V Tanner să aibă aspect de triunghi isoscel cu baza în sus, uneori pilozitatea prelungindu-se pe faţa internă a coapsei. Aspectul de tip adult se realizează variabil, între 12 şi 17 ani. Există o mare concordanţă între cele 2 scale propuse de Tanner pentru a marca dezvoltarea caracterelor sexuale la adolescente. *Menstruaţia* este ultimul „eveniment" în lanţul modificărilor pubertare. În 95% din cazuri menarha se instalează între 11—13 ani, în timp ce dezvoltarea sînilor are lor în stadiul IV (25% în stadiul III). Vîrsta declanşării primei menstruaţii depinde de factori genetici şi de mediu. S-a stabilit o interrelaţie clară între stadiile Tanner (atît pentru sîni, cît şi pentru păr pubian), vîrsta osoasă, menstruaţie şi *indexul masei corporale* (raportul între greutate şi înălţime). Relaţia dintre vîrsta osoasă şi stadiul de dezvoltare sexuală este influenţată de data apariţiei menstruaţiei. Paralel cu virsta osoasă creşte şi masa corporală, iar acest indicator se corelează bine şi cu gradul de obezitate. Unii autori au stabilit o corelaţie între data apariţiei menstruaţiei şi greutatea corporală. S-a vorbit chiar de o greutate corporală „critică", care odată atinsă, este urmată de apariţia menstruaţiei.

Creşterea la pubertate. Coincizînd cu dezvoltarea caracterelor sexuale secundare, copilul trece printr-o perioadă de creştere accelerată în greutate şi înălţime, corespunzătoare intrării în acţiune a hormonilor sexuali. În procesul de creştere este implicat nu numai scheletul, ci şi muşchii, ţesutul adipos şi viscerele. Se schimbă raportul trunchi — membre (datorită vitezei de creştere care diferă pentru cele 2 segmente), raportul umăr/şold (diferit pentru fete şi băieţi), tipul de dispoziţie a grăsimii şi silueta adolescentului începe să semene cu a unui tînăr de sex masculin sau feminin. Creşterea fetiţelor este mai precoce cu 1—2 ani faţă de a băieţilor. Perioada de viteză maximă a creşterii precede instalarea menstruaţiei la fete şi este contemporană cu dezvoltarea avansată a organelor genitale externe la băieţi. Viteza creşterii este de 5—10 cm/an, pentru băieţi şi 6—9,25 cm/an, pentru fete. Tanner vorbeşte de o medie de 8,8 cm/an. Dezvoltarea maximă a musculaturii are loc la 14 luni de la vîrful de creştere accelerată, fiind propice obţinerii unor performanţe maxime la gimnastică.

Modificări psihologice şi cognitive la pubertate. Insidios, apar modificări comportamentale, care vor defini temperamentul tînărului. Se remarcă tendinţa la acţiuni independente, creşte spiritul de iniţiativă, se dezvoltă capacitatea de sinteză şi abstractizare. Apar

Scanned with OKEN Scanner

preocupări pentru probleme sexuale şi creşte evident interesul pentru sexul opus. În privinţa psihologiei de tip feminin, unii autori cred că ţine mai mult de factori de mediu decît de constelaţia endocrină. Pubertatea este perioada în care se desăvîrşeşte autocontrolul şi inteligenţa, apare tendinţa la visare. Este totodată perioada din dezvoltarea ontogenetică a unui individ cînd efortul educaţional trebuie să fie maxim, cînd se obţin maximum de performanţe privind acumularea de cunoştinţe şi imprimarea unei discipline în muncă şi gîndire la această vîrstă, va da roade toată viaţa.

2.2.6. Pubertate întîrziată

Definirea arbitrară a acestui sindrom recunoaşte absenţa dezvoltării sexuale la o vîrstă care depăşeşte cu 2 deviaţii standard limita superioară admisă în tabelele lui Tanner. Vom opta pentru descrierea separată a cauzelor de pubertate întîrziată pentru băieţi şi fete.

2.2.6.1. **Pubertate întîrziată la băieţi.** În această categorie intră băieţii la care mărirea testiculelor nu a început la vîrsta de 14 ani şi părul pubian nu a apărut la vîrsta de 14,5 ani. Sînt incluşi copiii cu vîrsta cuprinsă între 15 şi 18 ani. Peste această vîrstă, în faţa aceleiaşi simptomatologii, se vorbeşte de *infantilism genital* (testicule de tip infantil, care au la orhidometru volumul de 5 ml, penis cu lungime de 5—6 cm, scrot nedezvoltat, neplicaturat şi nepigmentat, nu se palpează prostată la tuşeu rectal şi nu s-a înregistrat saltul de creştere prepubertar). Dezvoltarea sexuală va fi cuantificată în aceste cazuri nu numai prin examen clinic, ci şi prin dozări hormonale (testosteron, gonadotropi hipofizari). În continuare vor fi trecute în revistă cauzele de pubertate întîrziată la băieţi.

1. *Constituţional*, cea mai frecventă cauză întîlnită în practică (50% din cazuri); anamneza familială este pozitivă pentru pubertate întîrziată, testiculii au volum peste cel corespunzător vîrstei de 12 ani, absenţa anosmiei, criptorhidismului sau micropenisului. Sindromul se datoreşte eliberării mai tardive de gonadotropi hipofizari. Cauza este genetică, dar reversibilă. Dezvoltarea sexuală finală va fi normală, pubertatea se instalează normal la 18—20 ani.

2. *Hipogonadism hipogonadotropic* se întîlneşte în 34% din cazuri la băieţi, cauza principală este *hipopituitarismul*, care poate fi izolat sau multitropic, funcţional sau lezional (cranio-faringiom sau tumori nesecretante de hipofiză), sau datorat unor cauze hipotalamice cu mediere hipofizară. În acest grup se poate cita *sindromul Kallman—De Morsier* (displazie olfacto-genitală; asociază anosmie şi infantilism genital, deoarece există agenezia lobilor olfactivi şi hipo-

Scanned with OKEN Scanner

plazie de hipotalamus). *Sindromul Lyndi* combină ihtioza congenitală cu hipogonadism și se transmite, ca și precedentul, X-lincat. *Sindromul Laurence-Moon-Biedl* se exprimă prin obezitate, hipogonadism și retinită pigmentară, iar *sindromul adipozo-genital Babinski-Fröhlich* poate fi funcțional sau lezional (mai frecvent la băieți între 8 și 14 ani; asociază obezitate și hipogonadism, printr-o leziune hipotalamică tumorală sau inflamatorie).

3. *Hipogonadismul hipergonadotropic* este întîlnit la numai 6,5% dintre băieții care prezintă pubertate întîrziată. Cauza hipogonadismului este primitiv gonadică, deși există o secreție hipofizară normală de hormoni gonadotropi. Se descrie acest sindrom în unele boli cu modificări cromozomiale: sindrom Klinefelter (cariotip XXY) sau sindrom Noonan (Turner masculin) care asociază talie mică, gît palmat, păr jos implantat la ceafă, urechi jos implantate, retard mental, coarctație de aortă, cubis valgus. Un alt grup de boli este alcătuit din anorhie, atrofie testiculară secundară unor leziuni vasculare (torsiune de testicul corectată chirurgical tardiv sau corecție chirurgicală a criptohidiei bilaterale), leziuni testiculare după parotidită epidemică, radioterapie pentru neoplazii, tratament cu ciclofosfamidă. În această categorie mai sînt incluse cauze rare, cum este sindromul Reifenstein sau sindromul Del Castello (aplazia celulelor germinale avînd drept rezultat azoospermie și infertilitate).

4. *Pubertate întîrziată de cauză secundară* este descrisă în boli cașectizante, diaree cronică severă, fibroză chistică, celiachie. Celiachia poate fi exprimată exclusiv prin pubertate întîrziată eventual fără scaune diareice. Este un aspect particular și rar recunoscut de medic. Este însă foarte important de avut în vedere această eventualitate pentru că regimul fără gluten duce la apariția semnelor de pubertate. Și alte boli cronice, cum sînt diabetul necontrolat, anemia gravă cronică (talasemia) necontrolată, hemocromatoza, hipotiroidismul și tratamentul îndelungat cu prednison sînt cauze de pubertate întîrziată la copil.

2.2.6.2. **Pubertate întîrziată la fete.** Ca și pentru băieți se optează pentru o definiție arbitrară. Se consideră că fetița prezintă pubertate întîrziată dacă pînă la 14 ani nu s-a semnalat începutul dezvoltării glandelor mamare (mameloane) și lărgirea sînului. Absența acestor semne în prezența unei vîrste osoase pubertare (apariția osului sesamoid al adductorului policelui) definește pubertatea tardivă (T. Stoica). Vîrsta la care se poate aplica definiția amintită este cea de 14—17 ani, după care diagnosticul va fi cel de *infantilism genital* (lipsă de dezvoltare a mameloanelor și glandelor mamare, vulvă cu mucoasă nesecretorie, iar la tușeu rectal se evidențiază uter de tip infantil). Cauzele de pubertate întîrziată la fete se confundă cu cele de *amenoree primară*. Se pot reconstitui, în parte,

Scanned with OKEN Scanner

aceleași grupuri de cauze întîlnite și la băieți, dar frecvența relativă este diferită; pentru corecta încadrare a bolnavului este necesar ca examenul clinic să fie dublat de determinări hormonale (estrogeni, gonadotropi hipofizari). Enumerarea cauzelor de pubertate tardivă la fete:

1. *Constituțional.* Această variantă este mai puțin frecventă decît la băieți, încadrîndu-se doar 16% dintre fete; coincide cu statură mică și inteligență vie. Se datorește unei perioade de hipofuncție hipofizară tranzitorie; în final, prognosticul este bun, diagnosticul se sprijină pe anamneză familială pozitivă evocatoare.

2. *Hipogonadismul hipogonadotropic* (36,5% din cazuri). Hipogonadismul de cauză hipofizară poate fi multitropic (nanism hipofizar + hipogenitalism) sau izolat, realizînd sindromul Kallman. Toate cauzele descrise la băieți se pot întîlni și la fete, cu excepția sindroamelor genetice care se transmit X-lincat. În procesele tumorale înlocuitoare de spațiu (craniofaringiom) tabloul clinic este dominat de fenomenele de hipertensiune intracraniană. O cauză specifică pentru fete este *sindromul amenoree-galactoree* în care se dezvoltă un adenom hipofizar secretor de prolactină (adenom prolactinic). Bolnava asociază statură mică cu absența dezvoltării pubertare și galactoree, foarte sugestivă pentru diagnostic, dar extrem de rară la fetițele prepubere. În ser există nivele crescute de prolactină și numai determinări hormonale sistematice permit susținerea acestui diagnostic. *Pubertatea întîrziată de cauză emoțională* se întîlnește în traume psihice, emoții, conflicte familiale, care conduc la eliberarea întîrziată de hormoni gonadotropi de la nivelul hipofizei.

3. *Hipogonadismul hipergonadotropic* se întîlnește mai frecvent la fete decît la băieți (40,5%). Disgenezia gonadică cu cariotip 45 XO este cunoscută sub numele de *sindrom Turner* (fenotip feminin, statură mică, păr jos implantat la ceafă, urechi jos situate, pterigium coli, coarctație de aortă, amenoree primară). *Testicului feminizant* este o formă de pseudohermafroditism masculin determinat genetic, în care copilul are fenotip feminin. Există discordanță între sexul genetic și cel gonadal. Sexul gonadic este masculin, dar restul sexualizării este feminină. Cariotipul este 46, XY, iar boala se transmite X-lincat; se datorește lipsei de răspuns a țesuturilor la androgeni (deficiență tisulară de 5 α reductază). Dezvoltarea psihointelectuală este normală, copiii au talie înaltă, umeri înguști, bazin lat, grăsimea are dispoziție feminină. Frapează absența pilozității sexuale (axilare și pubiene), deși sînii au aspect puber. Există amenoree primară. În 40% din cazuri au hernie inghinală bilaterală, la nivelul căreia se pot palpa gonade atrofice, care, de fapt, sînt testiculi.

Scanned with OKEN Scanner

Disgenezia gonadică dobîndită poate apare şi la fetiţe, după radioterapie prepubertară, pentru boală Hodgkin, de exemplu, sau tratament cu ciclofosfamidă, pentru neoplazii.

Între cauzele de amenoree primară se pot cita *cauze anatomice*, cum sînt hematocolpos, hidrocolpos, imperforaţie de himen. Amenoreea se poate asocia cu *hipotiroidism* sau poate fi indusă de medicamente care produc hiperprolactinemie.

4. *Pubertate întîrziată în cadrul unor boli generale.* Sînt aceleaşi boli care au fost citate şi la băieţi; *anorexia nervoasă*, întîlnită la unele fetiţe la pubertate, se poate asocia cu amenoree primitivă pentru că anorexia *per se* produce anomalii în secreţia gonadotropinei hipofizare şi ar putea conduce la un diagnostic eronat de boală pituitară.

2.2.7. Pubertate precoce

Se defineşte astfel apariţia semnelor secundare de sexualizare înainte de vîrsta de 8 ani la fetiţe şi de 10 ani la băieţi. *Pubertatea precoce* poate fi *completă (adevărată)* dacă apare sub influenţa secreţiei unor gonadotropi de origine hipofizară sau prin intrarea în „joc" a axului hipotalamo-hipofizar şi este *falsă* sau denumită *pseudopubertate precoce* dacă apariţia caracterelor sexuale secundare se face sub acţiunea hormonilor sexuali produşi de gonade sau glanda suprarenală, fără a fi stimulate de hormonii gonadotropi hipofizari. Există un grup de boli cu hipersecreţie de hormoni gonadotropi extrahipofizari (tumori extrahipofizare secretante de gonadotropi). Se obişnuieşte să se includă în capitolele de pubertate precoce şi formele incomplete (telarha sau adrenarha precoce).

1. *Pubertatea precoce completă, adevărată.* Există o variantă *constituţională, idiopatică*, care se transmite ca o trăsătură dominantă X-lincată, întîlnită mai ales la fete. Din punct de vedere clinic apare ca o pubertate normală la o vîrstă neobişnuită, deşi este posibilă o ordine puţin diferită în dobîndirea caracterelor sexuale secundare. Talia finală a acestor copii este mai mică decît media, deşi din cauza saltului de creştere pubertar copiii aceştia au fost mai înalţi decît generaţia lor la un moment dat. Mai puţin benigne sînt *cauzele neurologice*, de obicei leziuni situate în hipotalamus sau vecinătatea acestei zone. Sediul leziunii şi mai puţin tipul leziunii are importanţă. Cea mai sensibilă zonă este cea a corpilor mamilari şi a regiunii posterioare a ventriculului III. Se citează tumori (astrocitom, craniofaringiom, pinealom, hamartom, chist de ventricul III), cazuri în care simptomatologia este dominată de existenţa sindromului de hipertensiune intracraniană şi de proces patologic înlocuitor de spaţiu. Un alt grup de leziuni este constituit din infecţii (encefalite, meningită tuberculoasă, toxoplasmoză cerebrală), malformaţii (hidrocefalie prin stenoză de

Scanned with OKEN Scanner

apeduct Silvius, chist porencefalic) sau sindroame specifice. *Sindromul Mc Cune Albright* (displazie fibroasă poliostotică) se caracterizează prin displazii osoase și fracturi multiple. Apar exostoze la nivelul bazei craniului care produc iritații sau leziuni ale regiunii hipotalamice cu declanșarea unei hiperproducții de gonadotropi. Bolnavul mai prezintă și pete pigmentare brune, cu margini neregulate, situate unilateral sau la nivelul cefii. Cu același efect poate evolua *neurofibromatoza Recklinghausen* care asociază neurofibroame multiple cu pete „café au lait" și leziuni osoase (scolioză). *Hipotiroidismul* conduce în mod secundar la hiperplazia glandei hipofize, care secretă în exces nu numai hormonul tireotrop ci și hormoni gonadotropi.

2. *Pseudopubertatea precoce* (pubertate precoce falsă) rezultă din excesul de hormoni sexuali produși de către tumori ovariene, testiculare și suprarenale, fără intervenția hormonilor gonadotropi hipofizari sau de altă origine. *Hiperplazia congenitală de suprarenală*, prin deficit de 21-hidroxilază, realizează pseudopubertate precoce izosexuală la băieți și pseudohermafroditism la fete (care poate fi diagnosticat de la naștere). *Carcinomul de suprarenală* secretă androgeni care realizează pseudopubertate precoce izosexuală la băieți și heterosexuală la fete. *Tumori ovariene* (tumori ale tecii granulare, luteom, disgerminom, teratom), secretante de estrogeni produc pseudopubertate precoce la fetițe. Tumora poate fi evidențiată ca masă abdominală palpabilă. Sîngerarea vaginală și creșterea sînilor poate precede celelalte semne de pubertate. Tumorile ovariene sînt o eventualitate foarte rară în practică, fiind întîlnite la mai puțin de 10% din cazuri. *Tumorile testiculare* pot fi secretoare de hormoni androgeni cu afectarea predominentă a celulelor Leydig. Diagnosticul se susține cu ușurință prin palparea unei mase tumorale unilaterale la nivelul testiculului. Drept *cauză iatrogenă* se citează ingestia accidentală de contraconcepționale orale sau tratament îndelungat cu steroizi anabolizanți (pentru creștere) sau androgeni (pentru anemie aplastică de ex.).

3. *Tumori extrahipofizare, secretante de gonadotropi*. Excesul de gonadotropi din circulație se datorește secreției lor de către sedii aberante, extrahipofizare, cum sînt teratoame sau unele tumori foarte maligne, ca hepatoblastomul (mai ales la băieți) sau corioepiteliomul (la fete).

4. *Pubertatea incompletă precoce*. Există numai o parte din semnele întîlnite în mod normal la pubertate. Ele pot să semnifice semnul precoce și inițial izolat al unei pubertăți, care, ulterior, va evolua normal sau este expresia clinică a unei afecțiuni cu semnificație gravă.

Telarha prematură este denumirea sub care se semnalează mărirea de volum a sînilor la fetițe, fără apariția paralelă și a altor semne de pubertate. Una din explicații ar fi aceea a creșterii sensibilității

Scanned with OKEN Scanner

glandei mamare la nivelul estrogenilor circulanți. Prognosticul este bun.

Adrenarha prematură (unii autori consideră că termenul este sinonim cu cel de *pubarhă prematură*) denumește apariția precoce a părului axilar sau pubian. Cum în aceste situații se poate demonstra totdeauna o cantitate serică crescută de hormoni sexoizi de origine suprarenală, primul termen este mai adecvat. În mod normal, secreția hormonilor androgeni suprarenali începe în jurul vîrstei de 7—8 ani și glanda nu necesită, pentru activare, intervenția hormonilor gonadotropi hipofizari. Adrenarha prematură se explică prin creșterea sensibilității foliculilor piloși ai părului sexual la androgenii suprarenali. Se poate datora unei tumori ovariene virilizante sau unui carcinom suprarenal.

2.3. Tegument

2.3.1. Eritem

Sub numele de eritem se denumește colorația roșie a pielii, care nu proiemină la suprafață (interesează pielea sănătoasă), dispare la presiune digitală și se însoțește de creșterea temperaturii locale. Este cea mai simplă reacție cutanată și apare la agresiunile cele mai variate. Se recunosc mai multe varietăți etiologice de eritem.

A. **Eritem generalizat.** 1. *Exantem.* Sub acest termen se recunosc manifestările cutanate ale bolilor eruptive. Taber definește exantemul ca o erupție însoțită de inflamație. Următoarele boli infectocontagioase se însoțesc de exantem: a) *Rujeolă*, exantem maculo-papulos, catifelat la palpare, care debutează retroauricular și se generalizează în ordinea: față, trunchi, membre. Durata erupției este de 5—6 zile; este precedată de catar oculo-nazal, tuse și semnul Koplik. b) *Rubeolă*, exantem maculo-papulos, de culoare roz, mai mult discret decît confluent. Apare retroauricular și se generalizează pe trunchi și membre în următoarele 24 de ore; este patognomonică asocierea cu adenopatii occipitale și retroauriculare. c) *Scarlatină*, exantem datorat toxinei eritrogene a streptococului β hemolitic. Exantemul este micro-papulos, aspru la palpare, se generealizează rapid, respectă fața; lipsesc fenomenele catarale, dar modificările faringelui și limbii sînt constante; la plici erupția are caracter linear (semnul Grozovici-Pastia). d) *Exantemul subit (roseola infantum*, febră eruptivă de 3 zile) apare la copii în vîrstă de 1—4 ani din colectivități. După cîteva zile de febră mare, iritabilitate, o dată cu scăderea acesteia apare un eritem fin, generalizat („aurora de vindecare" Glanzman), cu exantem de tip morbiliform sau rubeoliform, cu dispoziție centrifugă. e) *Eritemul infecțios* (boala a V-a, *roseola estivală* sau *megaleritemul epidemic*) apare la adolescenți

Scanned with OKEN Scanner

trecuți de 14 ani; debutează cu catar, obraji roșii, „pălmuiți", cu paloare circumorală; în 1—2 zile se generealizează în exantem maculo-papulos, care evoluează în valuri. 2. *Manifestări cutanate din alte boli virale.* a) *Mononucleoza infecțioasă* se datorește virusului Epstein-Barr. Debutează cu febră, poliadenopatii, angină pseudomembranoasă, hepatosplenomegalie și erupție rubeoliformă; hemograma este caracteristic modificată (leucocitoză cu limfo-monocitoză), iar diagnosticul de certitudine se susține prin demonstrarea anticorpilor heterofili (reacția Hăngănuțiu—Paul—Bunnel). b) *Acrodermatita papuloasă eruptivă infantilă* (sindrom Gianotti—Crosti) este un exantem papulos uniform, situat, în special, pe membre, care se extinde centripet; erupția este mai puțin bine exprimată pe față; apare mai frecvent la băieți sub vîrsta de 4 ani și asociază hepatită anictерică cu AgHBs pozitiv; exantemul papular precede apariția manifestărilor hepatice, ceea ce îngreunează diagnosticul. S-a demonstrat depunere tranzitorie de complexe imune AgHBs-anticorpi specifici în peretele vaselor mici ale pielii, cu rol în declanșarea erupției cutanate. Subtitrajul AgHBs a arătat în 70% din cazuri tipul ayw, care asociază „un factor de virulență", responsabil de această manifestare cutănată. S-au descris și cazuri mai rare, în care erupția este contemporană cu infecția cu virus Epstein-Barr. c) *Sindromul mînă-picior-gură* este produs de virusul Coxsackie XVI, V, X. După o incubație de 7 zile, cu prodrome necaracteristice (febră, diaree, dureri lombare), apare un eritem palmo-plantar și al mucoasei bucale care se transformă în microvezicule (respectiv afte). 3. *Eritem din boli ale țesutului conjunctiv sau boli de colagen.* În toate aceste boli se descriu manifestări cutanate generalizate de tip eritematos. *Eritemul inelar Leiner* este considerat un semn major în reumatismul articular acut. Cunoscut și sub numele de *eritem marginat* se caracterizează prin zone maculare de culoare roz, care apar pe părțile acoperite, se decolorează central, avînd aspect inelar. Însoțește numai formele cu cardită gravă, de aceea este foarte rar întîlnit în actualele forme clinice de reumatism. *Artrita reumatoidă juvenilă* (forma cu debut sistemic) prezintă, la debut, febră de tip septic și erupție maculo-papuloasă generalizată (exceptînd fața), cu dimensiuni de 2—3 mm. Erupția este fugace, nepruriginoasă, se intensifică la căldură și cu ocazia acceselor febrile. *Lupusul eritematos sistemic* se poate întovărăși de numeroase elemente maculo-papuloase, scuamoase sau purpurice, alături de *eritemul în fluture* situat la nivelul obrajilor și considerat patognomonic bolii. Febra, artralgiile și manifestările pluriviscerale, ca și prezența celulelor lupice, definesc boala. *Dermatomiozita* prezintă un *eritem heliotrop*, de nuanță violacee, situat pe obraji și pleoape, alături de aspectul de rețea cu ochiuri largi. Erupția se asociază cu afectări musculare, predominent la nivelul centurilor. 4. *Eritem alergic* (prin hipersensibilitate). *Eritemul toxic al nou-născutului (urticaria neonatorum)*

Scanned with OKEN Scanner

este o dermatită benignă, de etiologie necunoscută, care apare în a 2-a a-3-a zi de viață și dispare după cîteva zile. Se caracterizează prin macule multiple, uneori avînd caracter morbiliform. Leziunea histologică este bogată în eosinofile. *Reacțiile cutanate alergice după medicamente* pot îmbrăca aspecte multiple, foarte variate morfologic, de obicei pruriginoase. Aspectul cel mai obișnuit este de *eritrodermie* (după aspirină, arsenic, aur, barbiturice, bismut, PAS, sulfamide), eritem macular sau maculo-papular (ampicilină, barbiturice, fenotiazine, penicilină, piramidon, sulfamide). *Rash*-ul după ampicilină apare în 100% din cazuri, dacă bolnavul tratat suferă de mononucleoză infecțioasă. *Eritemul multiform* (polimorf) este o boală acută inflamatorie, de natură alergică, care apare ca urmare a sensibilizării la medicamente (antipirină, antipaludice, aur, barbiturice, fenilbutazonă, fenotiazină, salicilați și sulfamide), virusuri sau bacterii. Erupția este foarte variată morfologic, avînd un aspect circinat, cu zona centrală pală. Prin confluarea acestor elemente se obține un aspect comparat cu o ghirlandă. Erupția este situată pe față și membre; crește titrul anticorpilor la rece.

B. **Eritem localizat.** 1. *Eritem produs sub influența unor factori fizici. Arsura de gradul I* (raze ultraviolete, lichide sau aburi fierbinți, distanță mică de o sursă mare de căldură), ca și *degerătura de gradul I* (situată la mîini, picioare, nas, după expunere la temperaturi negative) se manifestă prin eritem. *Radiodermita* apare după radioterapie pentru afecțiuni maligne (în funcție de doză, durată, suprafața iradiată). *Dermatita de scutece* (amoniacală) este un eritem inflamator, ca urmare a contactului prelungit cu urina și scaunele. Factorul etiologic principal este amoniacul care rezultă din descompunerea ureei.

2. *Alte tipuri de eritem. Eritemul pudic al adolescenților* apare pe față și gît, declanșat de emoții și însoțit și de alte tulburări neurovegetative. *Eritemul din sindromul carcinoid* se caracterizează prin crize congestive declanșate de eliberarea de serotonină la bolnavii purtători ai unei tumori cu celule argentafine. *Acrodermatita enteropatică* (sindrom Brandt) este întîlnită la sugarii mari care suferă de diaree trenantă. Se prezintă sub forma unui eritem pustulos și crustos situat simetric pe extremități și în jurul orificiilor; s-ar datora unei carențe de zinc. Evoluția este uneori fatală.

2.3.2. Hiperpigmentare cutanată (melanodermie)

Sub această denumire sînt încadrate toate situațiile clinice asociate cu creșterea cantității de pigment melanic la nivelul pielii, prin activitatea secretorie crescută a melanocitelor. Melanogeneza este un proces complex și ține de condiții de celularitate și un mecanism reglator central (hormonul melanotrop secretat de lobul intermediar al hipofizei).

Scanned with OKEN Scanner

A. **Forme generalizate.** *Hiperpigmentarea constituțională* ține de latitudine și origine etnică, ca un mecanism de apărare împotriva razelor solare. *Hiperpigmentarea solară* este secundară helioterapiei. *Boala Addison*, prin insuficiență corticosuprarenală, este excepțională la copil. Hiperpigmentarea poate fi efectul următoarelor medicamente: aur, antimalarice, fenotiazine, fenitoin, nitrofuran, vitamină A în exces.

B. **Forme localizate.** 1. *Pata mongoliană* este o pată brun-violacee, situată în regiunea lombo-sacrată, prezentă la naștere. Se întîlnește constant la rasa galbenă și mult mai frecvent la copiii bruneți. Dispare la cîteva luni după naștere. 2. *Efelide* (pistrui, lentiginoză), pete pigmentare plane lenticulare, care nu există la naștere și apar mai tîrziu, favorizate de un factor familial și expunerea la razele solare. Lentiginoza peribucală și pe mucoasa jugală se asociază cu polipoză intestinală în *sindromul Peutz-Jeghers* (anemie feriprivă cronică prin sîngerare rectală). 3. *Pete* „café au lait" sînt zone maculare, de culoare brună, amintind culoarea cafelei cu lapte, dispuse neregulat, prezente la naștere. Un număr mic de astfel de pete sînt considerate nesemnificative. În facomatoza *Recklinghausen* se citează prezența unui număr de peste 6 pete, care se înmulțesc cu vîrsta, au margini relativ bine delimitate și, de obicei, preced apariția neurofibroamelor periferice sau a celor situate la nivelul sistemului nervos central. *Sindromul Leschke* este considerat o formă rudimentară a precedentei. Asociază pete brune diseminate, obezitate și insuficiență suprarenală. *Displazia osoasă poliostotică* (boala McCune-Albright) asociază pete „café au lait", cu margini zdrențuite, situate strict într-o singură jumătate a corpului, cu hiperostoze, fracturi spontane și pubertate precoce, mai ales la fete. Pete „café au lait" se mai întîlnesc (fără a fi la fel de patognomonice) în sindromul histiocitelor cu citoplasma albastră ca marea, sindromul Bloom, boala Gaucher. 4. *Urticaria pigmentară* este o boală cronică de piele, de etiologie necunoscută, caracterizată prin infiltrația tegumentelor cu mastocite (celule care stochează și eliberează histamina). Boala debutează precoce, înainte de vîrsta de 1 an, cu leziuni urticariene banale sau prurit. În loc rămîn zone hiperpigmentare, cu diametrul de 1—3 cm, care devin permanente și conferă tegumentelor un aspect de piele de leopard. Tenta zonelor hiperpigmentate este brună sau șocolatie. Dacă se fricționează prelungit un element cutanat, acesta începe să proiemine la suprafața pielii (aspect erectil-urticarian). Leziunile urticariene se răresc spre pubertate și dispar, fără a persista, de regulă, la vîrsta adultă. 5. *Dermatoze pigmentare genetice. Incontinentia pigmenti* (boala Bloch-Sulzberger) se transmite X-lincat (cu letalitate mare la hemizigoți) și autosomal dominant, întîlnindu-se la 90% din cazuri la fetițe. Boala debutează sub vîrsta de 1 an și evoluează obișnuit în 3 stadii (eritemato-bulos, papulos și pigmentar).

Scanned with OKEN Scanner

Pigmentaţia urmează leziunile inflamatorii. Zonele hiperpigmentare brune sau cenuşii sînt situate pe flancuri şi membre, sub formă de vîrtejuri sau „coarne de cerb" ; ele persistă timp îndelungat. Se asociază alopecie, distrofii unghiale şi dentare. *Acanthosis nigricans* este o genodermatoză caracterizată prin hipercheratoză şi hiperpigmentare. Leziunile se localizează pe ceafă, axile, feţele laterale ale gîtului, regiunea inghinală, regiunea genito-crurală. Boala se transmite autosomal dominant şi uneori este prezentă de la naştere. Există şi forme „false" secundare. *Xeroderma pigmentosum* este o boală ereditară foarte rară, transmisă autosomal recesiv, care debutează înaintea vîrstei de 3 ani, la 80% din cazuri, cu hipersensibilitate la acţiunea razelor solare. După o însorire prelungită apare eritem, apoi papule şi zone hiperpigmentate mari, amintind pistruii, zone de cheratoză şi atrofie cutanată, fotofobie şi conjunctivită ; 50% dintre copii mor înaintea vîrstei de 15 ani.

2.3.3. Hipopigmentare cutanată (leucodermie)

Hipopigmentarea cutanată se datoreşte scăderii cantităţii de pigment la nivelul pielii. Poate fi generalizată sau localizată.

A. **Forme generalizate.** *Albinismul* este o boală genetică transmisă autosomal recesiv care se datoreşte deficitului de *tirozinază*. Părul, pielea şi coroida nu pot fabrica melanină. Absenţa pigmentului determină o coloraţie foarte deschisă a pielii (alb-roz) care este extrem de fotosensibilă, părul este subţire şi aproape alb, irisul are culoare roşie sau albastru foarte deschis. Copiii prezintă fotofobie, lăcrimare şi nistagmus. Există şi o formă de albinism care este transmisă autosomal dominant, în care există numai zone decolorate.

B. **Forme localizate.** 1. *Incontinentia pigmenti acromians* realizează macule hipopigmentate generalizate, situate pe trunchi şi membre (un „negativ" al formei cunoscute de *incontinentia pigmenti*). Boala se transmite autosomal dominant şi a fost descrisă mai ales în Japonia. 2. *Sindromul Waardenburg* asociază sinofris, heterocromia irisului (după vîrsta de 6 luni), depigmentare parţială a sprîncenelor şi meşe de păr alb, deplasarea laterală a caruncululuí lacrimal. Zonele de hipopigmentare de pe tegument amintesc albinismul parţial. 3. *Sindromul Chediak-Higashi* este considerat o formă de albinism parţial cu evoluţie letală şi se datoreşte pierderii progresive a capacităţii mastocitelor de a fabrica pigment melanic. Se caracterizează prin zone depigmentate, fotofobie, incluzii granulare în leucocite, infecţii repetate cu piogeni şi hepatosplenomegalie terminală. 4. *Scleroza tuberoasă Bourneville* este o facomatoză care asociază pete acromice cu adenoame sebacee, retard mental şi convulsii. 5. *Vitiligo* este o leucomelanodermie, care se manifestă sub formă de pete acromice, de cele mai variate dimensiuni, care pot debuta la orice vîrstă,

Scanned with OKEN Scanner

inclusiv la sugar. Apariţia lor este legată de unele emoţii negative sau stres-uri psihice, dar este evident şi un element familial (genă transmisă autosomal dominant, cu penetranţă variabilă); s-a discutat legătura posibilă cu nivelul seric al cuprului.

2.3.4. Modificări de textură a pielii

Pielea copilului este catifelată, netedă şi plăcută la palpare. Senzaţia palpatorie este determinată, în mare parte, de elasticitatea tegumentului, care depinde de un grad normal de hidratare a spaţiului extracelular, de dezvoltarea corespunzătoare a ţesutului celular subcutanat, precum şi de compoziţia acestuia.

A. **Turgor.** Sub această denumire este cunoscută consistenţa ferm-elastică a cutei de piele şi ţesut celular subcutanat la sugarul sănătos. Turgorul se apreciază subiectiv, după rezistenţa specială şi senzaţia de tensiune plăcută pe care o resimte examinatorul, care pensează tegumentele copilului între două degete. Turgorul este *ferm* la sugarul eutrofic alimentat natural şi *flasc* la sugarul distrofic.

B. **Modificări de consistenţă.** Diferite situaţii clinice se asociază cu modificări ale consistenţei şi grosimii pliului cutanat la palpare, care vor fi enumerate în continuare. 1. *Sclerodermie. Ad literam* termenul denumeşte piele indurată, îngroşată, rigidă. Modificarea cutanată dă denumirea bolii clasificată în rîndul bolilor de colagen. Există o *formă localizată* (cunoscută sub numele de morphea), în care se notează modificări localizate ale pielii şi ţesutului celular subcutanat, dispuse linear sau circumscris. Zona este eritematoasă sau edematoasă, iar cu timpul devine dură, delimitată de un lizereu net, de culoare violacee („liliac-ring"), cu margini îngroşate. *Sclerodermia generalizată* se caracterizează prin piele îngroşată, cu aspect sclero-atrofic. Pliurile cutanate (care permit supleţea) dispar şi bolnavul este acoperit cu o adevărată „cuirasă cutanată". Mimica bolnavului este inexpresivă („figure figée" a autorilor francezi), gura se deschide cu dificultate, pleoapele sînt larg deschise. În evoluţie apar calcificări subcutanate şi se instalează imobilitate articulară. 2. *Boli sclerodermiforme la nou-născut şi sugarul mic. Scleremul* este o induraţie ceroasă, plastică a grăsimii subcutanate, dînd senzaţie de piele îngroşată. Apare la prematuri şi nou-născuţi care asociază hipoxie gravă, şoc neonatal, infecţii grave de tip septicemic. Leziunea debutează la rădăcina membrelor şi regiunea genitală. Apariţia scleremului este favorizată de compoziţia particulară a ţesutului celular subcutanat la nou-născut. Pielea din aceste zone are culoare alb-lividă sau alb-galbenă; uneori este marmorată. *Necroza grăsimii subcutanate* constă din zone indurate circumscrise situate în regiunea dorsală, avînd diametrul de 1—10 cm. Regiunea pare uşor reliefată, iar tegumentul care acoperă aceste zone are o culoare lividă. Debutează la 1—6 săptămîni după

Scanned with OKEN Scanner

naştere şi dispare complet în maximum 2 luni. Tulburarea se datoreşte necrozei grăsimii subcutanate şi unui infiltrat inflamator cu celule gigante. După dispariţia leziunii, pielea îşi recapătă culoarea normală şi prognosticul final este foarte bun. Leziunea este întîlnită la nou-născuţi la termen care au avut o naştere laborioasă.

C. **Modificări de elasticitate.** Cea mai comună cauză de *pierdere a elasticităţii tegumentelor*, întîlnită mai ales la vîrsta de sugar, este *sindromul acut de deshidratare hipotonă*. Pensarea între 2 degete a pliului cutanat abdominal se soldează cu persistenţa pliului, care „se şterge" lent, amintind aspectul de cîrpă udă. Semnul apare mai evident la sugarul de vîrstă mică, care este şi distrofic. Persistenţa pliului cutanat denotă deshidratare gravă, cu pierdere ponderală de cca 10% din greutatea anterioară. *Cutis hiperelastica* (boala Ehlers-Danlos) este un exemplu de boală genetică, caracterizată prin *creşterea elasticităţii tegumentelor*, datorită unei anomalii cantitative a ţesutului elastic, moştenită de la genitori. Se descriu azi 7 forme clinice, dar numai tipurile I şi III (transmise autosomal dominant) realizează hiperelasticitate cutanată grotescă, hiperlaxitate articulară şi fragilitate cutanată anormală care conduce la apariţia cu uşurinţă a hematoamelor subcutanate.

D. **Piele „aspră".** Toate afecţiunile cutanate însoţite de hipercheratinizare transformă senzaţia plăcută de catifelare resimţită de examinator la palparea tegumentelor copilului în senzaţie de piele aspră. *Cheratozele* denumesc un grup de boli caracterizat prin anomalii de cheratinizare şi de descuamare, majoritatea fiind de cauză genetică. 1. *Forme generalizate. Ihtioza*, boală cu tablou clinic dominat de anomalii ale cheratinizării. Pielea este extrem de uscată, aspră la palpare şi se descuamează permanent. Se datoreşte tulburării procesului normal de maturare a celulelor epiteliale, cu îngroşarea stratului cornos. *Ihtioză congenitală* debutează în perioada de nou-născut cu două forme clinice. *Fătul arlechin* realizează forma cea mai gravă. Pielea nou-născutului este îngroşată, fisurată, iar zonele acoperite cu un strat de cheratină îi dau un aspect grotesc. Mişcările de sucţiune sînt îngreunate de pierderea supleţii tegumentelor. „Colodion baby" este un nou-născut care pare acoperit cu un strat gros de celofan, translucid, care „crapă" la plici şi în cele din urmă acest strat gros de cheratină se elimină („ca la reptile"). Această formă clinică se transmite X-lincat. *Ihtioza vulgară* este forma comună de boală transmisă dominant, cu respectarea plicilor de flexiune. Palmele şi plantele sînt cele mai afectate, descuamarea făcîndu-se în straturi lamelare, fine. Există şi o formă de *ihtioză vulgară transmisă X-lincat*, care debutează în primele 3 luni de viaţă, cu respectarea palmelor şi plantelor. Se notează opacităţi corneene la examenul cu lampa cu fantă.

Scanned with OKEN Scanner

Sindromul *Sjögren-Larsson* asociază ihtioză congenitală cu diplegie spastică, degenerescență retiniană și tulburări de creștere. *Sindromul Refsum* asociază ihtioză congenitală cu eredoataxie cerebeloasă, retinită pigmentară și atrofii musculare. *Cheratoza pilară* este o boală transmisă autosomal dominant, care constă din hipercheratoza orificiilor pilare de pe fețele de extensie ale membrelor, care devine evidentă după pubertate (și se atenuează după menopauză). Pielea este aspră la palpare, ca o „răzătoare". 2. *Cheratozele palmoplantare* pot fi idiopatice și atunci se numesc *cheratodermii*. Există mai multe forme clinice de cheratodermii palmo-plantare determinate genetic. Dintre cele transmise autosomal dominant citățm forma Thost-Unna și sindromul Jadassohn-Lévandowski. Dintre formele transmise autosomal recesiv se pot face exemplificări cu boala de Meleda și sindromul Papillon-Lefevre (asociază și periodontopatie cu pierderea dinților deciduali și definitivi).

2.3.5. Leziuni eritemo-scuamoase

Acest tip de leziune este caracteristic rash-ului eczematoid, care evoluează succesiv cu eritem, papule (sau vezicule) și descuamare lamelară. Pielea devine aspră la palpare. Dintre bolile care dezvoltă acest tip de leziune se poate cita *histiocitoza X*, cu forma sa tipică sugarului, boala Letterer-Siwe. Afectarea cutanată constă dintr-o erupție eritemato-papulo-scuamoasă, situată predominent la nivelul trunchiului, amintind aspectul de eczemă generalizată. Se asociază manifestări pulmonare, osoase și hematologice care impun diagnosticul. *Eczema atopică* este caracteristică sugarului și respectă zona centrală a feții. Poate fi definită ca o afecțiune inflamatorie de natură alergică, caracterizată prin eritem, prurit, cruste și descuamație. Debutul bolii are loc între 3 și 5 luni, iar regresiunea simptomelor între 3 și 5 ani. Există anamneză familială pozitivă pentru boli atopice. *Sindromul Wiskott-Aldrich* asociază eczema atopică cu trombocitopenie și imunodeficiență. *Eritrodermia descuamativă* (boala Leiner-Moussous) debutează curînd după naștere cu eritem generalizat, zemuind, se descuamează abundent dezgolind dermul care este roșu și umed. Boala trebuie înțeleasă ca o formă generalizată, extremă, a dermatitei seboreice. *Psoriazisul*, boală de cauză necunoscută, se prezintă ca o anomalie de cheratinizare, denumită paracheratoză. Boala se caracterizează prin zone de tegument, de forme și localizări foarte diferite, acoperite cu scuame albe-sidefii dispuse lamelar. Prin grataj metodic aceste scuame pot fi decolate și sub ultima peliculă apare un eritem viu, sangvinolent (semnul Auspitz). Elementele cutanate au un aspect semiologic stereotip, deși erupția are localizare și forme foarte variate (discoid, numular, în pielea capului, la limita de implantare a părului). Se asociază uneori artropatie. Fetele prezin-

Scanned with OKEN Scanner

tă psoriazis în preajma pubertății, coincidență neîntîlnită la băieți. Dintre cauzele foarte rare de leziuni eczematoase se pot cita: agamaglobulinemie, fenilcetonurie, ataxie-teleangiectazie, histidinemie, acrodermatita enteropatică, celiachie, boala Hartnup, mucopolizaharidoze. Dintre medicamentele care pot da rash eczematoid enumerăm: amitriptilină, antihistaminice, ioduri, kanamicină, meprobamat, neomicină, penicilină, fenotiazine, chinină, salicilați și sulfamide, streptomicină, tiazidice (Illingworth).

2.3.6. Modificări de reactivitate a pielii

A. **Fotosensibilitate.** Sub această denumire se înțelege o reacție cutanată anormală, apărută după expunere la soare sau la lumină artificială. Din punct de vedere clinic se evidențiază doar un *eritem* cu localizare tipică, pe zonele de tegument expuse la lumină. O serie de genodermatoze se caracterizează prin fotosensibilitate cum sînt: albinismul, boala Darier, sindromul Bloom, sindromul Cockayne, sindromul Rothmund-Thomsen, *xeroderma pigmentosum*. În categoria fotodermatozelor sînt clasate și *porfiriile*, dintre care *porfiria congenitală Günther* (boală extrem de rară), clasificată în grupa porfiriilor eritropoietice, se transmite autosomal recesiv. Bolnavul prezintă urini de culoare roșie care conțin protoporfirină I și o hipersensibilitate extremă la lumină, ducînd la formare de bule — *hidroa estival* —, urmate de ulcerații și cicatrici retractile. Eritrodonția este un semn capital (dentiția deciduală are emailul colorat în galben-maron, culoare care virează spre roșu la lumina ultravioletă). *Coproporfiria congenitală eritropoietică* este de asemenea o *actinodermatoză*, caracterizată prin apariția de prurit și edem după expunere la soare, fără să existe modificări cutanate permanente. *Boala Hartnup* se transmite autosomal recesiv, ca o tulburare congenitală a metabolismului triptofanului. Asociază retard mental, ataxie și fotodermatoză asemănătoare cu pelagra. În grupul fotodermatozelor mai sînt incluse un grup de boli de etiologie, nu prea bine precizate, cum sînt: urticaria solară, erupția juvenilă de primăvară, prurigo estival etc. Reacții *fotoalergice* sau *fototoxice* apar după introducere în organism sau aplicare pe piele a unor substanțe fotosensibilizante sau fotocatalizatoare. Dintre substanțele cu acțiune fototoxică citățm: acidul paraaminobenzoic, acidul aminolevulinic, săruri de aur, barbiturice, chinină, clorotiazidă, imipramină. În porfirie se adaugă alcoolul, griseofulvina și hexaclorbenzenul. Dintre substanțele cu acțiune fotoalergică sînt: sulfamida, hexaclorofen și buclosamid, contactul cu unele plante, dintre care cea mai cunoscută este păstîrnacul. Erupția cutanată din LES sau pelagră poate debuta după expunerea intempestivă la soare. Mecanismul intim al hipersensibilității la radiații solare este incom-

Scanned with OKEN Scanner

plet elucidat; se pare că fotonii duc la eliberare de enzime proteolitice din piele, cu efect de sensibilizare.

B. **Dermografism,** modificare de reactivitate cutanată apărută la bolnavii care suferă de dermatită atopică, instabilitate vasomotorie sau urticarie pigmentară. În mod normal, dacă se ating linear tegumentele cu un corp bont sau cu unghia, apare un răspuns cutanat în 3 timpi (triplu răspuns Lewis): în primele 15 secunde la locul de atingere apare o linie roșie (eliberarea locală de histamină conduce la dilatarea capilarelor); în următoarele 15—45 secunde reacția eritematoasă este și mai puternică (reflex de axon) și se datorește dilatației arteriolelor; în următoarele 1—3 minute linia roșie inițială devine reliefată deasupra tegumentelor, datorită extravazării de lichid din capilarele dilatate. În dermografism, linia roșie apărută imediat după zgîrierea pielii este înlocuită cu o linie albă, delimitată de 2 margini roșii. Dunga meningitică Trousseau (franc. tâche cérébrale) este o variantă a precedentei. La 30 secunde după zgîrierea pielii apare o linie roșie flancată de 2 margini palide (dermografism invers). Acest semn este considerat un semn precoce în meningita nou-născutului, dar a mai fost descris și în hidrocefalie, scarlatină, alte boli acute febrile.

C. **Prurit,** simptom cutanat particular, constînd dintr-o senzație iritativă specifică care declanșează reflexul de scărpinat. Senzația de prurit este recepționată de terminațiile nervoase pentru durere și este necesar un număr de excitații slabe, de o anumită durată și frecvență pentru ca prin sumarea lor să ducă la senzația de prurit. Factorul ereditar, în sensul unei hiperexcitabilități a sistemului nervos, are mare valoare. Există *prurit esențial,* mai puțin întîlnit la copil (fără manifestări cutanate vizibile), și *prurit simptomatic,* în cadrul unor boli generale (alergie alimentară, alergie la medicamente, icter colestatic, insuficiență renală cronică, diabet, boală Hodgkin), parazitoze (scabie, puricoză, larva migrans) sau boli locale (pediculoză, seboreea pielii capului, prurigo-strofulus, eczemă, leziuni inflamatorii sau alergice localizate). Există *prurit psihogen* nevrotic, precum și prurit care exprimă alergie la frig. Enumerarea exhaustivă a tuturor cauzelor de prurit este practic imposibilă, extrem de numeroase cauze putînd fi întîlnite la copil. Urticaria, scabia și alergia la medicamente rămîn cauzele cele mai frecvente. Iată listă de medicamente care pot fi incriminate în producerea urticariei și pruritului: amitriptilină, aminofilină, antibiotice, aur, antihistaminice, aspirină, barbiturice, cloramfenicol, clindamicină, clonidină, codeină, colistin, eritromicină, griseofulvină, imipramină, indometacin, izoniazidă, lincomicină, meprobamat, acid nalidixic, fenotiazine, fenitoin, piperazină, rifampicină, salicilați, streptomicină, tetraciclină (Illingworth). Alergia la lapte de vacă se poate manifesta cu prurit care poate fi agravat de aspirină. Unguente aplicate topic (din cauza conținutului în medicamente sau a vehiculului) pot genera prurit.

Scanned with OKEN Scanner

2.3.7. Modificări cantitative ale pielii (piele în exces)

Pielea este un organ capsulă pentru întreg organismul şi nu are un potenţial propriu de creştere, ci îşi modifică dimensiunile ca răspuns la forţa mecanică exercitată de creşterea ţesuturilor şi organelor pe care le acoperă. Există 4 categorii de condiţii care realizează „exces de tegumente". 1. *Distensia pielii de către o forţă care a acţionat „dinăuntru"* şi care ulterior a încetat să mai acţioneze. Aceasta este explicaţia pentru geneza gîtului palmat din sindromul Turner. Este vorba de 2 plici cutanate care se întind din regiunea cefei pînă la umăr şi conferă bolnavului un aspect de sfinx. Ele sînt expresia complexului malformativ limfangiectatic, problemă de morfogeneză asociată acestei disgenezii gonadice. În timpul vieţii fetale are loc o întîrziere în apariţia sistemului de drenaj limfatic în comunicarea între sacul limfatic jugular şi sistemul venos. La naştere sacul limfatic este deja drenat, dar se pot remarca sechelele acestei întîrzieri, plicile palmate la nivelul gîtului. De altfel, după dispariţia limfedemului, existent la naştere în sindromul Turner, se poate întîlni exces de piele şi în alte zone, prin acelaşi mecanism. Un alt exemplu este *prune belly syndrome* (abdomen cu „pielea zbîrcită ca pruna uscată"), întîlnit la băieţii care prezintă obstrucţie uretrală în timpul vieţii intrauterine. Se realizează distensie excesivă a vezicii urinare şi ureterului, distensia peretelui abdominal şi aspectul de piele în exces pe abdomen. 2. *Compresiunea tegumentelor de către o forţă exterioară.* Cea mai mare forţă exterioară care se exercită în timpul vieţii fetale este forţa peretelui uterin. În cazurile de oligohidramnios prin agenezie renală (datorită absenţei urinei din lichidul amniotic) se produce distensie excesivă a pliurilor feţei la locurile de compresiune. Se realizează aşa-numitul „facies Potter" care asociază şi poziţie anormală a membrelor cu prezentaţie pelviană, triadă considerată caracteristică. 3. *Creştere excesivă a pielii în unele genodermatoze,* fără să existe un exces de forţă exterior sau interior, se exemplifică prin *cutis laxa,* boală congenitală, transmisă autosomal recesiv, caracterizată prin hipertrofia şi laxitatea pielii, ceea ce face ca pielea să atîrne în falduri, cu aspect de îmbătrînire precoce. Pielea bolnavului, lipsită de elasticitate, atîrnă pe ceafă, abdomen, membre şi în jurul gîtului. Există uneori afectare viscerală. 4. *Idiopatic* (exces de piele de cauză necunoscută) se descrie în acondroplazie şi nanism tanatotrofic.

2.3.8. Leziuni elementare cu conţinut solid

A. **Papula** este o leziune cutanată proeminentă, circumscrisă, solidă, care se vindecă fără cicatrici şi cuprinde numai porţiunile superficiale ale pielii (epiderm, derm papilar şi mediu). Pentru exem-

Scanned with OKEN Scanner

plificare se pot cita *papulele epidermice* din verucile vulgare (leziune virală cu hiperacantoză marcată și hiperplazia stratului cornos). *Papula urticariană*, papulă dermică, edematoasă, de natură alergică, se prezintă ca o proeminență cutanată aplatizată, mai rar emisferică, de culoare roșu viu, avînd centrul mai palid, care dă, la palpare, senzația de duritate și tensiune. Urticaria poate fi histaminică sau colinergică, cea histaminică putînd fi, la rîndul ei, alergică și nealergică. *Urticaria alergică* se datorește eliberării de histamină în urma contactului antigen-anticorp, antigenul putînd pătrunde inhalator, digestiv, sau este reprezentat de medicamente sau paraziți. *Urticaria nealergică* presupune degranularea mastocitelor din piele sub acțiunea unor substanțe histaminoeliberatoare din medicamente (aspirină, atropină, chinină, opiacee), înțepături de păianjen, meduze, urzici sau ingestie de alimente histaminogene (pește, căpșuni, proteine alterate din conserve). *Urticaria colinergică* reprezintă 10—20% din totalul urticariilor și se declanșează după efort fizic, emoții negative. Este situată în jumătatea superioară a corpului și are drept mediator chimic acetilcolina. *Urticaria la agenți fizici* (raze ultraviolete și frig) nu are o patogenie clară. *Papulele dermice prin infiltrat celular* sînt descrise în histiocitoza X (boala Letterer-Siwe).

B. **Noduli,** leziuni elementare solide, circumscrise și ovalare, cu sediul în dermul profund sau în hipoderm. Cel mai cunoscut în pediatrie este *eritemul nodos*. Din punct de vedere clinic se manifestă sub forma unor noduli subcutanați dureroși, situați, în special, pretibial, care corespund unor indurații dermo-hipodermice cu caracter inflamator. Ei sînt totdeauna expresia unei boli sistemice. Sînt considerați o modalitate particulară de răspuns la agresiuni variate. Cel mai frecvent eritemul nodos se asociază cu infecția tuberculoasă sau cea cu streptococ β hemolitic, dar recent sînt incriminați un număr mult mai mare de agenți etiologici, dintre care unele medicamente (12% din cazuri), *Yersinia enterocolitica* (10%), sarcoidoza. După ce au fost excluse toate etiologiile posibile se recunoaște că în 2/3 din cazuri etiologia rămîne neprecizată. *Eritemul indurat Bazin* se întîlnește la adolescente sub forma unor noduli duri, înconjurați de o zonă eritematoasă, situați pe fața anterioară a gambei ; se ulcerează și se vindecă greu ; actualmente este clasificat între leziunile tuberculoase atipice ale pielii. *Nodulii reumatici* (nodulii subcutanați Meynet) sînt clasificați de Jones printre cele 5 criterii majore de diagnostic în reumatismul articular acut. Sînt niște formațiuni nodulare nedureroase, dure, cu dimensiuni de 0,5—2 cm, situate la punctele de presiune, pe apofize osoase (spine vertebrale, degete, occiput, ceafă). Însoțesc formele grave de RAA, de aceea în formele clinice actuale de boală apar foarte rar. *Nodulii reumatici din artrita reumatoidă juvenilă* seamănă clinic cu precedenții și apar în forma poliarticulară. *Nodulii reuma-*

Scanned with OKEN Scanner

toizi benigni apar la copii sănătoşi, între 1 şi 10 ani ; au dimensiuni de 1—4 cm, sînt situaţi pretibial, nu sînt dureroşi şi nu se însoţesc de alte semne clinice şi biologice de boală.

C. **Xantom,** papule (mai rar plăci sau noduli) datorite depunerii de colesterol la nivelul pielii. Au o culoare galben-portocalie şi apar în boli metabolice cu afectarea congenitală a metabolismului lipoproteinelor. *Hiperlipemia familială idiopatică* apare prin defect congenital de lipoproteinlipază. Xantoamele sînt eruptive şi apar brusc după prînzuri bogate în lipide, dispar după dietă adecvată. Pot fi situate oriunde, cu excepţia tendoanelor şi palmelor. *Hipercolesterolemia familială esenţială* se caracterizează clinic prin xantoame tendinoase şi tuberoase care se dezvoltă lent pe feţele de extensie ale membrelor (genunchi, coate). Foarte caracteristică este localizarea la nivelul tendonului Ahile. Nu există xantoame eruptive. Bolnavul prezintă hipercolesterolemie şi manifestări ateromatoase precoce. Există şi *xantomatoză reticulară*, fără alterări ale metabolismului lipidic, în care se notează o proliferare primară a celulelor limforeticulare care se infiltrează lipidic secundar (histiocitoză X, xantomatoză leucemică).

2.3.9. Leziuni elementare cu conţinut lichid

A. **Vezicula** este o leziune elementară cu conţinut lichid, care constă dintr-o colecţie cutanată de mici dimensiuni (1—5 mm), plină cu o serozitate clară, situată în epiderm. Apare în boli de piele de natură infecţioasă sau alergică. 1. *Boli virale.* O serie de epidermoviroze prezintă exantem veziculos. *Varicela* este cea mai comună dintre ele ; veziculele sînt precedate de o erupţie maculoasă, care se transformă curînd în vezicule cu conţinut clar, de vîrste diferite („ca cerul înstelat"), situate pe tegumente, în special pe faţă şi trunchi. Veziculele sînt situate pe un fond eritematos. Curînd conţinutul se tulbură lăsînd în loc o crustă brună, care după căderе lasă o zonă depigmentată (temporar). *Variola* (excepţională azi în lume) debutează cu febră mare, stare generală alterată, exantem situat, în special, în regiunea hipogastrică. Curînd apar papule, care în a 6-a zi se transformă în vezicule de aceeaşi vîrstă, situate, în special, pe faţă şi membre. Veziculele se transformă în pustule, apoi cruste, care lasă în loc cicatrici indelebile. *Herpesul* secundar se întîlneşte, în special, la copilul mare şi la adolescent. Pe o zonă de tegument eritematoasă apare un grup de vezicule „în buchet", asociate cu prurit. Simptomatologia generală lipseşte, de obicei. Erupţia poate fi actualizată de boli acute febrile, pneumonie sau meningită meningococică şi este situată, în special, labial. *Herpes-zoster* se manifestă prin prodrome (febră, dureri cu caracter de arsură) ; ulterior apare o erupţie veziculoasă în bandă, unilaterală, cu topografie segmentară, situată de-a lungul traiectului nervos al unui dermatom. *Moluscum contagiosum* este reprezentat,

Scanned with OKEN Scanner

de acantoame benigne, de origine virală, care apar la ambele sexe, inclusiv la sugari, situate pe faţă, gît sau în regiunea perigenitală. Erupţia este constituită din vezicule cu conţinut clar, transparente, dure, ombilicate. La presiune laterală se exprimă o masă albicioasă, friabilă. Boala este puţin pruriginoasă şi puţin contagioasă. Din aceeaşi categorie de boli se mai poate cita boala *mînă-picior-gură*, cu vezicule localizate palmo-plantar şi bucal, produsă de virusul Coxsackie A 16. 2. *Boli parazitare. Scabia* realizează, în forma clasică (rar întîlnită), o veziculă perlată, pruriginoasă, considerată patognomonică (alături de şanţul acarian). Agentul etiologic este *Sarcoptes scabiae*, varietatea hominis. Veziculele sînt situate la nivelul spaţiilor interdigitale de la mîini, feţele anterioare ale axilei, zona periombilicală şi plantar la copiii mici. 3. *Boli alergice. Eczema atopică* apare la sugar, la nivelul obrajilor; erupţia este caracterizată prin vezicule foarte fine, de mărimea unui vîrf de ac, cu conţinut citrin şi halou congestiv; leziunea este foarte pruriginoasă, veziculele se rup (prin grataj), leziunea zemuieşte şi se acoperă de cruste.

B. **Bulă,** leziune elementară cu conţinut lichid, cu dimensiuni mai mari decît vezicula, care, în evoluţie, lasă o eroziune acoperită cu cruste şi ulterior o maculă hiperpigmentată tranzitor. În funcţie de sediul său bula poate fi subcorneală (impetigo), produsă prin acantoliză (în stratul suprabazal sau în epidermul inferior), ca în pemfigusul vulgar sau poate fi profundă (subepidermică, la joncţiunea dermo-epidermică), în eritemul polimorf bulos sau porfirie. Bulele constituie leziunea elementară în boli de natură infecţioasă, alergică sau boli cu determinism genetic. 1. *Infecţii cutanate. Pemfigus epidemic al nou-născutului* este o piodermită strepto-stafilococică şi apare curînd după naştere. Boala debutează cu febră, semne generale şi bule emisferice pline cu o serozitate sero-citrină, care apoi devine purulentă sau hemoragică. Bulele se rup uşor, lăsînd o zonă dezepitelizată, de un roşu viu, înconjurată cu un „guleraş epidermic". Durata unui element este de cca 5 zile. Boala este extrem de contagioasă şi este semnalată, în special, în colectivităţi de nou-născuţi. *Dermatita exfoliativă* (sindromul Ritter-Lyell) sau sindromul de copil opărit se caracterizează prin afectarea gravă a stării generale şi apariţia de bule mari, care se sparg, lăsînd în loc suprafeţe întinse dezepitelizate. Etiologia bolii este infecţia cu stafilococ (posesor al unei toxine exfoliative). Azi se consideră că boala, denumită clasic boala Ritter von Rittershain, descrisă la nou-născut, este de fapt o variantă a bolii Lyell, care evoluează la această vîrstă. Bula este situată în epidermul superficial şi are, de obicei, conţinut steril. Starea generală foarte gravă şi aspectul tegumentelor sugerează un copil cu arsuri întinse de gradul II. Dacă bolnavul se vindecă, tegumentele nu prezintă cicatrici. *Impetigo vulgar* (Tilbury-Fox) este o dermită streptococică, întîlnită la orice vîrstă şi caracterizată prin apari-



ția unor bule superficiale, pline inițial cu o serozitate clară, care se transformă rapid în pustule, se rup, iar conținutul bulei are tendința să se condenseze în cruste galbene melicerice, considerate patognomonice. *Pemfigusul sifilitic al nou-născutului*, excepțional azi, debutează la cîteva zile după naștere cu bule de 2—10 mm, avînd conținut tulbure sau sanguinolent, situate exclusiv palmo-plantar, element esențial pentru susținerea diagnosticului. 2. *Boli alergice. Eritemul polimorf* (forma veziculo-buloasă) se caracterizează prin plăci eritematoase centrate de o bulă și un inel de vezicule la periferie (herpes iris Batemar). Sediul de predilecție este dosul mîinii, palmele, antebrațele, coastele și genunchii. În *forma buloasă severă*, cunoscută sub numele de *sindrom Stevens-Johnson*, debutul este brusc, cu semne sistemice grave. În afara manifestării cutanate descrise se asociază constant conjunctivită cataralâ și afectarea mucoasei bucale (100% din cazuri dezvoltă hidroa bucal). Etiologia sindromului este necunoscută. Au fost discutate sensibilizarea la medicamente (sulfamide retard sau hipoglicemiante, pirazolon, aspirină, hidrazidă), infecții (herpes, adenovirusuri, virus Coxsackie, mycoplasma), unele macroproteine din alimente incomplet digerate. Se acceptă azi că etiologia sindromului este multifactorială. 3. *Dermatoze buloase. Epidermoliza buloasă* este o boală transmisă genetic, care ar putea fi definită ca „predispoziție ereditară de a forma bule". Debutează la vîrsta de sugar prin apariția de bule la picioare după traumatisme minore. *Forma simplă* se transmite autosomal dominant și se caracterizează prin bule apărute la sediile expuse traumatizării și presiunii (palme, plante, călcîie, coate). Bulele au conținut clar sau hemoragic, sînt nedureroase și se vindecă fără a lăsa cicatrici. Semnul Nikolsky este negativ. Boala apare predominant la băieți. *Epidermoliza buloasă, forma distrofică* are 2 modalități de transmitere: *forma cu transmitere dominantă* debutează la vîrsta copilăriei și, din punct de vedere clinic, se aseamănă cu forma precedentă; *forma distrofică transmisă autosomal recesiv* debutează de la naștere, cu bule cu conținut hemoragic, lasă în loc eroziuni sîngerînde, care se vindecă cu cicatrici, unele mutilante. Se notează sclerodactilie, afectarea mucoasei bucale, esofagiene, leziuni dentare și unghiale. *Pemfigus-ul cronic* nu este o boală pediatrică. *Dermatita Dühring-Brocq* este o dermatită benignă, de etiologie necunoscută, care apare rar la copil. Se caracterizează prin erupții de tip herpetiform sau pemfigoid, asociate cu leziuni urticariene, pete pigmentare. Semnul Nikolsky este negativ. Se semnalează o sensibilitate particulară a acestor bolnavi la iod. Localizarea preferențială a erupției este pe față, trunchi, fața internă a coapselor. Boala se poate vindeca spontan. Mai pot realiza erupții buloase, *incontinentia pigmenti, acrodermatitis enteropatica*, sindromul Cockayne, porfiria (după expunere la soare).

Scanned with OKEN Scanner

C. **Flictenă,** termenul denumește o bulă mare, apărută prin decolarea „în masă" a epidermului, ca urmare a acțiunii locale a unui agent fizic sau chimic (arsură cu substanțe sau aburi fierbinți, substanțe vezicante). Flictena este plină cu limfă; după ce se rupe, în loc rămîne o suprafață întinsă dezepitelizată, extrem de dureroasă.

2.3.10. Leziuni elementare prin afectarea glandelor sebacee

A. **Vernix caseosa,** denumire sub care este cunoscută prezența unui strat de grăsime, de culoare alb-gălbuie (comparată cu consistența și culoarea untului proaspăt), care acoperă regiunea dorsală, pliurile axilare și inghinale ale unor nou-născuți la termen, în momentul nașterii. Se datorește secreției intrauterine a glandelor sebacee și se crede că anunță o viitoare stare de seboree a pielii.

B. **Milium facial al nou-născutului** sînt mici chisturi de retenție de sebum, produse prin obstrucția mecanică a ostiului folicular; se datoresc hiperplaziei temporare a glandelor sebacee din primele zile de viață, sub acțiunea unor hormoni materni transmiși transplacentar; aspectul clinic este al unor mici granulații de mărimea unui vîrf de ac, formînd chiste intradermice, localizate, în special, la față (nas) sau la nivelul organelor genitale. Dispar după primele săptămîni. Nou-născuții icterici au milium facial colorat în galben-portocaliu, în legătură cu nivelul seric crescut al bilirubinei.

C. **Comedon.** Sub această denumire se descriu foliculi pilosebacei destinși de acumularea de sebum, la care orificiul canalului folicular este obstruat de un dop de cheratină; este leziunea elementară din *acnee*. Se descriu 2 tipuri de comedoane: *comedoane deschise* (cu „capul negru"), în care orificiul pilosebaceu este larg deschis, ocluzionat de cheratină, care în contact cu aerul se oxidează și se închide la culoare. Conținutul acestor foliculi poate fi ușor eliminat, astfel că inflamația survine rar; *comedoane închise* („cu capul alb"), la care orificiul pilosebaceu are dimensiuni foarte mici (microscopic) și este complet ocluzionat de cheratină. Sebum-ul se acumulează în folicul sub tensiune, rupe peretele acestuia, invadează dermul și apare inflamația. Componenta inflamatorie este reprezentată de papule eritematoase, pustule sau chiste profunde, fluctuente care pot confluа. Pot rezulta cicatrici excavate sau hipertrofiate. Glandele sebacee (cu excepția perioadei neonatale, așa cum s-a arătat) sînt relativ inactive pînă la începutul pubertății, cînd hormonii androgeni sînt produși în cantități mari (hormonii androgeni provin din testiculi la băieți și din glandele suprarenale la fete); sînt singurii stimulanți cunoscuți ai glandelor sebacee. Creșterea nivelului androgenilor la pubertate este asociată cu transformarea crescută a testosteronului în dihidrotestosteron de către celulele glandelor sebacee. Indivizii predispuși la acnee au o activitate crescută a 5 α reductazei și can-

Scanned with OKEN Scanner

titatea crescută de dihidrotestosteron care rezultă, declanşează activitatea funcţională crescută a glandelor sebacee (care este de 20 de ori mai mare decît la indivizii normali). *Propionbacterium acnes* joacă un rol cheie în patogenia acneei. Acest bacil difteroid anaerob care se află în canalul pilosebaceu al acestor bolnavi produce lipază care hidrolizează lipidele din sebum pînă la acizi graşi. Acizii graşi cu lanţ mediu determină inflamaţia. Concomitent se dezvoltă hipercheratoză foliculară care obstruează ostiumul folicular, o altă anomalie asociată la bolnavii care dezvoltă acnee. Aceştia prezintă, de asemenea, un turnover crescut al celulelor, care sînt extrem de aderente. Se asociază deci hipercheratoză de retenţie care duce la astuparea orificiului glandei şi inflamaţie secundară. *Scleroza tuberoasă Bourneville* (epiloia) este o facomatoză care asociază adenoame sebacee la nivelul feţei, convulsii şi retard mental. Se transmite autosomal dominant. Epilepsia şi retardul mental se evidenţiază în prima decadă de viaţă. Leziunea cutanată caracteristică se dezvoltă spre pubertate. Nevii faciali sînt situaţi pe regiunea malară şi nazală, au culoare galbenă sau portocalie avînd dimensiuni între 1—10 mm. Se mai pot asocia zone depigmentate sau pete „café au lait" ca şi fibroame subunghiale, considerate caracteristice. Radiologic (sau tomografic) se pot evidenţia calcificări periventriculare. *Acneea produsă de medicamente* este mai puţin cunoscută şi sînt incriminate drogurile: actiomicina B, barbiturice, bromuri, cloralhidrat, corticoizi, etambutol, etionamidă, ioduri, hidrazidă, fenitoină, tetraciclină şi tiouracil (Illingworth).

2.3.11. Modificări ale sudoraţiei

A. **Tulburări cantitative.** 1. *Hiperhidroza* defineşte o secreţie exagerată de sudoare. Sugarii excretă o cantitate de sudoare de 2 ori mai mare decît copilul mare, dacă raportarea se face la acelaşi număr de glande sudoripare şi la suprafaţa corporală. *Hiperhidroza generalizată* este întîlnită în boli acute febrile (mai ales în perioada de defervescenţă a febrei), boli cronice (clasic descrisă în tuberculoză şi boala Hodgkin), tulburări neurovegetative (stări emoţionale, pubertate, boala Riley-Day), boli însoţite de hipersecreţie de adrenalină, medicamente (aspirină, pilocarpină), toxice anticolinergice (substanţe organofosforate), crize de hipoglicemie, mediu ambiant cu temperatură crescută. *Hiperhidroza localizată* este reprezentată la copilul mic prin transpiraţii abundente, în special la nivelul extremităţii cefalice, semn considerat clasic ca fiind datorit rahitismului, afirmaţie care pare gratuită. Hipercarbia şi hipoxia copilului cu insuficienţă acută respiratorie se întovărăşeşte de asemenea de transpiraţii ale capului. Semnul este relativ frecvent întîlnit în pediatrie, fără să existe o explicaţie plauzibilă. Există *hiperhidroză palmo-plantară* la copii cu ec-

Scanned with OKEN Scanner

zemă atopică, hipercheratoză palmo-plantară, cei cu acrosindroame vasculare (acrocianoză). *Hiperhidroza parotidea masticatoria* este descrisă după traumatisme mastoidiene sau mastoidectomie unilaterală. *Sindromul Frey* constă din hipersudorație asociată cu vasodilatație, piloerecție în teritoriul nervului auriculotemporal, simptome apărute în timpul masticației. Rareori întîlnită la copil este hiperhidroza părții hemiplegice. 2. *Hipo și anhidroza* se datoresc, în special, unor sindroame condiționate genetic. Din acest grup citām *displazia anhidrotică ectodermală* care se caracterizează prin triada hiposudorație, alopecie și hipodonție. Pielea este subțire și hipoplastică, hipopigmentată, cu păr subțire, uscat și hipocrom. Există hipoplazia glandelor sebacee și sudoripare. Sugarii pot prezenta sindrom febril prelungit de cauză neinfecțioasă. Hipodonția sau anodonția este caracteristică. Copilul prezintă incisivi centrali superiori cu aspect de „cui". Boala este condiționată genetic și se transmite X-lincat, manifestîndu-se exclusiv la băieți. Hipoanhidroza mai poate fi întîlnită în polinevrită Guillain-Barré în teritoriile nervoase afectate, în unele paraplegii în care sînt interesate de leziune și coarnele intermedio-laterale, după medicamente ganglioplegice.

B. **Tulburări ale eliminării sudorii.** Secreția glandelor sudoripare este normală, dar eliminarea sudorii este deficitară din cauza obstruării canalului glandular. Obstruarea canalului glandelor ecrine este cunoscută sub numele de miliaria. Se descrie *miliaria cristalina*, caracterizată prin vezicule de mărimea unei gămălii de ac, pline cu conținut clar, fără fenomene inflamatorii supraadăugate. Ductul sudoripar este obstruat de către celule cornoase, care constituie un obstacol în cazul în care secreția sudorală este suprasolicitată (boli acute febrile, expunere la temperatură ridicată). *Miliaria rubra* se caracterizează prin papule discret eritematoase; se datoresc ruperii peretelui ductului sudoripar, ceea ce conduce la formarea unor vezicule intradermice înconjurate de o zonă eritematoasă; sudoarea determină o reacție inflamatorie pericanaliculară. Miliaria se descrie la orice vîrstă, inclusiv la nou-născut.

2.3.12. Modificări ale pilozității

A. **Alopecie** este căderea generală sau parțială a părului. Distrugerea sau lipsa de formare a foliculului pilos produce alopecie permanentă. La sugarul mic se întîlnește *alopecie fiziologică* determinată de schimbarea sincronă a părului telogen. Alopecia occipitală a sugarului, care stă culcat pe spate sau își leagănă capul multă vreme, asociază elementul traumatic celui fiziologic (părul telogen este slab atașat foliculului pilos). Dintre bolile congenitale se amintește absența completă sau parțială a foliculilor piloși (se poate asocia cu alte anomalii ectodermale). *Alopecia triunghiulară congenitală a*

Scanned with OKEN Scanner

tîmplei este circumscrisă și devine evidentă după vîrsta de 3 săptămîni (după căderea părului fetal). Este probabil o genodermatoză. *Unele sindroame condiționate genetic* asociază alopecie în simptomatologia lor, cum sînt: sindromul Cockayne, *diskeratosis congenita*, sindromul Hallerman-Streiff, displazia hipohidrotică congenitală, *incontinentia pigmenti*, sindromul Menkes și progeria. Bolile prin anomalii de structură ale firului de păr asociază alopecie. În cadrul alopeciilor dobîndite citățm *tricotilomania* (alopecia manuală Brocq) întîlnită la sugar și copilul mic, care reprezintă un tic care antrenează ruperea firelor de păr sau *alopecia de tracțiune* întîlnită la fetițele care se piaptănă cu „coadă de cal". Tot din rîndul alopeciilor traumatice se poate cita alopecia după radioterapie sau după arsuri. Este binecunoscută alopecia după medicamente (ciclofosfamidă, aur și altele) sau cea care se asociază bolilor de colagen (lupus eritematos sistemic, dermatomiozită). Atrofia foliculului pilos antrenînd *alopecia areata* a fost descrisă după boli febrile grave (febră tifoidă). Cea mai importantă alopecie întîlnită la adolescență este *pelada* (area Celsi) care dă zone parcelare de alopecie situate în 50% din cazuri occipital și în 25% din cazuri frontoparietal. Părul cade complet, iar pielea glabră are o pigmentare diminuată și hiperplazia glandelor sebacee. În etiologia bolii au fost invocați factori emoționali, șocuri nervoase, dar și un element eredo-familial predispozant. S-a adus în discuție și existența unor spine peladogene. Alopecia dependentă de hormoni androgeni reprezintă o predispoziție ereditară la pierderea firului de păr și este întîlnită la unii băieți la pubertate.

B. **Hipertricoză,** termenul denumește dezvoltarea anormală a părului în regiuni cu piele glabră. Hipertricoza poate fi generalizată sau localizată, congenitală sau dobîndită. *Hipertricoza generalizată* la nou-născut poate fi întîlnită temporar, ca o trăsătură familială moștenită; *hipertrichosis lanuginosa universalia* („omul maimuță") este o boală foarte rară, atribuită persistenței patologice sau dezvoltării excesive a lanugo-ului fetal, sub formă de păr lung care acoperă tot corpul, cu excepția palmelor, plantelor, labiilor mici și a glandului. Boala se transmite autosomal dominant. În grupul bolilor cu hipertricoză mai poate fi citat sindromul Cornelia de Lange, disostoza cranio-facială cu anomalii dentare, oculare sau cardiace, fibromatoza gingivală și mucopolizaharidoza (boala Hurler); se mai poate datora unor cure prelungite de corticoizi, hidantoină, fenitoină, steroizi anabolizanți. *Hipertricoza localizată* poate fi constituțională la copilul mare; situată în regiunea coccigiană poate semnala anomalii disrafice. Se mai întîlnește în sindrom Cushing, arrenoblastom, boală polichistică ovariană (sindromul Stein-Leventhal), porfirie eritropoietică, leproșanism, boli degenerative ale sistemului nervos, lipodistrofie, nevi piloși.

Scanned with OKEN Scanner

2.3.13. Modificări ale unghiilor

A. **Modificări constituționale ale unghiilor.** Aspectul anormal al unghiilor se poate datora unor boli condiționate genetic sau este dobîndit. Semiologia unghială este denumită cu termeni specifici. *Pahionichia* este termenul utilizat pentru îngroșarea unghiei, iar *onicogrifoza* denumește unghia îngroșată, cu o creastă longitudinală în zona mijlocie și modificarea culorii spre galben-maroniu. Modificarea este expresia clinică a hipercheratozei patului unghial. *Distrofiile unghiale* sînt și ele diferite. *Koilonichie* denumește o alterare de formă, cu marginile laterale groase și indurate, în timp ce partea centrală este concavă și deprimată (poate fi o trăsătură familială). *Onicolizis* (sau onicoschizis) este termenul utilizat pentru desprinderea unghiei de pe patul unghial. *Onicorrhexis* denumește excesul de striații longitudinale, iar *leuconichie* înseamnă puncte albe la nivelul unghiei datorită pătrunderii aerului între lamele cornoase. Majoritatea bolilor cu modificări la nivelul unghiilor sînt de natură genetică. Astfel, *displazia hidrotică ectodermală* asociază unghii distrofice (îngroșate, decolorate) cu păr friabil, hipercheratoza palmelor și plantelor. *Sindromul unghie-rotulă* asociază unghii mici, cu rotulă rudimentară. *Pahionichia congenitală* debutează între vîrsta de 1—5 ani și asociază chiste sebacee multiple. *Diskeratosis congenita* asociază atrofia și pigmentarea pielii și unghiilor. *Sindromul unghiilor galbene* asociază limfedem congenital.

B. **Modificări dobîndite ale unghiilor.** *Perionixul microbian* este produs, în special, de stafilococ. Se produce o inflamație a repliului periunghial. Leziunile unghiale constau din depresiuni transversale mai rar striuri longitudinale. *Onicomicozele* (leziuni unghiale provocate de paraziți micotici) sînt generate, în special, de paraziți din genul *Trichophyton*. Leziunea începe la marginea liberă a unghiei printr-o hipercheratoză a acesteia, apoi extremitatea distală se îngroașă printr-un depozit cenușiu, friabil, care se elimină, lăsînd o cavitate sub unghie. *Candida albicans* afectează unghiile secundar, punctul de plecare fiind un perionixis inflamator. *Anemia feriprivă* poate realiza koilonichie. *Unghiile hippocratice* se caracterizează prin modificări de formă ale unghiilor, care devin convexe, luînd forma de sticlă de ceasornic. Semn obiectiv prin excelență, nu produce nici o suferință bolnavului. Modificările se datoresc îngroșării țesutului fibroelastic al patului subunghial situat între unghie și falangă. Datorită creșterii fluxului sanguin local (din stări hipoxice asociate bolilor pulmonare și cardiovasculare) prin vasodilatație sau deschiderea unor anastomoze arterio-venoase, prin „hrănirea forțată" realizată de creșterea aportului de sînge, se produce creșterea țesutului conjunctiv al falangelor terminale. *Modificări de culoare (dobîndite) ale unghiilor* sînt următoarele: culoare roșie (porfirie), culoare brună (tetraciclină în timpul

Scanned with OKEN Scanner

sarcinii, infecție fungică, insuficiență renală cronică, adriamicină, arsenic, bleomicină, cloroqină, ciclofosfamidă, doxorubicin, fenolftaleină, argint), culoare neagră (infecție cu Pseudomonas), culoare albastră (mepacrin). *Unghii friabile* sînt citate în infecțiile fungice, artrită reumatoidă, hipoparatiroidism. Leziunile unghiilor descrise în psoriazis preced, în 76% din cazuri, manifestările cutanate specifice bolii.

2.4. Aparat osteo-articular

2.4.1. Articulație mărită de volum

Mărirea de volum a articulației cu modificarea reliefului articular și ștergerea totală sau parțială a reperelor anatomice se întovărășește, de obicei, de durere și impotență funcțională (șchiopătare pentru articulațiile membrului inferior). Există asociate, uneori, semne de inflamație acută (febră, roșeață, căldură locală). De obicei este greu de distins sediul localizării durerii într-un membru la copil (os, mușchi, articulație), iar diagnosticul corect este extrem de dificil, chiar imposibil. Durerea în membre a fost tratată în capitolul 2.1.2.4. În cele ce urmează vom revedea etiologiile posibile ale tumefacțiilor articulare. Se vor prezenta separat afectările poliarticulare de cele monoarticulare.

A. **Tumefacții poliarticulare.** 1. *Reumatismul articular acut* (RAA) este una dintre cele mai obișnuite cauze de tumefacție poliarticulară. Boala a devenit evident mai rară decît în deceniile anterioare și pentru susținerea diagnosticului trebuie să existe dovada biologică a infecției streptococice în antecedente (titrul ASLO crescut) asociată cu prezența reactanților de fază acută pozitivi. Tumefacția articulară asimetrică afectează, de obicei, mai mult de 2 articulații mari, este migratorie, nu lasă sechele articulare și se vindecă cu sau fără tratament. Conform criteriilor Jones, artrita este considerată semn major de diagnostic în RAA. Afectarea articulației șoldului este neobișnuită în această boală, iar coexistența carditei (în 40% de cazuri) conferă gravitatea bolii. Într-un număr mic de cazuri boala evoluează fără manifestări articulare (reumatism fără artrită). Diagnosticul va fi pus cu prudență înaintea vîrstei de 5 ani, cînd boala este considerată foarte rară. 2. *Artrita reumatoidă juvenilă* realizează o artropatie subacută sau cronică (sinovită cronică) care debutează cu frecvență maximă între vîrsta de 2 și 4 ani și 12 și 14 ani. Tumefacția articulară este persistentă și răspunde greu la medicația antiinflamatorie. Semnele acute de inflamație articulară pot lipsi. Pentru a se putea încadra în definiția bolii durata tumefacției articulare trebuie să depășească 3 luni. În *forma cu debut sistemic*, afectarea articulară se poate

Scanned with OKEN Scanner

manifesta în următoarele 6 luni, iar primele manifestări clinice constau din febră cu aspect pseudosepticemic, erupție maculo-papuloasă morbiliformă sau rubeoliformă, hepato-spleno-adenomegalie, pericardită. *Forma pauciarticulară* se manifestă prin artrită asimetrică a articulațiilor mari și asocierea iridociclitei cronice (cu sechele oculare posibile) alături de prezența anticorpilor antinucleari. Nu există un corespondent clinic al acestei forme la adult. *Forma poliarticulară* este cea mai asemănătoare cu forma clinică a adultului și asociază, alături de afectări articulare simetrice, persistente, cu „prinderea" caracteristică a articulațiilor mici (interfalangiene), afectarea articulațiilor cervicale („pozitivarea" semnelor meningeale) sau temporo mandibulare (trismus). Formele seropozitive evoluează trenant, cu multiple recăderi și sechele articulare, iar formele seronegative constituie, pentru băieții purtători ai antigenului HLA B_{27}, forma de debut a spondilitei anchilopoietice. 3. *Lupusul eritematos sistemic* debutează prin poliartralgii sau poliartrită (cu afectarea predominentă a articulațiilor mici); asociază semne de afectare sistemică, dintre care afectarea renală este cvasiconstantă la copil. Orice „artrită" asociată cu „nefrită" este suspectă de lupus eritematos sistemic. 4. *Purpura reumatoidă Schönlein-Henoch* poate prezenta poliartită simetrică, dar asocierea unei erupții purpurice simetrice cu dispoziție metamerică cu dureri abdominale și afectare renală de tip nefritic ușurează diagnosticul. Artrita poate fi întîlnită și în dermatomiozită, poliarterită și boala Kawasaki (sindromul muco-cutan-ganglionar). 5. *Artrita psoriazică* (entitate bine definită în clinica adultului) se întîlnește predominent la fete în jurul vîrstei de 8—9 ani. Anamneza pozitivă de psoriazis în familie este prezentă în 50% din cazuri și constituie adesea cheia diagnosticului. Uneori, se notează afectare monoarticulară, deși în 87% din cazuri există în final afectare poliarticulară asimetrică (articulații mari); 50% din cazuri prezintă modificări radiologice ale articulației sacroiliace, iar 25% au HLA B_{27} prezent. Chiar în absența psoriazisului, anamneza familială pozitivă și artrită asimetrică cu *pattern*-ul evolutiv al artritei reumatoide, forma pauciarticulară, permite diagnosticul probabil de artrită psoriazică. 6. *Boli infecțioase acute*, cum sînt hepatita acută virală cu AgHBs pozitiv (în perioada preicterică), rubeola (sau vaccinarea antirubeolică), varicela, infecția cu *Mycoplasma pneumoniae*, se pot întovărăși de poliartrită fugace, nesistematizată, cu evoluția benignă. 7. *Boli digestive cronice*, cum sînt colita ulceroasă sau ileita regională (boala Crohn), se asociază cu poliartrită, care durează în medie 4 săptămîni și, de regulă, urmează manifestările digestive (dar poate să le și preceadă). Poliartrita, care durează 1—4 luni și a debutat la 3 săptămîni după o boală gastrointestinală, se poate datora infecției cu *Yersinia enterocolitica*. S-au descris puseuri de poliartrită cu evoluție cronică în fibroza chistică; debutul este anterior vîrstei de 4 ani și nu există

Scanned with OKEN Scanner

complicații oculare. 8. *Artrita cu piogeni* se datorește unei osteite (cînd cartilagiul de creștere este intraarticular). Diagnosticul devine dificil dacă, pe cale hematogenă, sînt afectate mai multe articulații. Hemocultura pozitivă și modificările radiologice tardive ușurează diagnosticul. 9. *Cauze rare:* boala periodică (febră mediteraneeană), sarcoidoză, boala Behçet, boli metabolice (boala Fabry, boala Faber). 10. *Sindromul Caffey-Silverman* („sindromul de copil bătut"). Această formă clinică este descrisă la copilul în vîrstă de 1—5 ani care a fost molestat de către familie. Copilul prezintă echimoze posttraumatice și segmente de membre mobile, cu semne de inflamație acută. Examenul radiologic evidențiază multiple fracturi sau decolări epifizare, în diferite stadii de evoluție, urmate de osificare în poziții vicioase, cu calusuri vicioase, în special diafizare.

B. **Tumefacție monoarticulară.** 1. *Monoartrita septică.* Orice monoartrită la nou-născut și sugar va fi considerată *a priori* ca artrită septică. Este greu de diferențiat durerea articulară de durerea osoasă. Copilul nu-și poate mobiliza membrul afectat care atîrnă inert, cu aspect de pseudoparalizie. Artrita septică scapulohumerală se va diferenția de paralizia de plex brahial. Artrita septică fiind secundară diseminării hematogene a germenilor piogeni (stafilococ, streptococ, Haemophylus, meningococ sau bacil coli) va fi diagnosticată etiologic prin hemocultură. Se întîlnește constant leucocitoză, creșterea VSH și prezența proteinei C reactive. 2. *Hemartroza hemofilică* este cea mai frecventă manifestare clinică a hemofiliei, de obicei monoarticulară. Sinoviala este foarte săracă în tromboplastină tisulară și hemostaza articulară depinde numai de tromboplastina din sînge, deficitară la acești bolnavi. Hemartroza apare după traumatisme minore, uneori nerecunoscute de bolnav. Contactul prelungit și repetat al sîngelui cu suprafețele articulare produce modificări ale sinovialei, apoi ale cartilagiilor articulare și extremităților osoase. Apar leziuni vilozitare proliferative de tip angiomatos. Aceste transformări morfologice fragilizează sinoviala care sîngerează mai ușor. Orice nouă sîngerare agravează leziunile anterioare. Se creează un cerc vicios local care conduce la consum ridicat de factor VIII, oricum deficitar. Modificările articulare apar datorită prezenței hemosiderinei. Repetate revărsări intraarticulare de sînge conduc la o artropatie autoîntreținută avînd, de obicei, aceeași localizare pentru același bolnav. 3. *Osteomielita* se întovărășește de edem al articulației de vecinătate *(sympatetic effusion).* Cînd cartilagiul de creștere este situat intraarticular, boala se complică cu artrită septică. 4. *Traumatismul articular tip entorsă* este cea mai frecventă cauză de afectare monoarticulară și acesta va fi primul investigat anamnestic. 5. *Tumorile osoase* situate în apropierea articulațiilor se manifestă prin dureri predominent nocturne și eventual tumefacție articulară sau juxta articulară, fără semne de inflamație acută. Diagnosticul se precizează prin exa-

Scanned with OKEN Scanner

men radiologic. 6. *Tumorile sinoviale benigne* (condromatoza sinovială și sinovita vilo-nodulară) se manifestă prin tumefacție monoarticulară (în special la genunchi). 7. *Forma monoarticulară* a reumatismului articular acut sau a artritei reumatoide juvenile poate pune, la debut, importante probleme de diagnostic diferențial. a) *Afectarea articulației șoldului* (articulația coxo-femurală). Modificarea reliefului articular nu poate fi observată clinic, fiind vorba de o articulație profundă. Se constată însă modificarea amplitudinii mișcărilor, primele fiind alterate hiperextensia și rotația internă. *Artrita acută coxofemurală* este de obicei, septică și este mai frecventă la copilul mic. În mod caracteristic coapsa este plasată în flexie și rotație externă. *Artrita cronică* (coxita tuberculoasă, coxalgia), rară azi, debutează insidios prin limitarea mișcărilor articulare, primele fiind implicate hiperextensia, abducția și rotația internă, iar coapsa are o atitudine vicioasă, (ușoară flexie, abducție și rotație externă). *Sinovita tranzitorie a șoldului* debutează între 18 luni și 7 ani și este mai frecventă la băieți. În anamneză există un traumatism minor sau expunere la frig. Clinic se manifestă prin șchiopătare, durere la nivelul șoldului, dar și la nivelul genunchiului. Radiografia este necesară pentru a o putea diferența de osteocondrită — boala Perthes — tratată în subcapitolul 2.1.2.4. b) *Afectarea articulației genunchiului.* Hidrartroza genunchiului se caracterizează printr-un genunchi mărit de volum și globulos, cu fundurile de sac sinoviale tumefiate și ștergerea șanțurilor existente de o parte și alta a rotulei. Dacă epanșamentul este important, la palpare se evidențiază șoc rotulian. *Entorsa genunchiului* este o manifestare frecventă de natură traumatică care rezultă din abducția maximă a genunchiului în extensie. Alături de durere se poate instala hemartroză dacă sinoviala se dezlipește de pe suprafața articulară. Se poate complica cu rupturi de ligament sau menisc. *Artrita acută* poate fi septică (uneori secundară unui corp străin intraarticular), sau este forma clinică monoarticulară a unei boli poliarticulare. *Osteoartrita cronică tuberculoasă* (tumora albă de genunchi) este foarte rar întîlnită astăzi. Debutează cu gonalgie de oboseală și hidrartroza discretă. Se realizează o îngroșare a sinovialei la nivelul fundului de sac subcvadricipital, genunchiul pare mare, destins, cu pielea întinsă brăzdată de vene dilatate, în contrast cu amiotrofia segmentelor. *Hidrartroza intermitentă a genunchiului* poate fi reacțională, după ruptură de menisc. Se poate întîlni la fete la pubertate, manifestată ca pusee de hidrartroză puțin dureroase, cu creștere ușoară a temperaturii locale, care dispare complet în 3—5 zile. Recidivează după un interval liber de 13—20 zile, ritmat uneori de menstruație. c) *Afectarea gleznei* (articulația tibio-tarsiană) este cea mai frecventă afectare articulară posttraumatică care se poate însoți de rupturi de ligamente laterale. În acest caz, în afara unei dureri extrem

Scanned with OKEN Scanner

de vii, apare tumefacție articulară considerabilă și mersul devine imposibil. Alte afectări ale acestei articulații se încadrează în cele expuse anterior.

2.4.2. Membre inferioare de lungime inegală

Această situație clinică este realizată de creșterea excesivă în lungime, respectiv scurtarea unui membru inferior, soldată cu tulburări de statică și dinamică. O primă consecință clinică este șchiopătarea. Măsurarea inegalității se face clinic, în poziția în picioare, stabilindu-se lungimea distanței dintre călcîi și spina iliacă antero-superioară, respectiv postero-superioară. În poziția culcat posibilitatea erorilor este mai mare. Se vor exclude situațiile cu inegalitate funcțională datorate unei atitudini vicioase a coapsei, genunchiului sau piciorului. Se poate datora și unei mișcări de basculă a bazinului prin retracția adductorilor coapsei, dînd impresia unui membru prea lung. Se cercetează în decubit ventral verificînd dacă mișcarea șoldului (în special adductia) nu antrenează mișcarea de basculă a bazinului. Obiectivarea acestei anomalii se mai poate face și prin examen radiologic. Dintre variantele etiologice ale șchiopătării de această cauză se pot cita: 1. *Malformații congenitale osoase:* femur scurt congenital sau absența parțială a femurului, scurtarea congenitală sau absența tibiei sau fibulei, condrodistrofii genotipice, boala Ollier, displazia fibroasă a osului, boala exostozantă. 2. *Malformații congenitale ale părților moi.* Fistula arterio-venoasă din malformația Klippel-Trenaunay realizează o „hiperhrănire" a osului și a părților moi care se soldează cu creșterea excesivă a acestora. Se mai citează neurofibromatoza Recklinghausen, hemangiomatoza. 3. *Cauze dobîndite. Cauze infecțioase.* Orice inflamație acută la nivelul cartilagiilor de creștere (osteomielită, osteoartrită) are drept consecință osificarea precoce a acestui cartilagiu cu scurtarea membrului (superior sau inferior). Același efect îl are *afectarea traumatică* a regiunii. *Tumorile osoase* determină creșterea asimetrică a osului, iar afectarea cartilagiului de creștere după iradierea unei tumori osoase se soldează cu aceleași consecințe. Creșterea excesivă în lungime a unui membru a fost notată ca secundară dezvoltării circulației colaterale după ligatura venei safene denudată pentru cateterizare în triunghiul Scarpa. Anomaliile globale ale creșterii condiționate genetic, dar evidente postnatal, cum sînt hemihipertrofia sau hemiatrofia asociază aceleași modificări. Paralizia unui membru, de tip central sau periferic, se complică de asemenea cu o creștere inegală în lungime (paralizie cerebrală, poliomielită). Există și cazuri idiopatice. Părinții se interesează totdeauna de inegalitatea finală și talia finală a copilului. Pentru formele condiționate congenital se păstrează deficitul constant în timpul perioadei de creștere. Pentru formele dobîndite prognosticul

Scanned with OKEN Scanner

este următorul : 70% din creşterea în lungime a membrului se datoreşte cartilagiului de creştere distal şi 55% celui proximal. Dacă se cunoaşte vîrsta osoasă a copilului în momentul examinării se poate prevedea pe diagramă lungimea finală a membrului afectat. Diferenţa de lungime, sub 5 cm, nu necesită corecţie chirurgicală.

2.5. Aparat respirator

2.5.1. Tuse

Tusea este cel mai frecvent şi patognomonic simptom respirator şi reprezintă un act reflex, cu semnificaţie de reflex de apărare, care se declanşează prin iritaţia mecanică sau chimică a unor zone reflexogene, situate la diferite nivele ale arborelui traheobronşic. Tusea poate fi declanşată şi voluntar, de asemenea poate însoţi unele boli extrarespiratorii. Tusea, ca act reflex, are ca rezultat expulzia, sub presiune, a aerului şi a eventualilor corpi străini situaţi în regiunea subglotică. Într-o primă fază (faza inspiratorie) se produce o inspiraţie adîncă, urmată de închiderea glotei. În etapa următoare (faza compresivă) bolnavul face un efort expirator cu glota închisă ; la un moment dat presiunea intratoracică devine pozitivă şi aerul este expirat cu forţă prin glota care se deschide brusc, fiind întovărăşit de un sunet caracteristic tusei. Se descriu diferite tipuri de tuse, în funcţie de timbru, durată, frecvenţă, cauza şi vîrsta apariţiei. Este de subliniat că tusea este un simptom rar întîlnit la nou-născut şi boli respiratorii severe ale acestei vîrste, cum sînt detresa respiratorie idiopatică sau atelectazia pulmonară, nu se însoţesc de tuse. În tabelul 6 sînt prezentate cîteva eventualităţi etiologice care condiţionează tusea la nou-născut, cum sînt malformaţii laringotraheale sau bronhopulmonare, cale falsă (tulburări de deglutiţie), fistulă esotraheală sau cardiopatii congenitale.

A. **Tusea acută** este un simptom de extremă banalitate în pediatrie, în special datorită frecvenţei ei. Zonele reflexogene tusigene sînt iritate de secreţii respiratorii excesive apărute în cadrul unor boli acute respiratorii de etiologie virală, bacteriană sau parazitară.

1. *Boli acute respiratorii bacteriene sau virale.* Orice infecţie acută respiratorie, de etiologie amintită, se poate însoţi de tuse : rinoadenoidita acută, adenoidita acută, sinuzita acută, antrita, laringita, bronşita, bronşiolita, bronhopneumonia, pneumonia cu pneumococ sau *Mycoplasma pneumoniae* (asociază anticorpi la rece), pleureziile (parapneumonice, stafilococice sau tuberculoase). *Rujeola*, în perioada catarală, asociază tuse frecventă, obositoare. Dacă se complică cu crup, tusea devine bitonală şi se asociază componenta laringiană. *Tusea convulsivă* este descrisă în mod clasic pentru tusea ei caracteris-

Scanned with OKEN Scanner

Tabelul 6

Diagnosticul diferențial al tusei la nou-născut
(după Mozziconacci, J. N. Saudubray, 1982)

Caracterul tusei	Radiografie pulmonară	Examene paraclinice suplimentare	Diagnostic
Tuse izolată, fără cauză declanșantă	Normală	Examen ORL Laringotraheoscopie	Malformație laringotraheală
Declanșată de masă, apoi permanentă	Anormală	Laringotraheoscopie, apoi scintigrafie pulmonară, bronhografie	Malformația bronhopulmonară
Recidivă sau exacerbare la masă		Opacitate lobară sau segmentară	Cale falsă
Independentă de alimentație		Tranzit baritat esofagian, esofagoscopie	Fistulă esotraheală
Uneori cianoză și semne cardiace		EKG Bilanț cardiac	Cardiopatie congenitală

tică coqueluşoidă, cu predominenţă nocturnă, însoţită de repriză. În formele necomplicate de boală examenul clinic şi radiologic pulmonar sînt în mod notoriu negative ; leucocitoza cu limfocitoză este caracteristică bolii. Nu numai infecţia cu *Bordetella pertussis*, ci şi agenţi *parapertussis* sau *pertussis-like* (adenovirusuri) pot realiza un aspect clinic asemănător. 2. *Boli parazitare*. Ascaridul, în ciclul său perienteric (pulmonar), poate realiza sindrom Löffler cu opacităţi pulmonare vătoase, expir prelungit, leucocitoză cu eosinofilie. *Larva migrans visceralis*, întîlnită aproape exclusiv la preşcolarii cu pica, poate asocia tuse, reacţie interstiţială pulmonară vizibilă radiologic, hepatomegalie, leucocitoză (30 000—35 000/mm) cu eosinofilie (25—35 %), hipergamaglobulinemie. *Pneumonia cu Pneumocystis Carinii*, întîlnită la sugarul foarte mic, plurihandicapat, cu hospitalism infecţios, asociază polipnee progresivă, cianoză, oxigenodependenţă şi tuse moniliformă, în contrast cu examenul auscultator pulmonar care este adesea negativ. 3. *Complicaţii mecanice* ale bolilor pulmonare (pneumotorax, pneumomediastin, pleurezie cu deplasare mediastinală) se pot asocia cu tuse obositoare, seacă, iritativă. 4. *Edemul pulmonar acut*, survenit în orice decompensare ventriculară stîngă, dintre care glomerulonefrita acută poststreptococică, furnizează cele mai frecvente cazuri în pediatrie, se însoţeşte de tuse, anxietate şi inundarea căilor aeriene cu secreţii aerate, spumoase. Intoxicaţia cu substanţe organofosforate (inhibitori ai colinesterazei) determină hipersecreţie bronşică care imită edemul pulmonar acut şi care răspunde favorabil la atropină şi oxime. 5. *Inhalare acută a unui corp străin*. Inhalarea de talc la sugar poate fi urmată de un acces de tuse, ca şi inhalarea ori-

Scanned with OKEN Scanner

cărui corp străin (alimentar, vegetal sau metalic). Există cazuri în care sindromul de penetraţie nu este descris ca atare de către familie care nu acordă suficientă importanţă unui acces de tuse apărut „din senin". 6. *Boli alergice.* Rinita alergică, sinuzita alergică şi mai ales bronşita spasmodică sau astmul se însoţesc de tuse spastică care precede instalarea crizei. Prin repetabilitatea accesélor, acest tip de tuse poate fi încadrat la tusea recurentă.

B. **Tuse cronică, recurentă, persistentă.** Acest sindrom nu este înscris în cărţile clasice de pediatrie, dar medicul pediatru este adesea confruntat în practică cu această manifestare. Se va evita diagnosticul de bronşită cronică, care nu este acceptat în clinica infantilă. Tusea persistentă produce oboseală, întrerupe somnul copilului, interferează mesele, favorizează vărsături şi aspiraţie.

1. *Boli ale căilor aeriene superioare.* Tusea persistentă este cel mai banal semn de însoţire al *rinoadenoiditei subacute* (alături de obstrucţie nazală, voce nazonată, secreţii pe peretele posterior al faringelui şi dormit cu gura deschisă). Fosele nazale fiind scurtcircuitate, aerul rece pătrunde direct din gură în căile respiratorii stimulînd zonele reflexogene pentru tuse. Acelaşi efect îl au şi secreţiile purulente care se scurg continuu din cavum, care cantonează această infecţie cronică. Infecţia antrală se comportă identic. *Tumorile sau malformaţiile obstructive* ale foselor nazale, faringelui sau laringelui întreţin o tuse iritativă, neînsoţită de febră sau modificări pulmonare radiologice. Dacă la tuse uscată, iritativă, apiretică, de lungă durată, este supraadăugat stridor, trebuie excluse *traheomalacia, retracţia traheală congenitală sau compresiunea traheii prin inel vascular. Refluxul gastroesofagian* este o importantă cauză de tuse persistentă, adesea ignorată de pediatru. Bolnavul este sau a fost un sugar cu vărsături cronice care, la trecerea din poziţie verticală în cea orizontală, realizează repetate aspiraţii de conţinut gastric în căile respiratorii (chiar atunci cînd nu varsă). Tusea se declanşează în mod notoriu noaptea şi în poziţie de decubit. *Tulburările de deglutiţie,* care însoţesc paraliziile cerebrale, favorizează aspiraţie repetată de conţinut alimentar şi tuse trenantă. Un corp străin intraauricular, prin iritaţia ramurii auriculare a nervului vag, poate declanşa reflex de tuse. 2. *Boli ale căilor aeriene inferioare.* Obstrucţia bronşică extrinsecă sau intrinsecă este cauză de tuse persistentă la copil. *Fibroza chistică,* prin secreţii bronşice foarte vîscoase, constituie cauză de obstrucţie bronşică parţială. Determinarea clorurilor în sudoare, sugerată de asocierea eventuală a unui sindrom de malabsorbţie, permite diagnosticul etiologic. *Bronşiectazia* asociată cu fibroza chistică sau care se dezvoltă în cadrul unui *sindrom Kartagener* (bronşiectazie congenitală evolutivă, agenezie de sinus frontal şi situs inversus) este cauză de tuse persistentă, însoţită, eventual, de expectoraţie. Eventualitatea unui *corp străin intrabronşic* va fi investigată, mai

Scanned with OKEN Scanner

ales că după inhalarea acestuia poate exista o perioadă de latență clinică, pînă la instalarea simptomatologiei sugestive (tuse persistentă, wheezing, pneumonii recurente la nivelul unui lob); cel mai frecvent inhalat este miezul de nucă și de alune (47% din totalul corpurilor străine). În cazurile suspecte doar bronhoscopia poate confirma diagnosticul și poate rezolva cazul. Tusea persistentă își are originea mult mai rar în boli imunodeficitare, deficitul de α_1 antitripsină, sindromul cililor imobili. *Compresiunea bronșică extrinsecă* prin tumori (limfoame) sau adenopatii (tuberculoză) este cauză de tuse persistență. Tuberculoza va fi cercetată anamnestic, radiologic (necaracteristic), prin căutarea bacilului Koch în suc gastric și scaun și IDR la PPD. Fistula gangliobronșică tuberculoasă a devenit rară în formele actuale de boală. *Bronhopneumopatia cronică obstructivă*, sechelă a unor boli virale grave, se manifestă cu sindrom de insuficiență respiratorie cronică din care tusea nu lipsește. 3. *Boli extrarespiratorii*. În afară bolilor citate tusea persistentă poate apare în boli ale aparatului cardiovascular, în special în boli congenitale de cord. În boli asociate cu hipotonie musculară (boala Werding-Hoffmann, poliomielită, miastenie) sau come de diferite etiologii, tusea este ineficientă. Tusea mai poate fi *psihogenă* și are semnificația unui tic (descrisă uneori în boala ticurilor Gilles de la Tourette); copilul tușește pentru a atrage atenția asupra lui (Gerbeaux).

2.5.2. Hemoptizie

Hemoptizia este un semn neobișnuit în pediatrie și, de obicei, nu se datorește tuberculozei și nici pneumoniei lobare. Hemoptizia reprezintă expectorarea unei cantități variabile de sînge provenit din regiunea subglotică a arborelui respirator (laringe, trahee, bronhii sau plămîni); se declanșează după tuse, conține sînge amestecat cu aer; trebuie diferențiată de hematemeză, sînge provenit din ulcerații gingivale sau linguale, sîngerări după amigdalectomie. *Hemoragia pulmonară a nou-născutului*, descrisă la prematurii care au suferit de hipoxie sau șoc neonatal sau nou-născuți cu hiperamoniemie, reprezintă un sindrom de gravitate extremă, care asociază hemoptizie și care evoluează, de obicei, spre exitus.

Cauze de hemoptizie recunoscute a fi mai frecvente la copil:

Bronșiectazia, indiferent de etiologie, este cea mai frecventă cauză de hemoptizie la copil. Hemoptizia se mai descrie în *corp străin pulmonar*, tuse convulsivă, *traumatism toracic* (închis sau deschis, mai ales după accident de circulație, asociat sau nu cu fracturi de coaste). Bronhoscopia intempestivă, toracenteza și puncția pulmonară pot constitui cauze traumatice iatrogene de hemoragie pulmonară. *Fibroza chistică*, abcesul pulmonar, pneumonia streptococică, *tumorile bronșice* (adenom, papilom, hemangiom), ca și bolile

Scanned with OKEN Scanner

hemoragice sînt cauze rare de hemoptizie la copil. *Hemosideroza pulmonară esențială* asociază spută cu striuri sanghinolente cu imagini radiologice evasicaracteristice (în orice caz sugestive pentru diagnostic), alături de anemie progresivă. *Bolile vasculare obstructive pulmonare*, cum sînt hipertensiunea pulmonară primitivă sau cea asociată cu boli congenitale de cord, cu șunt stînga-dreapta (sindrom Eisenmenger) se pot însoți de hemoptizie. Stenoza mitrală, în perioada de decompensare hemodinamică, se poate complica de asemenea cu acest semn. Dintre cauzele excepționale de hemoptizie se citează granulomatoza Wegener sau sindromul Goodpasture (asociază hemoptizie, infiltrate pulmonare, anemie și insuficiență renală acută). Tuberculoza pulmonară, în forma de complex primar pe care o îmbracă la copil, este o cauză foarte rară de hemoptizie; unele forme de tuberculoză cavitară la copilul mare ar putea intra în discuție în fața unui examen radiologic sugestiv, cu spută pozitivă pentru bacil Koch și IDR la PPD pozitiv. Pentru a completa enumerarea se pot adăuga cauze foarte rare cum sînt infarctul pulmonar, aspergilomul intracavitar, infestarea cu *Paragonimus ringeri*, pulmonul radioterapic, fistula arterio-venoasă pulmonară, boala Osler-Rendu.

2.5.3. Apnee

Sub numele de apnee se denumește o perioadă de oprire tranzitorie a respirațiilor ritmice, cu durată mai lungă de 20 secunde, care se poate întovărăși de bradicardie și cianoză generalizată, expresie a hipoxemiei care decurge din tulburarea respiratorie. Etiologia apneei este diferită în funcție de vîrstă.

A. Apneea inițială (asfixia la naștere) este descrisă la nou-născutul în sala de naștere și semnifică *nedeclanșarea primei respirații imediat după naștere*. Prima respirație este dovada că nou-născutul și-a început viața extrauterină; el trece de la respirația placentară la cea pulmonară. După pensarea cordonului ombilical se instalează hipoxemie și hipercapnee, modificări humorale care constituie stimuli chimici pentru centrul respirator. Se adaugă excitații exteroceptive, proprioceptive și interoceptive care produc excitarea căilor aferente și astfel centrul respirator este stimulat și pe această cale, trimițînd impulsuri către mușchii respiratori. Toracele nou-născutului, scăpat de „strînsoarea" exercitată de filiera pelvigenitală se destinde. Toți acești factori concură la pătrunderea aerului în plămîni, destinderea alveolelor și intrarea în acțiune a reflexului Hering-Brauer. Apneea inițială apare într-o serie de circumstanțe care scad excitabilitatea centrului respirator. 1. *Cauze central nervoase:* anestezice administrate mamei în cursul travaliului care au ajuns pe cale transplacentară la nou-născut (morfină, barbiturice, rezerpină, tranchilizante). *Anoxia prenatală* prelungită are efecte asemănătoare asupra

centrului respirator. *Hemoragia meningo-cerebrală* obstetricală, prin afectarea anatomică a centrului respirator, se poate manifesta prin apnee inițială. Imaturitatea funcțională a centrului respirator la prematuri sau malformațiile congenitale ale sistemului nervos se pot exprima clinic prin asfixie la naștere. 2. *Cauze pulmonare.* Obstrucția căilor respiratorii cu secreții mucoase, lichid amniotic sau meconiu, sau malformațiile pulmonare (inclusiv hipoplazia pulmonară asociată herniei diafragmatice) se pot solda cu asifixie la naștere. 3. *Cauze cardiovasculare.* Bolile congenitale de cord asociate cu rezistență vasculară crescută în circulația pulmonară sau capilarizare alveolară insuficientă pot fi responsabile de nedeclanșarea primei respirații. 4. *Cauze musculare.* Hipotonia extremă a copiilor cu boală Werdnig-Hoffmann cu debut intrauterin poate fi la originea apneii inițiale prelungite legate de ineficiența factorului parietal. Diferite grade de gravitate erau descrise în cărțile clasice sub forma apneei tranzitorii, asfixiei albastre sau asfixiei albe. Azi, aprecierea gravității și duratei apneei inițiale se face utilizînd doar valorile scorului Apgar.

B. **Nou-născut.** Apneea este caracteristică nou-născuților și mai ales prematurilor (25% din crize apar la copii născuți cu greutate sub 2 500 g și 84% la prematuri cu greutate sub 1 000 g). Apariția apneei este favorizată de: 1. *Boli pulmonare primitive,* inclusiv detresa respiratorie a nou-născutului, se asociază cu apnee, modalitate particulară de răspuns a copilului de această vîrstă la hipoxemie. Infecția pulmonară cu streptococ B și orice infecție la această vîrstă (inclusiv meningita sau septicemia) se poate asocia cu apnee. 2. *Depresiunea primară a centrului respirator* intră în discuție la marii prematuri și cei care întrunesc condițiile semnalate la apneea inițială. 3. *Obstrucția căilor aeriene,* inclusiv obstrucția nazală sau tulburările de deglutiție și refluxul gastroesofagian, se soldează cu crize de apnee apărute cu ocazia orelor de masă. 4. *Convulsiile* atipice din perioada neonatală (hipocalcemice, hipoglicemice) se pot exprima clinic sub formă de apnee. 5. *Reflexe anormale hiperactive.* Apnee după inflamația pulmonilor (respirație asistată mecanic) sau după stimularea faringelui posterior (cu sondă de gavaj). 6. *Reflexe aferente inhibitorii.* Scade excitabilitatea centrului respirator în mediu ambiant foarte cald. Temperatura mai scăzută a mediului are efect invers, prin creșterea numărului stimulilor aferenți către centrul respirator bulbar. 7. *Apneea din timpul somnului,* apărută în timpul somnului paradoxal, nu este specifică nou-născutului, dar este frecventă la această vîrstă, perioadele de somn paradoxal fiind proporțional mai lungi.

C. **Sugarul de vîrstă mică.** 1. *Apneea inaugurală* semnalează debutul clinic al unor afecțiuni bacteriene, cum sînt *bronhopneumonia* și *tusea convulsivă.* Această pauză respiratorie revelatorie nu va fi confundată cu apneea de la sfîrșitul unei crize de tuse chintoasă.

Scanned with OKEN Scanner

Infecția cu virus sincițial respirator se însoțește de crize de apnee în 20 % din cazuri, mai ales la foștii prematuri. 2. *Apneea întovărășește crizele de convulsii* de orice etiologie, mai ales din boli organice ale sistemului nervos (meningită, hematom subdural, hipertensiune intracraniană). Apneea secundară aspirației de alimente din *refluxul gastroesofagian* poate fi cauză de moarte subită. 3. *Apnee în timpul somnului* se întîlnește și la această vîrstă. 4. *Apnee în cardiopatii cianogene* cu *scăderea fluxului sangvin pulmonar* se caracterizează prin crize de pierdere a cunoștinței, apnee, cianoză, uneori convulsii. Această manifestare este cunoscută sub numele de *criză anoxică*. Tetrada Fallot realizează cel mai frecvent aceste crize care apar cu deosebire dimineața, după masă. 5. *Meningita purulentă și septicemia* sînt cauze posibile de apnee și la această vîrstă. 6. *Moartea subită la sugar* survine în cursul unei apnei prelungite, apărută eventual în timpul somnului. Sindromul este întîlnit mai frecvent la băieți, foști prematuri, primul născut, din mame tinere, primipare, fumătoare și are loc, de obicei, la sfîrșitul săptămînii. Frecvența maximă este întîlnită între vîrsta de 2 și 6 luni. Sînt incriminate tulburarea mecanismelor care controlează respirația, prin anomalii ale substanței reticulate laterale și subdezvoltarea glomusului carotidian. Se încadrează în diagnosticul de moarte subită decesul neașteptat sau neprevăzut al unui sugar, fie din cauza aparenței sănătăți a acestuia, fie pentru că boala de care suferea era prea ușoară pentru a avea un astfel de sfîrșit. Se mai face precizarea că examenul necroptic nu decelează o cauză medicală majoră care să explice decesul. 7. *„Sindromul de copil aproape pierdut" (near miss syndroame)* încadrează acele cazuri de apnei prelungite ce se puteau solda cu moartea subită a sugarului, dar care au răspuns favorabil la eforturile de resuscitare ale părinților sau ale personalului sanitar. De obicei se încadrează aici sugarii cu vărsături cronice prin reflux gastroesofagian, care fac aspirație de alimente și apnee secundară. Dacă sînt bine supravegheate aceste cazuri sînt recuperabile. Episoade apneice de durată mai lungă se pot observa și în cursul rinofaringitelor.

D. **Sugar de vîrstă mare și copil.** 1. *Apneea în timpul somnului* este descrisă la copiii obezi cu *sindrom Pickwick*. Apnei repetate în timpul nopții, urmate de treziri repetate, constituie cauza somnolenței acestor bolnavi în cursul zilei. Apnee în timpul somnului este semnalată și în cazurile de obstrucție importantă a căilor aeriene superioare prin amigdale sau vegetații adenoide hipertrofiate, glosoptoză în cadrul sindromului Pierre-Robin. 2. *Apneea accidentală sau traumatică* apare în înec, electrocutare (tetania mușchilor respiratori), înțepătură de șerpi veninoși, contuzie cerebrală posttraumatică, inhalare de corp străin, intoxicație cu oxid de carbon, intoxicație cu substanțe deprimante ale centrului respirator. 3. *Spasmul*

hohotului de plîns. 4. *Apnee după hiperventilație voluntară* la sportivi; durata apneei se poate prelungi prin antrenament (înotători, scufundători).

2.5.4. Dispnee

Termenul de dispnee definește obiectiv o respirație dificilă, laborioasă, efectuată cu efort. Se asociază creșterea frecvenței respiratorii (peste 40 respirații/minut la nou-născut) și a amplitudinii respiratorii. Se asociază tiraj supra și substernal, cianoză, bătăi ale aripilor nasului, geamăt expirator. Dispneea este semnul cardinal al insuficienței respiratorii acute sau cronice. Se datorește, în special, componentei ventilatorii a respirației, pentru că apare atunci cînd pentru obținerea capacității ventilatorii maxime se utilizează toate rezervele respiratorii. Orice creștere a efortului ventilator se soldează cu creșterea neproporțională a cantității de oxigen necesară muncii respiratorii. Insuficiența respiratorie poate fi de tip obstructiv sau restrictiv. *Insuficiența respiratorie de tip obstructiv* se datorește îngustării lumenului conductelor respiratorii prin procese patologice care se dezvoltă intraluminal, parietal sau de afară, ducînd la diminuarea acestuia. Obstrucția de căi aeriene superioare antrenează dispnee de tip inspirator, în timp ce obstrucția de căi aeriene inferioare determină dispnee de tip expirator. Din punct de vedere fiziopatologic se realizează creșterea rezistenței opuse fluxului de aer la trecerea prin căile aeriene. *Insuficiența respiratorie de tip restrictiv* se datorește reducerii suprafeței pulmonare de schimb sau reducerii capacității de difuziune a gazelor prin membrana alveolocapilară.

2.5.4.1. **Dispnee la nou-născut.** Dispneea la nou-născut poate debuta imediat după naștere și poate fi foarte severă. În acest caz sugerează o malformație respiratorie superioară. Dispneea debutată la naștere cu efort inspirator evident este descrisă în atrezie choanală sau malformații de laringe. Dispneea precoce, apărută după un interval de ore de la naștere, semnifică sindrom de detresă respiratorie precoce a nou-născutului, dar și infecție neonatală cu streptococ β hemolitic de tip B. Dispneea declanșată brutal este specifică în pneumotorax sau atelectazie pulmonară, iar dispneea asociată cu asimetria (bombarea) unui hemitorace poate fi revelatorie pentru pneumotorax sufocant, hernie diafragmatică sau tumori. Expirul prelungit și dispneea la nou-născut pot semnifica inele vasculare sau sindrom de compresiune mediastinală.

— **Dispnee de cauză respiratorie**

A. **Insuficiență respiratorie restrictivă.** 1. *Detresa respiratorie idiopatică a nou-născutului* (boala membranelor hialine) este cea mai frecventă cauză de dispnee la această vîrstă. Debutează după un

Scanned with OKEN Scanner

interval liber de 1—2 ore de la naştere, la prematuri (greutate la naştere 1 000—2 000 g, vîrsta gestaţiei 29—34 săptămîni), copii cu scor Apgar mic, născuţi prin operaţie cezariană, cu anamneză de naştere distocică sau născuţi din mame diabetice. Se conturează rapid un sindrom de insuficienţă acută respiratorie, obiectivat prin geamăt respirator, dispnee cu polipnee, sindrom de luptă respiratorie, cianoză. În cîteva ore copilul poate deveni oxigenodependent şi dezvoltă fenomene de insuficienţă cardiacă. Examenul radiologic şi modificarea gazelor sangvine sînt sugestive pentru diagnostic. Sindromul se datoreşte deficitului de surfactant şi este răspunzător de 50 % dintre decesele neonatale la prematuri. 2. *Detresa respiratorie tranzitorie* este o variantă clinică mai blîndă a sindromului precedent. Se instalează la nou-născuţi la termen, extraşi prin operaţie cezariană, care au prezentat semne de anoxie intrauterină. Surfactantul devine insuficient pentru că este parţial inactivat de persistenţa anormală a lichidului pulmonar la nivelul alveolelor, prin rezorbţie inadecvată. Evoluţia este benignă şi dispneea se autolimitează în următoarele 2—5 zile. 3. *Infecţia neonatală cu streptococ B* se manifestă clinic identic cu precedentele (diagnosticul diferenţial cu boala membranelor hialine este dificil de susţinut). Volumul pulmonar este normal în această boală şi este scăzut în detresa respiratorie. Reacţia pleurală supraadăugată pledează pentru infecţie, care complică evoluţia unor nou-născuţi din naşteri cu membrane amniotice rupte precoce. 4. *Pneumotoraxul sufocant la nou-născut.* Sînt autori care afirmă că frecvenţa pneumotoraxului este mai mare la nou-născut decît în orice altă perioadă de viaţă. De obicei, anamneza evidenţiază „interval liber", naştere dificilă care a necesitat resuscitare sau reanimare agresivă. Poate apare ca o complicaţie a sindromului de detresă respiratorie idiopatică, a sindromului aspiraţiei de meconiu, a pneumoniei de nou-născut. Mai poate fi întîlnit în sindromul Turner, histiocitoză, chilotoraxul din sindroamele congenitale asociate cu limfedem. 5. *Hemoragia pulmonară* este un sindrom plurietiologic apărut la nou-născuţi cu suferinţă la naştere, şoc neonatal, anoxie, boala membranelor hialine, eritroblastoză fetală, boala hemoragică a nou-născutului. Evoluează în primele 2 zile de viaţă şi apariţia ei semnifică, de fapt, evoluţia gravă, letală, a acestor bolnavi. Alveolele şi interstiţiul pulmonar se umplu de sînge, care inundă căile respiratorii superioare. 6. *Boli congenitale ale căilor respiratorii, parenhimului pulmonar sau ale cutiei toracice* pot fi responsabile de sindrom de insuficienţă acută respiratorie de tip restrictiv de cauză mecanică. *Hipoplazia de mandibulă cu glosoptoză* (sindrom Pierre-Robin) se manifestă prin dispnee de la naştere, cianoză, tiraj, inspir dificil, poziţie în hiperextensie a capului. Se asociază palatoschizis, displazie spondiloepifizară şi modificări radiologice ale epifizelor tibiale. *Hernia diafragmatică congeni-*

Scanned with OKEN Scanner

tală este situată, cel mai frecvent, în partea stîngă. Dacă volumul viscerelor care se găsesc în cutia toracică, pătrunse prin orificiul Bockdaleck, este mare, dispneea şi cianoza se instalează imediat după naştere. Chiar în sala de naştere se poate pune în evidenţă tetrada simptomatică caracteristică (torace destins unilateral, abdomen plat, absenţa unilaterală a zgomotelor respiratorii şi zgomote cardiace audibile în hemitoracele drept). *Paralizia de diafragm unilaterală*, prin paralizie obstetricală de nerv frenic, realizează un sindrom cu aceleaşi consecinţe clinice şi fiziopatologice. Mult mai rar se pune diagnosticul de *pseudochist de pancreas* care se dezvoltă extensiv la nivelul hemitoracelui. *Malformaţiile bronhopulmonare* de tip agenezie pulmonară, hipoplazie pulmonară, chist aerian congenital gigant, chist bronhogen, sechestraţie pulmonară, pot fi „mute" în perioada neonatală, dar orice restrîngere funcţională a plămînului sănătos conduce la instalarea dispneei. *Displazia toracică asfixiantă* sau cea asociată sindromului Ellis van Creveld, acondroplazia, nanismul tanatotrofic sau distrofic, constituie cauze parietale de insuficienţă respiratorie. *Boala Werdnig-Hoffmann* asociază hipotonie extremă a muşchilor respiratori care favorizează apariţia unei atelectazii a lobului superior stîng, încă din perioada de nou-născut.

B. **Insuficienţă respiratorie obstructivă.** 1. *Atrezia choanală* se manifestă prin dispnee de tip inspirator. Inspirul este dificil, penibil (nou-născutul nu ştie să respire pe gură). Se adaugă curînd cianoza care are particularitatea că cedează în timpul ţipătului şi se accentuează cu ocazia orelor de masă. La încercarea de cateterizare a narinelor se constată un obstacol de neînvins situat la 35 mm de orificiul foselor nazale, bilateral. 2. *Fistula eso-traheală* se caracterizează printr-o comunicare congenitală anormală între esofag şi trahee. Cu ocazia orelor de masă apare tuse cu „encombare respiratorie", cianoză. Infecţia pulmonară nu întîrzie să apară, complicînd aspiraţia alimentară repetată. 3. *Inele vasculare, malformaţii laringiene sau traheale* sînt cauze de dispnee la nou-născut, asociată cu stridor. În malformaţiile vasculare simptomatologia respiratorie se datoreşte compresiunii bronhiilor de către artera pulmonară sau atriul stîng. 4. *Sindromul inhalării de lichid amniotic* se instalează de la naştere la un nou-născut cu asfixie intrauterină, care a prezentat mişcări respiratorii antepartum. Raluri umede asociate dispneei, apărută precoce, atestă prezenţa lichidului amniotic la nivelul alveolelor. 5. *Sindromul aspiraţiei de meconiu* este o variantă mai gravă a precedentului. Anoxia intrauterină favorizează eliminarea meconiului în lichidul amniotic şi inhalarea ulterioară a acestuia. Meconiul inhalat determină pneumonie chimică care se instalează în primele 12 ore de viaţă, la 50% dintre copiii afectaţi. Sindromul evoluează mai ales la postmaturi. 6. *Aspirarea accidentală de talc* generează tuse şi dispnee la nou-născut.

Scanned with OKEN Scanner

C. **Insuficiența respiratorie cronică** la nou-născut este realizată în 3 variante clinice. 1. *Sindrom Wilson-Mikity* descris la prematurii născuți cu greutate mai mică de 1 500 g și gestație mai scurtă de 30 de săptămîni. Nu se cunoaște etiologia sindromului, dar este discutată ca posibilă imaturitatea parenhimului pulmonar. Simptomatologia se instalează insidios cu dispnee progresivă, începînd din a 2-a săptămînă de viață. 2. *Displazia bronhopulmonară* (Northway, 1967) are patogenie multifactorială. Este descrisă la nou-născuții care au fost supuși ventilației asistate mecanice în primele zile de viață, fiind incriminat rolul barotraumei (>40 cm H_2O), durata administrării oxigenului (>120 de ore) și concentrația acestuia (>80%). Este clasificată în grupa bolilor generate de hiperoxie (alături de fibroplazia retroletală). 3. *Fibroza pulmonară idiopatică* (sindromul Hammann-Rich) se caracterizează prin îngroșarea septurilor interalveolare și înmulțirea numărului de celule. Etiologia sindromului este necunoscută.

— **Dispnee de cauză cardiovasculară**

Insuficiența cardiacă la nou-născut se manifestă prin dispnee cu tahipnee, cianoză, cardio și hepatomegalie, dificultate de alimentație, excepțional edeme. Sînt incriminate, în producerea acestui sindrom, boli congenitale de cord cu flux sangvin pulmonar crescut, miocardita, fibroelastoza, tahicardia paroxistică supraventriculară, glicogenozele.

— **Dispnee de cauză central-nervoasă**

Imaturitatea centrului respirator, anoxia cerebrală, hemoragia meningocerebrală a nou-născutului, pot fi cauze de dispnee la această vîrstă (așa-numitul „pulmon cerebral"). Depresiunea centrului respirator poate surveni ca urmare a hipoxiei intrauterine, a anestezicelor, barbituricelor și opiaceelor administrate mamei. Convulsiile atipice ale nou-născutului pot interfera respirația la această vîrstă.

2.5.4.2. **Dispnee la sugar și copil.** Referindu-ne la copilul mare, putem accepta, pentru definirea termenului, următoarea apreciere: senzație subiectivă de disconfort respirator, tradusă prin sufocare sau lipsă de aer, care apare ori de cîte ori se face efort pentru menținerea ventilației. În apariția acestei senzații subiective dezagreabile oboseala mușchilor respiratori are rol primordial. Dispneea se exprimă clinic prin modificări obiective bine cunoscute (polipnee, tiraj, bătăi ale aripilor nasului, cianoză).

— **Dispnee de cauză respiratorie**

Dispneea este cel mai pregnant semn de insuficiență respiratorie. Sugarul și copilul pot avea aceleași cauze de dispnee ca și nou-născutul, dacă ne referim la cauzele generate de *malformații ale căilor respiratorii sau parenhimului pulmonar*. Se adaugă un *grup*

Scanned with OKEN Scanner

de boli condiționate genetic care se exprimă clinic mai tîrziu, cum sînt fibroza chistică și deficitul de α_1 antitripsină. *Fibroza chistică* realizează precoce semne de insuficiență respiratorie de tip obstructiv datorită secrețiilor bronșice vîscoase care stagnează la nivelul bronhiolelor, favorizînd stază, inflamație și infecția parenhimului pulmonar. Diagnosticul se susține pe demonstrarea creșterii concentrației clorurilor în sudoare și asocierea bolii pulmonare cronice cu boala digestivă (steatoree, sindrom de malabsorbție, malnutriție).

A. **Insuficiența respiratorie obstructivă** (dobîndită). *Rinita mucopurulentă*, afecțiune banală la orice vîrstă, poate induce dificultăți respiratorii la sugarul mic, care ca și nou-născutul, nu știe să respire pe gură. Dispneea se manifestă și în afara orelor de masă, dar se accentuează în timpul suptului, obstrucția nazală împiedicînd copilul să mănînce. Obstrucția respiratorie cronică din *adenoidita subacută* a sugarului generează insuficiență respiratorie prin același mecanism. Toate afecțiunile laringo-traheale întovărășite de *stridor* asociază dispnee de tip inspirator și vor fi detaliate în capitolul următor. Bolile respiratorii obstructive ale căilor respiratorii inferioare se manifestă clinic prin dispnee de tip expirator cu expir prelungit (stridor expirator) și vor fi tratate într-un capitol separat. *Corpul străin în căile respiratorii*. Momentul inhalării se manifestă clinic brutal prin așa-zisul *sindrom de penetrație*. Debutul este în cursul zilei (caracteristic) dacă copilul a fost lăsat singur, nesupravegheat. Brusc, survine criză de sufocare, tuse violentă, urmată de dispnee cu caracter inspirator. Evoluția caracteristică în afebrilitate și radiografia sugestivă (evidențierea corpului străin, dar mai ales a tulburărilor de ventilație secundare obstrucției bronșice) sînt utile pentru diagnostic, care se precizează prin examen endoscopic. *Dispnee acută după expunere la fum*, într-o incintă care arde, este provocată de arsura căilor aeriene terminale, supune aparatul respirator acțiunii gazelor iritante (mai ales după arderea unor obiecte de material plastic) și adaugă acțiunea dioxidului de carbon inhalat.

B. **Insuficiența respiratorie restrictivă** (dobîndită) este realizată de *pneumonii și bronhopneumonii bacteriene* (sindrom fizic și funcțional respirator detectabil prin examen clinic și radiologic, sindrom inflamator prezent la determinări paraclinice). O mențiune specială trebuie făcută pentru *pneumonia stafilococică* care evoluează grav, dezvoltă pneumatocele, pio-și pneumotorax. *Pneumonia acută virală* se caracterizează prin sindrom funcțional respirator bine exprimat, sindrom fizic moderat, uneori expir prelungit. Radiologic se evidențiază reacție interstițială. *Pneumonia cu Pneumocystis Carinii* este o pneumonie alveolo-interstițială, de origine *parazitară*. Evoluează la sugarul de vîrstă mică, plurihandicapat, plurispitalizat. Agentul etiologic este considerat un germen oportunist. Examenul auscultator sărac contrastează cu celelalte modificări clinice obiective

Scanned with OKEN Scanner

(dispnee, polipnee, cianoză, tuse). *Traumatismul toracic* cu volet costal sau echivalente (fracturi de coaste etajate, pe linia axilară) realizează aspiraţia paradoxală a voletului în inspir. Se poate complica cu pneumotorax. *Sindromul Pickwick* se caracterizează prin hipoventilaţie alveolară care rezultă din ridicarea diafragmului şi expansiunea limitată a peretelui toracic lateral, datorită acumulării de grăsime la copiii obezi. Se realizează acumulare progresivă de dioxid de carbon, scăderea concentraţiei oxigenului. În timp se instalează somnolenţă şi perioade de apnee. *Hemosideroza pulmonară esenţială* este un sindrom rar, caracterizat clinic prin tuse, spută hemoptoică, dispnee, paloare, creştere întîrziată. În perioadele de acutizare fenomenele descrise se agravează şi radiografia pulmonară evidenţiază aspect granitat cvasicaracteristic. Se va diferenţia de cauzele de congestie pulmonară pasivă de alte etiologii. *Proteinoza alveolară* este o afecţiune foarte rară, cu debut sub vîrsta de 1 an, cu fenomene digestive iniţiale, care se complică cu fenomene respiratorii. *Fibroza pulmonară interstiţială* realizează dispnee progresivă.

— Dispnee de cauză cardio-circulatorie

Insuficienţa cardiacă, indiferent de etiologie, se manifestă constant prin dispnee, prin componenta ventriculară stîngă. La sugar dispneea este precipitată de administrarea mesei, baie, ţipăt sau chiar defecare. Se semnalează episoade dramatice la bolnavii cu stenoză pulmonară. Pericardita constrictivă, tahicardia paroxistică supraventriculară, miocardita, fibroelastoza endocardică şi anemia gravă, hipertensiunea pulmonară primitivă (dispnee, cianoză, fatigabilitate) se pot însoţi de dispnee. Anevrismul arteriovenos pulmonar congenital se caracterizează prin dispnee, cianoză, unghii hippocratice, simptome care debutează de la vîrsta de sugar.

— Dispnee de cauză musculo-toracică

Paralizia diafragmatică a fost deja amintită. Poliomielita anterioară, forma ascendentă tip Landry sau sindromul Guillain-Barre, realizează paralizie mecanică a respiraţiei, cu scăderea capacităţii vitale. În perioadele precoce, bolnavul pune în funcţie muşchii respiratori accesori pentru a îmbunătăţi eficienţa respiraţiei. Sindroame cu patogenie asemănătoare sînt realizate de boala Werding-Hoffmann, *miastenia gravis*, nevrita difterică, polimiozita în etapele tardive de evoluţie. Cifoza sau scolioza, care realizează deformări toracice grave, pot evolua cu insuficienţă respiratorie de cauză parietală. Ascita şi orice mărire apreciabilă de volum a abdomenului, prin ridicarea diafragmei, are aceleaşi consecinţe clinice.

— Dispnee de cauză metabolică

Examenul clinic cardiopulmonar este negativ, iar examenul radiologic pulmonar este în mod notoriu normal. Pentru susţinerea diagnosticului sînt necesare examene paraclinice. Scăderea *p*H-ului

Scanned with OKEN Scanner

sangvin (acidoza), sesizată de chemoreceptorii centrului respirator bulbar, determină creşterea frecvenţei respiratorii. Astfel, acidoza severă are efect excitator asupra respiraţiei şi poate genera insuficienţă acută respiratorie. Inhalarea de dioxid de carbon, dioxid de azot, anoxia severă, insuficienţa renală cronică, acidoza diabetică, intoxicaţia cu acid salicilic, acidoza lactică şi sindromul Reye pot evolua cu acidoză şi polipnee de această cauză. Se citează, în acelaşi grup de boli, deshidratarea acută hipernatremică.

— **Sindromul de hiperventilaţie**

Alături de cauzele anterior citate, care realizează hiperventilaţie de cauză metabolică, a fost descris, *sindromul hiperventilaţiei psihogene* (sindromul Da Costa). Apare la fetiţe prepubere şi se caracterizează prin hiperventilaţie paroxistică provocată de situaţii emoţionale sau efort fizic prelungit. De remarcat că hiperventilaţia *nu este voluntară*. Bolnava are senzaţie de sete de aer fără acuze organice, dureri toracice, abdominale şi în membre, extrasistole şi tahicardie. Din cauza hiperventilaţiei apare tetanie (secundară alcalozei) şi sincopă. Simptomatologia bolnavului cu hiperventilaţie constă în: slăbiciune, tulburări de somn, oboseală, palpitaţii, tahicardie, durere precordială, respiraţie scurtă, expir şuierat, cefalee, ameţeli, *globus istericus*, disfagie, aerofagie, dureri vagi în membre, crampe, tremurături, slăbiciune în membre, anxietate, insomnie. Episoadele de hiperventilaţie pot fi recurente, dar excepţional sînt persistente. *Hiperventilaţie după medicamente* este descrisă după acetazolamidă şi aminofilină.

— **Dispnee ca efect advers al medicamentelor**

Dispneea poate fi un efect secundar al rifampicinei. Infiltratul pulmonar cu eosinofile se poate datora aspirinei, imipraminei, HIN, metotrexatului, nitrofuranului, PAS, penicilinei, streptomicinei, sulfamidelor. *Fibroza pulmonară* poate fi un efect advers după administrare de ciclofosfamidă, metotrexat, nitrofurani, sulfamidă şi vincristină.

2.5.5. Stridor

Se numeşte stridor un sunet aspru apărut concomitent cu respiraţia, audibil de la distanţă, provocat de pătrunderea aerului prin laringele sau traheea de calibru modificat. Orice strîmtorare a acestor conducte respiratorii unice, modificare de calibru sau consistenţă, de la nivelul orofaringelui pînă la pătrunderea bronhiilor principale în hiluri, poate fi responsabilă de apariţia stridorului. Bolnavul va fi „ascultat" cu atenţie pentru a putea repera în care timp respirator este plasat stridorul şi care este calitatea vocii. Stridorul este situat în mod obişnuit în inspir şi atunci are origine supraglotică sigură sau este

Scanned with OKEN Scanner

situat în ambii timpi respiratori. Stridorul expirator este de origine traheală. Stridorul inspirator pur are semnificație mai puțin gravă decît cel situat și în expir. Dacă se adaugă voce răgușită, originea stridorului este probabil glotică, iar stridorul asociat cu dispnee inspiratorie și voce clară este produs în regiunea subglotică. Stridorul asociat cu hiperextensia capului apare în abces retrofaringian sau în obstrucția traheei. Stridorul asociat cu dificultate de alimentație se datorește probabil unor inele vasculare. Se obișnuiește să se descrie un stridor acut și un stridor cronic.

2.5.5.1. **Stridor acut.** Se datorește unor leziuni inflamatorii acute situate la nivelul laringelui. 1. *Laringita acută striduloasă* (pseudocrup) se datorește unei contracții bruște a vestibulului laringian, provocată de o inflamație de etiologie virală, în cursul unei rinofaringite sau în perioada catarală a rujeolei. Vîrsta de elecție este 3—6 ani. Debutul este aproape exclusiv nocturn, cu dispnee inspiratorie marcată, stridor; se remarcă absența sindromului toxiinfecțios. Se constată tendința la recidivă în nopțile următoare. 2. *Crupul laringian* (laringita acută subglotică) este o complicație a bolilor respiratorii virale. Vîrsta copilului este cuprinsă între 8—30 luni, debutul este nocturn, cu stridor inspirator și expirator, dispnee inspiratorie de gravitate crescîndă care se accentuează cu agitația psihomotorie; vocea clară permite localizarea leziunii în regiunea subglotică. Retracția spațiilor intercostale indică obstrucție semnificativă, iar apariția cianozei și obnubilarea arată că obstrucția totală a căilor respiratorii este iminentă. Examinarea faringelui copilului se poate solda cu agravarea brutală a stridorului și a insuficienței respiratorii, de aceea se recomandă să fie făcută cu prudență și numai dacă există posibilitate de intubare. 3. *Epiglotita acută* se datorește infecției cu *Haemophilus influenzae* și apare la copilul mai mare (școlar) cu febră, dispnee inspiratorie severă și stridor. Copilul preferă să stea ridicat, cu capul plecat înainte și gura întredeschisă. Simptomatologia se datorește inflamației epiglotei care astupă parțial vestibulul laringian. Ca și în cazul precedent, examinarea faringelui acestor bolnavi este periculoasă, putînd fi urmată de obstrucție respiratorie completă. Diagnosticul diferențial cu afecțiunea precedentă poate fi greu de făcut numai pe date clinice. Radiografia de laringe, în mîna unui specialist radiolog, poate fi utilă pentru diagnostic. Asocierea disfagiei și sialoreei dă individualitate acestui sindrom, iar vocea „înfundată" este sugestivă. 4. *Edemul laringian* (de fapt edemul glotic) va fi evocat în contextul clinic al edemului Quincke sau după înțepături de insecte, administrare de ser heterolog sau administrarea unor medicamente alergizante. Clinic se manifestă prin stridor și dispnee inspiratorie gravă. 5. *Spasmul laringian* este descris clasic în hipocalcemie cu tetanie (rahitism, celiachie, hipoparatiroidism, insuficiență renală cronică). Vocea are tonalitate înaltă ca

Scanned with OKEN Scanner

şi stridorul care uneori se limitează la o singură inspiraţie. 6. *Laringita difterică* (sindromul tuse aspră — voce stinsă) este de domeniul istoric, iar laringospasmul apărut în rabie este de asemenea o eventualitate excepţională. 7. *Abcesul retrofaringian* este întîlnit la sugar (foarte rar astăzi). Dispneea şi stridorul au componentă inspiratorie. Copilul are o poziţie sugestivă, cu capul în hiperextensie. Sindromul toxiinfecţios grav, precum şi examenul faringelui, care este caracteristic modificat, permite diagnosticul. 8. *Corpul străin* laringian se poate asocia cu stridor.

2.5.5.2. **Stridor cronic.** Se defineşte astfel un zgomot respirator (de obicei inspirator) debutat de la naştere. Stabilirea etiologiei unui stridor cronic este o sarcină dificilă pentru medic, dar pentru unii bolnavi este imperios necesară deoarece supravieţuirea acestora este condiţionată de rezolvarea chirurgicală. Sediul de producere al stridorului cronic poate fi supraglotic, glotic şi infraglotic şi în această ordine se vor enumera cauzele posibile.

A. **Stridor supraglotic.** 1. În 90% din cazuri stridorul supraglotic se datoreşte *stridorului laringian congenital* sau laringomalaciei; este vorba de o anomalie congenitală a laringelui întîlnită la 0,2—0,3% dintre nou-născuţi, predominent la băieţi. După un interval liber (zile — săptămîni) se instalează un stridor inspirator izolat, a cărui intensitate se accentuează progresiv în primele 3—6 luni şi care dispare spontan la 1—2 ani. Nu există modificări ale timbrului vocii sau tusei şi nici dispnee. Stridorul se accentuează în timpul orelor de masă sau cînd copilul este agitat, dar dispare în mod caracteristic în timpul somnului. Se datoreşte unei flaccidităţi anormale a cartilagiilor laringiene, al cărui vestibul este aspirat în inspir. Aceşti bolnavi prezintă, mai frecvent decît alţii, tulburări de deglutiţie. 2. *Malformaţiile limbii şi mandibulei* (macroglosie, microglosie izolată sau asociată sindromului Pierre-Robin) fac ca baza limbii „să cadă" peste epiglotă producînd stridor inspirator. 3. *Mărirea enormă a amigdalelor şi vegetaţiilor adenoide* la copilul mare se poate însoţi de stridor, în special la decubit dorsal. 4. *Malformaţii laringiene* (chiste congenitale ale pliurilor ariepiglotice sau pliurilor supraglotice), prin îngustarea vestibulului laringian, au acelaşi efect. 5. *Boli cromozomiale. Trisomia 21* asociază extrem de frecvent stridor inspirator, legat probabil de micrognaţie şi de îngroşarea anormală a ţesuturilor moi, situate între coloana vertebrală şi faringe. *Sindromul cri du chat* (deleţia braţului lung al cromozomului 5 (-5p)) se caracterizează clinic prin dismorfie craniofacială, microcefalie, retard mental şi un zgomot expirator de o tonalitate caracteristică, comparat cu mieunatul de pisică. Examenul laringoscopic confirmă existenţa unui laringe mic, rudimentar, cu epiglotă mică, pliuri ariepiglotice flaşte şi colaps inspirator al

Scanned with OKEN Scanner

vestibulului (asemănător cu cel din stridorul laringian congenital benign).

B. **Stridor glotic.** 1. *Diafragmele laringiene,* malformații congenitale situate între corzile vocale, anterior, ocluzionează parțial fanta glotică. În afară de stridor, asociază disfonie și dispnee. Stridorul nu este exclusiv inspirator, se întîlnește în orice poziție și nu dispare în timpul somnului. 2. *Paralizia corzilor vocale* poate fi bilaterală și atunci antrenează stridor inspirator marcat, retracția toracelui, voce voalată, țipăt slab și dificultate de alimentație ; se poate datori leziunii nervilor recurenți apărută în urma traumatismului obstetrical sau dislocării traumatice a articulațiilor cricotiroide sau cricoaritenoide. Se poate datora și leziunii nervilor vagi asociată hidrocefaliei din malformația Arnold-Chiari, deși mulți copii cu hidrocefalie pot avea stridor de altă etiologie. 3. *Papilomatoza laringiană* este cea mai frecventă tumoră benignă a laringelui. Etiologia este obscură, evoluția este recidivantă și capricioasă, se notează uneori ameliorări în jurul vîrstei pubertare. Debutul este situat, de obicei, între 2—7 ani, uneori după un episod infecțios, cînd se instalează progresiv stridor, disfonie și dispnee inspiratorie, care devin progresive și pot sfîrși cu un accident asfixic, dacă sînt neglijate. Papilomul (unic sau multiplu) este situat pe marginea liberă a corzilor vocale. Se notează tendința extremă la recidivă după ablația chirurgicală. Boala, mai frecventă la băieți, nu permite formularea unui prognostic exact asupra evolutivității ei care este extrem de variabilă de la un bolnav la altul.

C. **Stridorul subglotic** apare la distanță de săptămîni-luni după naștere. 1. *Hemangioamele subglotice* realizează stridor inspirator și expirator. În cazuri excepționale această simptomatologie se poate datora unui neurofibrom subglotic. 2. *Retracțiile congenitale subglotice* se manifestă prin stridor predominent expirator. 3. *Cauzele traheale* plasează stridorul în timpul expirator al respirației. *Traheomalacia* realizează situația clinică caracterizată prin absența sau dezvoltarea incompletă a inelelor cartilaginoase. *Inelele vasculare* se datoresc anomaliei arcului aortic care realizează compresiunea axului traheo-esofagian determinînd dispnee în ambii timpi respiratori, accentuată în timpul deglutiției. Pe fond de dispnee cronică și stridor expirator pot apare accese asfixice severe. Există mai multe variante anatomice dintre care citãm arc aortic dublu complet asociat cu traheomalacie sau anomalii traheale (dublă ancoșă la esofagogramă), sau anomalia Neuhauser, cu ligament arterial foarte constrictiv. Compresiunea traheei mai poate fi realizată de anomalii de emergență ale trunchiului brahiocefalic. Bolnavul preferă poziția de hiperextensie a capului, iar flexia cefei îi accentuează dispneea. Diagnosticul se pune pe laringoscopie, care este normală și radiografia laterală a căilor aeriene superioare.

Scanned with OKEN Scanner

Bronhoscopia este o manevră periculoasă pentru acești bolnavi. 4. *Tumorile mediastinale* sînt o cauză rară de stridor și în nici un caz un timus mare nu va fi incriminat în provocarea stridorului la copil.

2.5.6. Expir prelungit

Așa cum arată și denumirea, termenul semnifică prelungirea timpului expirator al respirației. Semn banal în pediatrie întîlnit în boli inflamatorii ale căilor aeriene inferioare. De obicei se întovărășește de *wheezing*, termen anglo-saxon, încetățenit în limbajul medical din țara noastră, care este utilizat pentru a denumi un sunet audibil mai bine cu urechea decît cu stetoscopul, constituit din zgomote cu timbru înalt emise în cursul unei expirații dificile, cu durată crescută. Wheezing-ul se produce la trecerea aerului prin bronhiole cu calibru strîmtorat de diferite procese patologice, dar în special spasm bronșic și edem al mucoasei. Lumenul bronhiolelor poate fi micșorat prin procese intraluminale, parietale sau procese extrinseci care prin compresiune le micșorează diametrul. Există dificultăți în aprecierea sediului obstrucției, gradului (mărimii) conductelor aeriene afectate, distribuției leziunilor. *Factorii intraluminali* sînt constituiți de secreții traheo-bronșice anormale. Crește rezistența dinamică la fluxul de aer, dar nu pentru că se îngustează lumenul, ci pentru că aerul circulant și lichidul (mucusul sau puroiul) secretat se amestecă între ele realizînd un regim de curgere particular : curgerea în 2 faze gaz-lichid. Rezistența la curgere depinde de grosimea stratului de lichid și de vîscozitatea acestuia. Situația este bine ilustrată de bronșitele acute virale și fibroza chistică. Secrețiile frînează mult curgerea aerului mai ales în expir și în teritoriile pulmonare declive. Îngustarea lumenului căilor aeriene inferioare alterează curgerea aerului spre alveole și mai ales dinspre alveole, producînd hiperinflația acestora. Pentru a se menține fluxul de aer la valoarea necesară, crește forța motrice (travaliul mușchilor respiratori) și apare dispneea care este predominent expiratorie. *Factori parietali :* cea mai frecventă cauză în pediatrie este de ordin funcțional și constă din spasmul bronhiolelor (astm, bronșită astmatiformă). În producerea spasmului intervin *factori humorali* (histamină, prostaglandine), *factori genetici* (reactivitate humorală modificată), *factori imuni* și *infecțioși* (declanșatori), dar și *factori nervoși*. Modificarea anatomică a pereților bronșici este mult mai rar întîlnită decît la adult.

A. **Expir prelungit la nou-născut**, practic, la această vîrstă, nu este întîlnit expir prelungit.

B. **Expir prelungit la sugar.** 1. *Bronșiolită acută* (bronșită capilară, catar sufocant Laennec, bronșită acută sufocantă) se întîlnește în 60% din cazuri la sugari, sub vîrsta de 6 luni, predominent în anotimpul rece. Tabloul clinic este dominat de dispnee expiratorie, wheezing,

Scanned with OKEN Scanner

iar la auscultaţie se precep numeroase raluri sibilante, ronflante şi subcrepitante (dovadă că secreţiile se găsesc în căile aeriene inferioare şi nu la nivelul alveolelor, ca în bronhopneumonie). Se descriu 2 forme clinice la sugarul mic: *o formă edematoasă*, hipersecretorie şi o *formă emfizematoasă*, în care domină hiperinflaţia alveolară. Simptomatologia clinică se datoreşte în mare măsură edemului şi hipersecreţiei bronşice, bronhospasmul avînd o participare mai slabă. Cea mai frecventă etiologie (32—75% din cazuri) este infecţia cu virus sinciţial respirator. Se presupune că în producerea bolii ar interveni o reacţie de tip imun. Pînă la vîrsta de 6 luni au fost puşi în evidenţă anticorpi neutralizanţi împotriva virusului sinciţial respirator, pe care copilul i-a dobîndit prin transfer transplacentar de la mamă. Aceştia nu conferă însă protecţie împotriva bolii ci, cu ocazia unui contact infectant se produce o reacţie de tip antigen-anticorp între antigenul viral şi anticorpii preexistenţi. Patogenia bronşiolitei acute are la bază o reacţie alergică de tip I (clasificarea Coombs). Sînt implicate, cu frecvenţă mai mică, şi alte virusuri (virusuri gripale şi paragripale, adenovirusuri). Este greu de stabilit relaţia dintre bronşiolita (care poate surveni ca episod unic) şi astmul sugarului. Demonstrarea unor nivele crescute de IgE la aceşti sugari ar pleda pentru riscul acestora de a deveni astmatici în viitor. 2. *Fibroza chistică* poate debuta precoce cu episoade de expir prelungit; diagnosticul se suspectează la copiii cu episoade de wheezing recurent şi se susţine pe prezenţa factorului familial, tulburări digestive asociate şi demonstrarea unui nivel crescut al clorurii de sodiu în transpiraţie. 3. *Pulmonul rahitic* trebuie înţeles ca o consecinţă a intricării factorului infecţios şi rahitic. Rahitismul intervine ca factor mecanic (osos şi muscular) tulburînd cinetica respiratorie (dinamica respiratorie depinde de rigiditatea arcurilor costale şi tonusul musculaturii respiratorii); se asociază bronhomalacie şi hipotonia musculaturii bronşice care contribuie la expir prelungit; au fost descrise şi modificări rahitice ale parenhimului pulmonar. Pulmonul rahitic se întîlneşte în cazurile grave de rahitism vitamino-sensibil netratat, la copii cu vîrsta cuprinsă între 6 şi 18 luni. 4. *Fibroelastoza endocardică* se poate manifesta clinic cu expir prelungit; radiologic este evidentă cardiomegalia, iar electrocardiografic, hipertrofie ventriculară stîngă. 5. *Corpul străin intrabronşic* va fi suspectat în orice dispnee expiratorie cu debut brutal care se dovedeşte foarte rezistentă la tratament. 6. *Adenopatiile tuberculoase* (mai rar neoplazice) pot provoca prin compresiune manifestări astmatiforme. 7. *Hipersensibilitate la lapte de vacă* este rar dovedită în ţara noastră drept cauză de expir prelungit la sugar; va fi evocată la sugarii cu diaree cronică, anemie feriprivă rezistentă la tratament şi eosinofilie. 8. *Wheezing-ul* se poate asocia cu aspiraţia repetată de alimente la sugarii care prezintă reflux gastroesofagian.

Scanned with OKEN Scanner

C. **Copil preşcolar şi şcolar.** 1. *Bronşita astmatiformă* este întîlnită la copilul mic (1—4 ani) cu episoade recurente de bronşită cu expir prelungit şi wheezing la care nu se poate demonstra o cauză alergică şi nici un răspuns definit la epinefrină. Primul atac de wheezing este definit ca bronşită. Atacurile repetate sînt etichetate ca bronşită astmatiformă. Mulţi copii cu bronşită astmatiformă devin astmatici. Dintre agenţii etiologici incriminaţi în etiologia bronşitei astmatiforme se pot cita rinovirusul, virusul sinciţial respirator, iar după vîrsta de 5 ani *Mycoplasma pneumoniae*. 2. *Astmul bronşic* se caracterizează prin accese paroxistice de dispnee expiratorie care au mare tendinţă la recurenţă. Criza de astm este tipică peste vîrsta de 2 ani, nu este urmată de expectoraţie (ca la adult) şi trebuie să îndeplinească următoarele condiţii: caracter recurent al crizelor de dispnee expiratorie, evoluţie favorabilă la administrare de epinefrină (dovada spasmului bronhiolelor care domină tabloul clinic) şi evidenţierea unor factori precipitanţi ai crizei (alergici sau infecţioşi). Frecvenţa astmului este raportată la 3,5—10% din copii, în ultimii ani fiind în creştere. Starea de rău astmatic se întîlneşte în 1% din crizele de astm de la copil; poate avea evoluţie gravă (uneori fatală), asociată cu decompensare cardiacă, complicaţii mecanice (pneumotorax, pneumomediastin) şi insuficienţă respiratorie (hipoxie, hipercapnie, acidoză). a) *Etiologia alergică* a astmului bronşic infantil este întîlnită în 66% din cazuri în ţara noastră, faţă de 34% cauze infecţioase. Alergenii cei mai frecvent întîlniţi (demonstraţi prin pozitivitatea testelor cutanate) sînt: praf de casă (60%), fulgi (34%), microbi (38%), polen (4%), mucegaiuri (3%), acarieni (0,2%) (Seropian). În astmul alergic (extrinsec) se constată IgE crescut, iar din anamneză nu lipsesc alte manifestări alergice, coexistenţa cu eczema în perioada de sugar, manifestări alergice în familie (eventual astm). În declanşarea crizei de astm nu se va pierde din vedere alergia la medicamente. b) *Etiologia infecţioasă*. Criza de astm este precipitată sau coincide cu infecţii situate adesea în sinusurile paranazale, bronşită cronică, bronşiectazie. Bolnavul nu are istoric familial de atopie, are în schimb istoric personal de infecţii respiratorii repetate. Testele la alergeni neinfecţioşi sînt negative. c) *Astm asociat cu hipersensibilitate la aspirină* este rar întîlnit la copil; asociază rinită hipertrofică (cu polip), astm bronşic şi sensibilitate la aspirină (pe care o poate preceda cu cîţiva ani). d) *Aspergiloza bronhopulmonară* este datorată agentului micotic *Aspergillus fumigatus*, care poate interveni ca alergen sau agent infecţios. Alergia respiratorie de acest tip este rară la copil; se distinge prin eosinofilie sangvină şi locală, reacţii cutanate pozitive, culturi pozitive din aspiratul traheal şi precipitine specifice faţă de *Aspergillus fumigatus* în ser. Dozarea IgE reflectă activitatea bolii. 3. *Tuberculoza* determină expir prelungit, mai ales datorită compresiunilor exercitate de ganglioni asupra bronhiilor. 4. *Cauze rare de dispnee*

Scanned with OKEN Scanner

astmatiformă la copil. a) *Deficit selectiv de IgA* întîlnit cu o frecvență de 1/500—1/700; imunitatea celulară nu este afectată. Înainte de vîrsta de 2—3 ani diagnosticul este dificil de susținut din cauza variațiilor fiziologice ale IgA; se asociază curent și deficitul de IgA secretor. Copiii fac frecvent manifestări respiratorii cu caracter astmatiform (hipo IgA este asociat curent cu hiper IgE). b) *Sindromul Wiskott-Aldrich* este caracterizat prin deficit imunitar celular și hipo IgM. Clinic, bolnavul are dermatită eczematiformă, trombocitopenie și infecții pulmonare repetate cu caracter astmatiform. c) *Periarterita nodoasă:* pe fond de dispnee continuă, bolnavul prezintă episoade paroxistice de dispnee expiratorie care evoluează cu crize de astm prelungite, corticodependente. d) *Parazitoze:* ascaridiază, trichinoză, larva migrans visceralis se pot manifesta clinic prin expir prelungit. Cazurile care asociază dispnee de tip expirator cu stridor au fost enumerate în subcapitolul. 2.5.5. e) *Bronhopneumonia cronică obstructivă* este considerată sechela unor infecții acute virale ale aparatului respirator caracterizată prin prezența sindromului obstructiv permanent sau recurent la nivelul căilor aeriene distale. Debutează la sfîrșitul celui de al 2-lea semestru de viață, pînă la vîrsta de 3 ani. Factorii declanșanți incriminați sînt: virusul rujeolic, virusul sincițial respirator, adenovirusurile, *Bordetella pertussis*. Unele din aceste virusuri produc depresiunea imunitară a gazdei diminuînd răspunsul imun celular sau humoral, iar altele au acțiune directă betablocantă la nivelul receptorilor bronșici. Evoluția este trenantă, cu wheezing permanent sau recurent, tuse, cianoză, dispnee permanentă. Prognosticul îndepărtat al acestor cazuri este incert și relația cu echivalentul bolii la adult nu este bine stabilită. f) *Wheezing*-ul se mai poate întîlni în intoxicație cu substanțe organofosforice, sau după administrare de cromoglicat disodic, cefalosporine, eritromicină, lipiodol, neomicină, rifampicină, streptomicină, tetraciclină și vitamina K (Illingworth). Fumatul prezent constant în camera unde se joacă copilul este un factor favorizant care poate precipita wheezing la vîrstă mică.

2.6. Aparat cardiovascular

2.6.1. Tulburări de ritm

Orice abatere a bătăilor inimii de la ritmul sinusal normal se încadrează în grupul aritmiilor sau al tulburărilor de ritm. Acestea apar fie prin modificări ale automatismului normal (decelerări sau încetiniri ale impulsurilor din centri normali), fie prin apariția unor centri de automatism anormali (ectopici). Fără a fi adevărate aritmii, dar cu consecințe clinice identice, se încadrează aici și tulburările de condu-

Scanned with OKEN Scanner

cere intracardiacă. În tratatele de cardiologie tulburările de ritm sînt prezentate în funcţie de mecanismul lor de producere, ceea ce este avantajos pentru înţelegerea fenomenului, dar nu este foarte folositor pentru examenul clinic. Medicul este de fapt confruntat cu un bolnav şi o electrocardiogramă (EKG). Examenul bolnavului permite stabilirea modificărilor de frecvenţă sau ritm bătăilor cardiace şi pulsului şi din studiul EKG se deduce mecanismul de producere ale tulburării. Avînd acest principiu călăuzitor, am optat pentru următoarea clasificare a tulburărilor de ritm la copil.

A. **Frecvenţă, ritm şi mecanism de producere normal.** *Ritmul sinusal* este singurul care se încadrează în această definiţie. Impulsurile care comandă contracţiile pornesc cu o regularitate remarcabilă din nodul sinusal Keith-Flack. Regularitatea contracţiilor cardiace se asociază cu o anumită *frecvenţă*, caracteristică acestui *pacemacker* fiziologic; frecvenţa depinde foarte mult de factorul vîrstă. Astfel, dacă pentru nou-născut frecvenţa normală este între 140—160/minut, la vîrsta de 1 an ea scade la 90—120/minut, pentru ca la 14 ani să fie de 70—80/minut. Înregistrarea EKG este tipică pentru ritmul sinusal normal, care poate fi astfel definit clinic şi electric.

B. **Frecvenţă şi ritm normal, mecanism de producere anormal.** Clinic, frecvenţa şi ritmul cardiac par normale, dar EKG dă relaţii anormale (obligatorie pentru susţinerea diagnosticului). Se pot întîlni următoarele eventualităţi: *pacemaker ectopic atrial* (care este sub control vagal, ca şi nodul sino-atrial), *pacemaker accelerat la nivelul fasciculului His* (realizează clinic un ritm normal, iar EKG există tahicardie atrială cu bloc atrio-ventricular 2/1). Cea mai frecventă eventualitate clinică este *blocul atrio-ventricular de gr. I* (PR prelungit pe EKG), întîlnit în reumatismul articular acut sau boli infecto-contagioase, fără a fi expresia unei miocardite. Este vorba de o tulburare funcţională şi nu lezională, pentru că este reversibilă la tratamentul cu atropină. Alungirea intervalului PR este primul semn electric al intoxicaţiei cu digitală.

C. **Frecvenţă mare, ritm regulat.** 1. *Tahicardia sinusală.* Ritmul este regulat, sediul de formare a impulsurilor este nodul sino-atrial. Factorul variabil este *frecvenţa*, care depăşeşte valorile considerate normale pentru vîrstă, de obicei peste 140/160 minut (iar pentru nounăscut ajunge la 200—220/minut). Tahicardia sinusală se instalează în toate situaţiile în care este crescută producţia de catecolamine; poate fi *constituţională* fiind întîlnită la copilul sănătos (pentru comparaţie este bine să se cunoască valoarea alurii ventriculare determinată cu ocazia unor examinări anterioare). Tahicardia sinusală întovărăşeşte în mod foarte caracteristic *sindromul de cord hiperchinetic*, întîlnit la copiii cu sistem neurovegetativ labil, dar şi la bolnavii cu hipertiroidism (diagnostic diferenţial dificil). Exerciţiul fizic la bolnavi neantrenaţi, debutul bolilor acute infecţioase, abdomenul acut (diso-

Scanned with OKEN Scanner

ciație puls-temperatură), anemia gravă, feocromocitomul (în timpul crizelor hipertensive), intoxicații diverse (cafeină, nicotină, teobromină, beladonă, efedrină, miofilin), insuficiența cardiacă și miocardita sînt o parte din cauzele de tahicardie sinusală (enumerate neexhaustiv). *Miocardita acută virală* poate debuta la orice vîrstă, cu aspect clinic inițial de pneumonie virală, dar atenția este atrasă de cardiomegalie, hepatomegalie, modificări calitative ale zgomotelor cardiace, ritm de galop. 2. *Tahicardia paroxistică* este, în 90% din cazuri, supraventriculară (TPSV) și în numai 10% din cazuri ventriculară (TPV). *Tahicardia paroxistică supraventriculară* poate fi definită ca o tulburare de ritm, în care alura ventriculară este rapidă (>200/minut), fixă și monotonă; rezultă prin activarea unui centru ectopic situat proximal de bifurcația fasciculului His. Debutul și sfîrșitul crizei este brusc, iar durata tulburării este foarte variabilă (minute, ore, zile). EKG se constată unde P cu frecvență mai rapidă decît cea normală, fusiunea undelor P + T, și complexe QRS cu frecvență egală cu numărul contracțiilor atriale, avînd o configurație grafică normală. Debutul unei crize de TPSV poate fi întîlnit la orice vîrstă, iar pentru sugar frecvența pare a fi următoarea: 26% din cazuri sub vîrsta de o lună, 34% între 1 și 3 luni și 43% din cazuri în perioada 4—12 luni; s-au descris și cazuri cu debut intrauterin. Maximum de frecvență a fost întîlnit la băieți cu vîrsta de cca 4 luni, de obicei cu cord anterior sănătos (60%). Cu cît sugarul este mai mic, cu atît dezvoltă mai ușor insuficiență cardiacă. *Dintre factorii predispozanți* întîlniți în 40% din cazuri se citează bolile congenitale de cord cu mențiune specială pentru fibroelastoza subendocardică, anomalia Ebstein și transpoziția de mari vase (corectată); o parte din cazuri au debutat post-operator (intervenție corectoare pe cord); în 23% din cazuri există anamneză sugestivă pentru episoade asemănătoare în familie (moarte subită, palpitații, tulburări de ritm cu ritm rapid). Recurența TPSV este foarte mare și de obicei este maximă în următoarele 12 luni. Recurența precoce este de prognostic mai bun decît episoadele care reapar la vîrste mai mari. Există autori care subîmpart TPSV în 3 grupe: a) TPSV apărută la sugari în vîrstă de 2—4 luni, pe cord anterior sănătos. Criza răspunde favorabil la medicația antiaritmică curentă și recurența este mică. b) TPSV apărută la copil, peste 1 an, cu cord anterior afectat; prognosticul este rezervat, recurența frecventă, răspunsul la medicația antiaritmică se obține greu. c) TPSV la copii cu sindrom Wolf-Parkinson-White (WPW, sindrom de preexcitație). Cuprinde 10% din toate cazurile de TPSV, nu există nici o predominență de sex, are mare tendință la recurență, răspuns terapeutic întîrziat. 3. *Tahicardia paroxistică ventriculară* (TPV) se caracterizează prin ritm rapid și regulat, în timp ce pe EKG se înregistrează complexe QRS, largi, bizare, fără legătură cu unda P. Criza apare la bolnavi

Scanned with OKEN Scanner

de cord, cum sînt miocardiopatia obstructivă şi neobstructivă idiopatică, miocardite, boala Mőnckeberg.

D. **Frecvenţă mică, ritm regulat.** 1. *Bradicardia sinusală.* Unda de excitaţie ia naştere în nodul sino-atrial, ritmul este regulat, iar frecvenţa contracţiilor ventriculare este mai mică decît normalul corespunzător vîrstei. Aspectul electric este identic cu cel din ritmul sinusal. Bradicardia sinusală la nou-născut semnifică, de obicei, anoxie sau asfixie neonatală. Pentru vîrstele mai mari bradicardia sinusală este compatibilă cu o sănătate perfectă şi se întîlneşte, în special, la copiii care practică sport în mod sistematic ; se datoreşte, în special, creşterii tonusului vagal. Unele boli congenitale de cord (stenoza aortică valvulară, coarctaţia de aortă, transpoziţia de mari vase), hipertensiunea arterială, hipertensiunea intracraniană, convalescenţa unor boli infecţioase, reumatismul articular acut tratat cu cortizon, în a 2-a săptămînă de evoluţie, salmonelozele (febră + bradicardie) sau hipotiroidia sînt tot atîtea cauze posibile de bradicardie sinusală. Acest tip de aritmie se poate întîlni şi în unele intoxicaţii, cum sînt cea cu digitală, potasiu, rezerpină, betablocante, miofilin, amine presoare. 2. *Disociaţia atrio-ventriculară* se manifestă clinic prin bradicardie (cu foarte mici neregularităţi). EKG se poate demonstra că ritmul fasciculului His depăşeşte ritmul nodului sinusal. 3. *Ritm idioventricular* (cu *pacemaker* la nivelul fibrelor Purkinje) se prezintă clinic ca o bradicardie cu ritm 35—40/minut, iar EKG complexul QRS are o configuraţie bizară şi nu este în mod regulat precedat de unde P. 4. *Bloc complet atrio-ventricular* este congenital în pediatrie (cauză de bradicardie severă la nou-născut) sau se asociază cu unele boli congenitale de cord (transpoziţie de mari vase, defect septal ventricular). Aspectul electric este caracteristic. Efortul fizic modifică numai frecvenţa atrială, în timp ce frecvenţa ventriculară rămîne nemodificată, cu o regularitate perfectă. Bolnavul prezintă ameţeli , lipotimie, convulsii sau chiar crize Adams-Stockes. 5. *Bloc sino-atrial cu răspuns* 2/1 se exprimă clinic prin bradicardie cu ritm regulat. După efort fizic frecvenţa contracţiilor ventriculare se dublează. Tulburarea de ritm se datoreşte blocării undei de excitaţie sinusală la joncţiunea nod sinusal-miocard atrial. Stimulul nu are intensitatea necesară declanşării unei contracţii, care se obţine abia la ciclul următor. EKG se constată absenţa undei P la unul sau mai multe cicluri. Etiologia acestei aritmii rare în pediatrie este următoarea : cardită reumatismală, miocardită, intoxicaţie cu digitală, hipopotasemie.

E. **Aritmie izolată, cu bătăi neregulate rare.** La examenul clinic examinatorul sesizează că din cînd în cînd, la intervale variabile, intervin bătăi cardiace anarhice care tulbură ritmul cardiac de bază. 1. *Extrasistole.* Frecvenţa acestei tulburări este mai mică la copil decît la adult (0,06% la nou-născuţi, 2,2% la şcolari). Sediul centrului ectopic este *supraventricular în majoritatea cazurilor.* Centrii de exci-

Scanned with OKEN Scanner

taţie ectopică apar adesea la copii sănătoşi, dar şi la bolnavi cu cardită reumatismală, fibroelastoză, miocardită, unele intoxicaţii. Contracţiile comandate de aceşti centri tulbură activitatea ritmică a nodului sinusal, intercalînd sistole supranumerare (atunci cînd impulsul găseşte miocardul în afara perioadei refractare). Contracţia comandată de acest impuls (bătaie prematură) nu are eficacitate obişnuită din cauza scurtimii diastolei ventriculare. În contrast, bătaia următoare este intensă, fiind precedată de o pauză compensatorie (diastolă prelungită). De obicei, contracţia supranumerară, prematură, este slabă şi nu este sesizată de bolnav, în timp ce el poate percepe (sub forma unei bătăi puternice sau palpitaţii) contracţia următoare, puternică, precedată de pauza compensatoare. Auscultator se sesizează o neregularitate a bătăilor cardiace, iar EKG (obligatorie pentru diagnostic) evidenţiază o *contracţie precoce (unda P apărută precoce în raport cu sistola normală* şi avînd morfologie diferită de a ritmului de bază). Configuraţia normală a complexului QRS este dovada unei extrasistole supraventriculare, în timp ce un *complex QRS „bizar" dovedeşte că sediul centrului ectopic este ventricular.* Extrasistolele supraventriculare pe cord sănătos sînt fără semnificaţie patologică; ele dispar la efort. Extrasistolele ventriculare sau cele multifocale sînt dovada unei afecţiuni miocardice difuze (miocardită). Înregistrarea EKG fetale a demonstrat posibilitatea unor ritmuri ectopice chiar în timpul vieţii intrauterine. Dacă numărul extrasistolelor este mare, ritmul este extrem de neregulat, iar frecvenţa pulsului în aceste cazuri depăşeşte 140—160 bătăi/minut. 2. *Disociaţia atrio-ventriculară* se caracterizează clinic prin neregularitatea ritmului de bază datorită interferenţei celor 2 *pacemaker-i* (atrial şi ventricular). 3. *Blocul atrio-ventricular de gradul II, tip Mobitz II,* se manifestă printr-un ritm cardiac neregulat datorită lipsei intermitente şi neprevăzute a răspunsului ventricular. EKG se constată că intervalul PR este normal şi fix şi din cînd în cînd nu se înregistrează cîte un complex QRS. Această aritmie survine la unii bolnavi cu cardită reumatismală.

F. **Aritmii regulate.** 1. *Aritmia sinusală* este o tulburare fazică de descărcare a impulsului din nodul sino-atrial, alternînd frecvenţe înalte (în inspir) cu frecvenţe foarte mici (în expir). Clinic se manifestă prin ritm cardiac neregulat, legat de fazele respiraţiei. Tulburarea se întîlneşte rar înaintea vîrstei de 1 an şi creşte mult ca frecvenţă prepubertar, legată de variaţii ale tonusului vagal. Efortul fizic abolesţe această tulburare, de asemenea toate cauzele care generează tahicardie sinusală. 2. *Bloc atrio-ventricular de gradul II* (perioade Luciani-Wenkebach) se caracterizează, clinic, prin ritm cardiac neregulat. EKG se constată alungirea progresivă a timpului de conducere atrio-ventricular (intervalul PR), cu omiterea, la un moment dat, a unui compex QRS. Aritmia apare, de obicei, în cardita reumatismală. 3. *Bigeminism ventricular,* EKG se caracterizează prin alternarea

Scanned with OKEN Scanner

regulată între ritmul sinusal și extrasistole ventriculare cu focar de excitație la nivelul fasciculului His. Poate fi semn de intoxicație digitalică.

G. **Aritmii neregulate.** Examinatorul percepe clinic un ritm cardiac complet neregulat, anarhic, în care alternează bătăi cardiace puternice cu altele slabe avînd, de obicei, o frecvență înaltă. Acest tip de aritmii, rare în pediatrie, apar la copii cu cordul anterior afectat (cardită reumatismală, ca semn de gravitate, boli congenitale de cord, fibroelastoză endocardică). Doar în 10% din cazuri cordul este indemn de orice leziune. 1. *Flutter atrial.* Atriul se contractă regulat și fix cu 250—300 bătăi/minut. Dacă transmiterea impulsurilor la ventricul se face cu o regularitate de 1/1, cazul nu poate fi distins clinic de TPSV (mai ales la sugar). Obișnuit însă, ventriculul primește numai o parte din aceste impulsuri din cauza blocului „fiziologic" sau se instalează bloc atrio-ventricular variabil (răspuns ventricular 2/1, 3/1). Tulburarea se poate produce prin supradozaj de chinidină. EKG apar unde F (cu aspect de „dinți de fierăstrău"), înlocuind undele P. Frecvența undelor F este de 250—300/minut și este urmată, la intervale fixe (2/1, 3/1), de complexe QRS cu morfologie normală. 2. *Fibrilație atrială.* Ritmul cardiac perceput clinic este complet neregulat. Atriul se contractă parțial, ineficient și transmite neregulat impulsurile ventriculului. Intensitatea contracțiilor este foarte variabilă, există „deficit de puls". EKG contracțiile atriale (undele P) sînt înlocuite de unde f, de foarte mică amplitudine, cu o frecvență între 400—600/minut; undele sînt variabile ca morfologie, durată și sens. Pe acest „fond" complexele QRS survin neregulat, de obicei avînd morfologie normală. 3. *Fibrilația ventriculară* este „cea mai gravă tulburare de ritm imaginabilă" (Nadas). Bolnavul supraviețuiește 5—6', circulația devenind ineficientă. Excitația pornește dintr-un centru ectopic situat ventricular, ventriculul se contractă ineficient, cu o frecvență de 400—600/minut.

H. **Asistolia** este cel mai grav tip de aritmie cardiacă, caracterizată prin oprirea contracțiilor inimii, absența zgomotelor cardiace audibile, dispariția pulsului carotidian și/sau femural, urmate de prăbușirea tensiunii arteriale. Asistolia corespunde încetării activității mecanice și electrice a cordului (asistolie ventriculară), dar și fibrilației ventriculare care realizează același aspect clinic. Fibrilația ventriculară constituie 10% din cauzele de sincopă cardiacă în pediatrie; diagnosticul poate fi susținut numai pe EKG sau prin vizualizare directă a cordului (chirurgie cardiacă). Nu are însemnătate auzirea unor zgomote cardiace rare sau înregistrarea unei activități electrice miocardice oarecare în condițiile în care circulația, devenită ineficientă, nu mai poate asigura vascularizația encefalului. Oprirea funcțională a cordului are aceleași consecințe cu oprirea în fapt a activității cardiace. Consecințele hemodinamice și metabolice ale opririi relative

Scanned with OKEN Scanner

sau absolute a activității mecanice a inimii conduc la scăderea presiunii hidrostatice și creșterea presiunii venoase centrale. În momentul egalizării celor 2 presiuni, încetează perfuzia tisulară. Creierul și inima sînt viscerele cele mai sensibile la întreruperea prelungită a fluxului sanguin. Prognosticul sincopei cardiace este „semnat" de importanța leziunilor cerebrale ireversibile ce se instalează în orice irigare deficitară a creierului care depășește 4—6 minute și constau din convulsii, cecitate sau sechele neuropsihice grave. Dacă bătăile cordului nu se reiau se adaugă midriază fixă, oprirea respirației, cianoză generalizată și, în final, moarte clinică (sincopa cardio-respiratorie). *Etiologie.* 1. *Cauze metabolice. Anoxia* este probabil cea mai frecventă cauză de sincopă la copil. Apare în pneumopatii acute, edem pulmonar acut, convulsii prelungite, spasm laringian, boli congenitale de cord cianogene (tetradă Fallot, transpoziția marilor vase). Crizele anoxice ce apar în bolile congenitale cianogene, în perioada de sugar, se întovărășesc, în peste 50% din cazuri, de asistolie de peste 2 secunde și uneori de peste 4 secunde. *Hiperpotasemia* (realizată prin injecția rapidă a soluției hipertone de potasiu iv.) se soldează cu fibrilație ventriculară (la doza de peste 0,02 g/kg) sau oprirea cordului în diastolă (la doza de peste 0,06 g/kg). Injectarea rapidă iv. a unor soluții hipertone de calciu poate conduce la fibrilație ventriculară, mai ales la un bolnav anterior digitalizat sau care prezintă hipopotasemie concomitentă. Acidoza severă (metabolică sau respiratorie) poate precipita aritmii, mergînd pînă la oprirea cordului în diastolă. 2. *Cauze nervoase.* a) Edem cerebral acut, comă toxică, anestezie cu cloroform. b) Reflexe vago-vagale cardioinhibitorii care apar în intubație traheală, aspirație traheală, schimbarea canulei traheale, traheotomie, paracenteze diverse, apăsarea brutală și simultană a ambilor globi oculari, traumatisme testiculare, dilatație anală (rectoscopie), tracțiune pe mezouri (intraoperator), cateterism cardiac, chirurgie cardiacă. În aceste ultime eventualități se realizează reflexe vagale cu bradicardie progresivă și oprirea cordului în diastolă. Dacă miocardul era anterior sănătos, prin fenomenul de „vagus escape", bătăile cordului se pot relua, dacă s-a intervenit prompt. 3. *Cauze circulatorii. Tulburarea ejecției ventriculare,* prin embolii de natură diversă care astupă orificiile marilor vase care pleacă din ventricul, poate conduce la sincopă cardiacă. *Reducerea timpului de umplere diastolică a ventriculului* în aritmii ca tahicardie paroxistică ventriculară, flutter atrial cu ritm ventricular rapid, fibrilație ventriculară are aceleași consecințe. Ultima este întîlnită mai des de cînd se practică chirurgie cardiacă și cateterism cardiac. Este de asemenea întîlnită în caz de electrocutare, electroșoc și în crize Adams-Stokes cu ritm sub 20 bătăi/minut (în blocurile atrio-ventriculare congenitale, asociate sau nu cu boli structurale de inimă). Scăderea debitului circulator la arterele coronare în colaps

Scanned with OKEN Scanner

cardiovascular, stenoză aortică, mixom atrial, ca şi tulburări ale întoarcerii venoase din hemoragie masivă, embolie pulmonară, embolie gazoasă, se soldează cu asistolie. 4. *Cauze toxic-medicamentoase*. Unele medicamente cu acţiune directă asupra fibrei miocardice pot produce prin supradozare tulburări de ritm şi, în final, fibrilaţie ventriculară. Aşa sînt glicozizii digitalici, procainamida, chinidina, imipramina. *Intoxicaţiile grave* pot evolua cu oprirea inimii în diastolă sau fibrilaţie ventriculară. Substanţe toxice (şi medicamente) cu acţiune directă asupra miocardului: antipaludice de sinteză, *Amanita phaloides*, bariu, cadmiu, cloralhidrat, cloroform, chinină, etanol, iodoform, metanol, salicilaţi, thaliu, tetraclorură de carbon, tricloretilen. Situaţii cu risc crescut pentru asistolie sînt: tulburări circulatorii şi respiratorii critice, hiperkaliemie severă, intoxicaţii cu substanţele citate, unele gesturi medicale periculoase (traheotomie, cateterism cardiac).

2.6.2. Sufluri cardiace

Suflurile cardiace au fost definite, de A. S. Nadas, ca un grup de vibraţii patologice care au frecvenţa cuprinsă între 50—1 000 cicli/sec. şi care se aud (şi se pot înregistra) între zgomotele cordului. Ele apar datorită tulburenţei apărute în fluxul laminar al sîngelui atunci cînd acesta se deplasează cu viteză mare în vase (sau cavităţi) cu dimensiuni mari. După modul de producere se descriu sufluri de ejecţie şi de regurgitaţie. *Suflul de ejecţie* ia naştere în timpul fazei de ejecţie a sistolei ventriculare fiind situat între primul şi al doilea zgomot al inimii şi se aude la scurt timp după primul zgomot; poate fi crescendo-descrescendo şi se formează atît în leziuni organice, cît în şi afara lor (suflu funcţional). *Suflul de regurgitaţie* se datoreşte întoarcerii coloanei de sînge într-o cavitate situată retrograd; poate fi sistolic sau diastolic şi este totdeauna de natură organică. În descrierea unui suflu se va preciza localizarea (maximum de auscultaţie), iradierea, caracterele acustice (înălţimea, tonalitatea şi timbrul), modificarea la practicarea unor manevre, situaţia lui în revoluţia cardiacă (sistolic, diastolic sau continuu), durata şi, mai ales, intensitatea lui. Pentru aprecierea intensităţii unui suflu s-a convenit să se utilizeze o scară formată din 6 grade: *gradul 1* — cel mai slab suflu audibil, după ce examinatorul ascultă cu atenţie zgomotele cordului, folosind liniştea auscultatorie a apneei; *gradul 2* — suflu ceva mai intens, care poate fi remarcat imediat, chiar dacă auscultaţia cordului se face în timpul respiraţiei; *gradul 3* — suflu de intensitate moderată, uşor sesizabil la auscultaţie, neînsoţit de freamăt; *gradul 4* — suflu relativ puternic întovărăşit de freamăt; *gradul 5* — suflu foarte puternic, asociat cu freamăt, care se aude numai cu stetoscopul plasat pe toracele bolnavului; *gradul 6* — suflul are caracterele precedentului, dar se poate

Scanned with OKEN Scanner

auzi și cu stetoscopul plasat la 1 cm depărtare de peretele cavității toracice. În funcție de intensitate, dar și de coexistența unui cord sănătos sau bolnav, suflurile mai pot fi anorganice și organice.

2.6.2.1. **Sufluri anorganice.** Sînt totdeauna sistolice (mezo sau protosistolice), au intensitate mică (gradul 1—2) și apar la copii cu cordul indemn de orice leziune organică. 1. *Suflul inocent sau accidental*, suflul fiziologic, întîlnit la 60% din copii în timpul vieții, este un suflu cu timbru muzical, cu frecvență medie, localizare variabilă, dar mai frecvent se aude precordial și parasternal stîng, în spațiul 3—4 intercostal. Nu iradiază și nu este niciodată pansistolic. Intensitatea sa nu depășește niciodată gradul 3 și, de obicei, este de gradul 1—2. Niciodată nu este diastolic. EKG este normală, configurația radiologică a cordului este normală, iar fonocardiografic este imposibil de a stabili criterii absolute de distincție între un suflu inocent și unul organic; în general dispare după efort fizic. 2. *Suflul funcțional* apare în cursul unei anomalii tranzitorii de activitate a inimii, cum ar fi *febra* sau *sindromul de cord hiperchinetic* la copiii cu sistem vegetativ labil, la care se realizează creșterea debitului cardiac. Mai poate apare în stimularea β receptorilor adrenergici, hipertiroidism sau anemie gravă. 3. *Sufluri tranzitorii la nou-născut.* În primele 48 de ore de viață, 60% din nou-născuți au un suflu la auscultația cordului. La nou-născut sînt 3 tipuri de sufluri tranzitorii: a) *sistolic de ejecție*, similar suflului inocent al copilului mare. Intensitatea este de 1/6—2/6, se aude mai bine în spațiul IV intercostal stîng, parasternal și se datorește persistenței găurii Botallo; b) *continuu*, în focarul pulmonarei, intensitate 1/6—2/6, se aude numai în primele zile de viață; c) *crescendo* se aude în focarul pulmonarei și în spațiul IV intercostal stîng, intensitate 1/6—2/6. Incidența bolilor structurale de inimă este apreciată doar la 2—7‰ din nașteri. Cele mai multe sufluri percepute în primele 48 ore de viață apar la copiii sănătoși. Dacă sînt prezente și alte anomalii (cianoză, cardiomegalie), probabilitatea unui suflu organic crește. Niciodată nu vor fi anunțați părinții că se suspectează o boală cardiacă, dacă la auscultație s-a depistat un suflu sistolic de gradul 1—2, ci se vor face și alte investigații care permit precizarea naturii organice sau anorganice a unui suflu.

2.6.2.2. **Sufluri organice.** Pot fi sistolice sau diastolice (suflul diastolic este totdeauna organic), au intensitate mare (gradul 3—6) și apar la bolnavi cu defecte congenitale sau leziuni anatomice dobîndite ale valvulelor sau cavităților cordului. Intensitatea suflului nu este un criteriu suficient pentru a-l încadra în suflu organic sau funcțional. După situația suflului, în raport cu revoluția cardiacă, suflurile organice pot fi sistolice, diastolice sau continui. Suflurile organice sînt un fenomen auscultator permanent (fig. 8.).

Scanned with OKEN Scanner

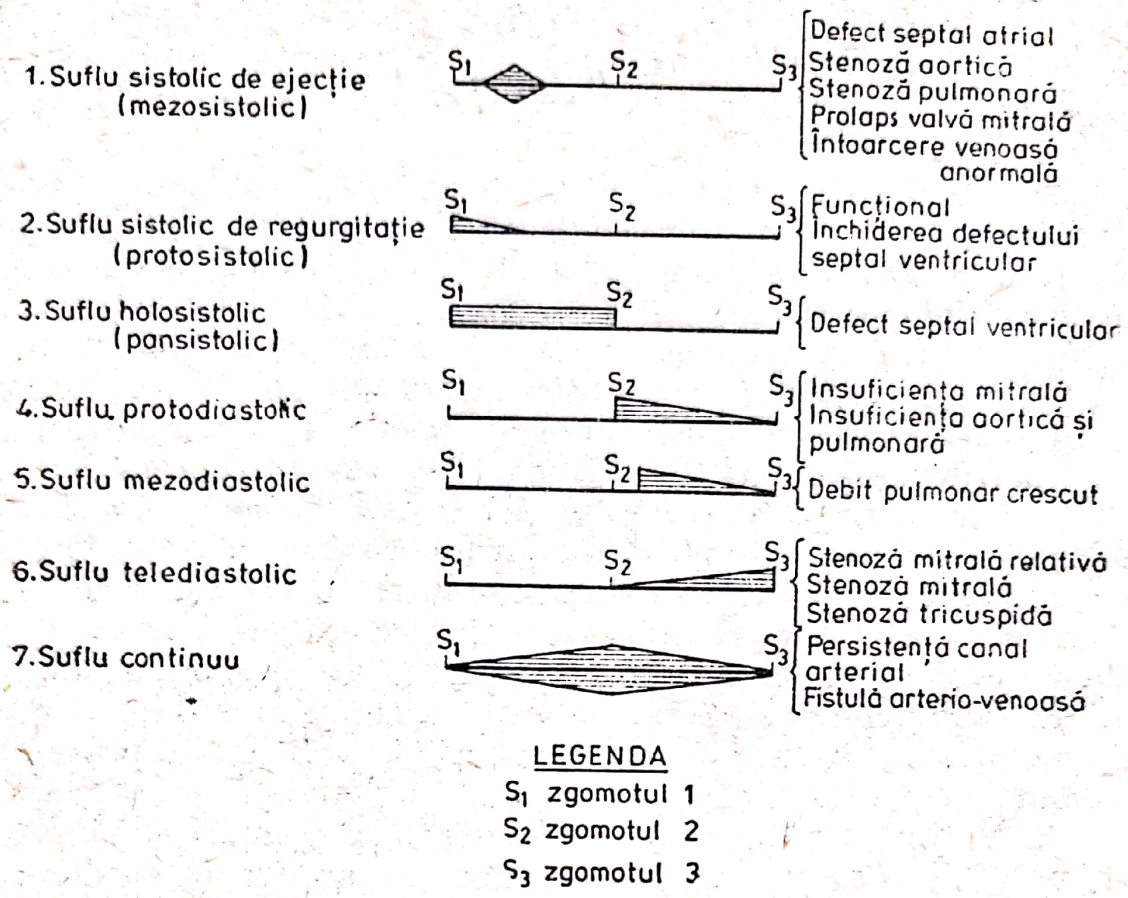

Fig. 8. Tipuri de sufluri și exemplificare

A. **Sufluri sistolice.** 1. *Insuficiența mitrală* (maximum de auscultație apexian, focarul de auscultație al valvulei mitrale); suflu de regurgitație, datorit închiderii insuficiente a valvei mitrale în timpul sistolei (leziune valvulară sau dilatarea ventriculului stîng cu lărgirea inelului valvular). Suflul este pansistolic, începe imediat după primul zgomot, are intensitate mare (3/6—4/6), timbru muzical („în țișnitură de vapori"), are tendință la iradiere spre axilă și regiunea posterioară a trunchiului. EKG se poate constata unda P bifidă (P mitral) și semne de încărcare și hipertrofie a ventriculului stîng. Examenul radiologic evidențiază mărirea de volum a ventriculului stîng. 2. *Stenoza aortică*, maximum de auscultație este în spațiul 2 intercostal drept, cu iradiere spre arterele carotide, focarul de auscultație al valvei aortice. Este un suflu de ejecție, datorit trecerii sîngelui din ventriculul stîng prin orificiul aortei stenozat. Suflul este separat de zgomotul I printr-un interval (corespunzător timpului necesar deschiderii valvulelor semilunare), este descrescendo, are intensitate mare (3/6—6/6), frecvență joasă, tendință la iradiere spre baza gîtului și regiunea precordială. În stenoza aortică zgomotul II este slab bătut sau dispare; se asociază freamăt catar. Pulsul periferic este slab bătut și greu de palpat. Tensiunea arterială are valori mici.

Scanned with OKEN Scanner

EKG arată hipertrofie ventriculară stîngă, iar radiologic se constată hipertrofie de ventricul stîng, cu rotunjirea marginii stîngi a cordului. Diagnosticul diferențial între diferitele forme de stenoză aortică (stenoză aortică valvulară, stenoză aortică subvalvulară sau supravalvulară) este posibil numai prin cateterism sau angiografie. 3. *Coarctația de aortă* (maximum de auscultație în spațiul 3—4 intercostal stîng), suflu sistolic de ejecție de mare intensitate, audibil bine în regiunea dorsală și interscapulo-vertebral. Tensiunea arterială are valori mari la membrele superioare și mici la membrele inferioare, pulsul este slab palpabil la femurală. EKG arată hipertrofie de ventricul stîng și uneori se poate demonstra radiologic o dilatavie poststenotică. 4. *Stenoza arterei pulmonare* (maximum de auscultație în spațiul 2—3 intercostal stîng, focarul de auscultație al valvei pulmonare) se caracterizează prin suflu sistolic de ejecție cu tonalitate joasă, cu dedublarea zgomotului II prin asincronism în închiderea valvelor pulmonară și aortică, paralel cu intensitatea stenozei. Încă din prima copilărie se notează dispnee, oboseală la eforturi mici, dificultăți de alimentație și creștere. Cianoza întovărășește boala, dacă se asociază un șunt dreapta-stînga. La EKG se constată hipertrofie ventriculară dreapta și deviația axei electrice la dreapta. Radiologic se evidențiază dilatarea cordului drept, dilatația poststenotică a arterei pulmonare, reducerea vascularizației pulmonare. Leziunea poate fi izolată sau apare în contextul unor malformații complexe, cum este tetrada Fallot. 5. *Defectul septal ventricular* (DSV) (maximum de auscultație spațiul 3—4 intercostal stîng, parasternal); suflul de ejecție apărut prin trecerea sîngelui din ventriculul stîng în ventriculul drept, datorită gradientului de presiune, începe imediat după zgomotul I, este holosistolic, are intensitate mare (3/6—6/6), este aspru, asociat cu freamăt catar și are tendință de iradiere „în spiță de roată"; poate să nu fie auzit decît la interval de zile — săptămîni după naștere. Scade în intensitate cînd se instalează hipertensiunea pulmonară. Suflul se aude și posterior și spre baza gîtului. Zgomotul III pulmonar este accentuat sau chiar dedublat prin asincronismul dintre închiderea valvelor pulmonară și aortică. Desenul vascular pulmonar este accentuat la examen radiologic (și boala sfîrșește ca o boală vasculară pulmonară). EKG arată semne de hipertrofie biventriculară. 6. *Defectul septal atrial* (DSA) (maximum de auscultație în spațiul 2 intercostal stîng, parasternal); suflul de ejecție, de intensitate medie, poate fi confundat cu ușurință cu un suflu accidental. Suflul se datorește stenozei pulmonare relative datorită creșterii volumului sanguin în circulația pulmonară. Este mai bine audibil în caz de febră sau după efort fizic. Cordul poate fi normal EKG și radiologic, iar încărcarea circulatorie pulmonară poate fi moderată. Suflul sistolic, ca primă manifestare a unei boli structurale de inimă la nou-născut, se întîl-

Scanned with OKEN Scanner

neşte în: persistenţa canalului arterial, stenoza arterei pulmonare, stenoza aortică, DSV, fistulă arterio-venoasă.

B. **Suflurile diastolice** reprezintă, în mod cert, expresia auscultatorie a unei leziuni organice. 1. *Stenoza mitrală* se caracterizează printr-un suflu diastolic, cunoscut şi sub numele de uruitură diastolică, cu maximum de auscultaţie apexian, datorit trecerii sîngelui în timpul diastolei din atriul în ventriculul stîng prin valva mitrală stenozată. Intensitatea suflului este mare (gradul 3—6), frecvenţa este joasă, amplitudinea vibraţiilor este scăzută, se accentuează după efort şi în decubit lateral stîng, este precedat de zgomotul II întărit (clacment de închidere al mitralei). EKG se poate evidenţia unda P mitrală, hipertrofie ventriculară dreaptă. Radiologic atriul stîng este dilatat. Circulaţia pulmonară este foarte accentuată. 2. *Insuficienţa aortică* (maximum de auscultaţie în spaţiul 2 intercostal drept, parasternal); auscultator, este un suflu de regurgitaţie datorit incompetenţei valvulelor semilunare aortice la sfîrşitul sistolei, care generează refluxul sîngelui în ventricul. Suflul are intensitate medie (2/6—3/6), frecvenţă înaltă, timbru dulce, aspirativ, îndepărtat (ca un ecou); începe după zgomotul II, este descrescendo şi protodiastolic; suflul este net, dar slab; se aude mai bine în poziţia ridicat, în expir maxim, copilul fiind aplecat în faţă. Pulsul arterelor periferice este săltăreţ şi depresibil; EKG se observă hipertrofie de ventricul stîng. 3. *Insuficienţa pulmonară* (maximum de auscultaţie în spaţiul 2 parasternal stîng) se manifestă clinic printr-un suflu diastolic de regurgitaţie, descrescendo. Leziunea poate fi funcţională (ca în hipertensiunea pulmonară) sau se poate datori distrucţiei valvulelor pulmonare după endocardită. Orice stenoză pulmonară operată evoluează ulterior ca insuficienţă valvulară pulmonară. EKG se constată hipertrofie ventriculară dreaptă şi bloc de ramură dreaptă. Radiologic se evidenţiază arteră pulmonară pulsatilă şi hiluri vasculare pulsatile.

C. **Suflul continuu** (sistolo-diastolic Gibson). 1. *Persistenţa canalului arterial* (maximum de auscultaţie în spaţiul 2—3 intercostal stîng, parasternal) este un suflu de ejecţie, de intensitate mare (gradul 4/6), continuu (sistolo-diastolic). În prima copilărie este audibilă numai componenta sistolică. Se dezvoltă cu uşurinţă hipertensiune pulmonară şi la sugar apare şi insuficienţă cardiacă. EKG demonstrează hipertrofie ventriculară stîngă progresivă. După instalarea hipertensiunii pulmonare apare şi hipertrofie ventriculară dreaptă. Radiologic se poate constata mărirea de volum a atriului şi ventriculului stîng şi creşterea circulaţiei pulmonare. 2. *Anevrismul arteriovenos pulmonar* se poate manifesta clinic printr-un suflu continuu, „de du-te vino" avînd maximum de auscultaţie la nivelul spaţiului intercostal unde se proiectează la peretele toracic şi asociază, în mod

Scanned with OKEN Scanner

caracteristic, hemoptizie şi cianoză. Radiologic se poate evidenţia umbră pulmonară neomogenă şi pulsatilă, pulsaţii hilare. EKG nu este modificat caracteristic.

2.6.3. Hipertensiune arterială

Distincţia între normotensivi şi hipertensivi nu este prea clară la copil (ca la adulţi !). Există multe variabile în măsurarea valorilor tensiunii arteriale (TA) la copil şi nici măcar metoda de măsurare nu este standardizată pentru vîrstele mici şi mai ales pentru nou-născut, la care TA, din prima zi de viaţă, este corelată cu cea a mamei. TA din prima lună de viaţă este corelată cu TA a tatălui. HTA la nou-născut constituie un factor de risc pentru boală la vîrsta mare. Printre factorii de prim ordin care influenţează valoarea TA pare a fi mărimea corpului. TA la adult se corelează cu masa corporală, puls, înălţime şi valorile TA la mamă. Mulţi dintre factorii de variabilitate ai TA rămîn necunoscuţi. Schimbarea înălţimii corpului la adolescenţă este un factor determinant pentru modificarea TA la această vîrstă, la care se poate adăuga aportul de Na, K şi Ca. Obezitatea, factori familiali şi genetici intervin în determinarea valorilor TA la copil. Dintre factorii de risc ai HTA la adolescenţi se pot cita aportul de sodiu, exerciţiul fizic (care creşte proporţional TA fără a realiza o modificare a rezistenţei dinamice). Componenta neurogenă poate fi testată la adolescent solicitîndu-l să rezolve mental cîteva operaţii aritmetice. Stress-ul indus astfel face ca, la copiii predispuşi, să se înregistreze creşterea valorilor tensionale şi a alurii ventriculare. Sistemul nervos simpatic prin maturarea lui influenţează HTA.

Prin convenţie s-a hotărît să fie considerate hipertensiune arterială valorile care depăşesc 140/90 mm Hg pentru copil şi 150/100 mm Hg pentru adolescent. Nou-născutul la termen este considerat hipertensiv la valori ale tensiunii arteriale care depăşesc 90/60 mm Hg, pentru ca la prematur aceste valori limită să fie 80/50 mm Hg. Din punct de vedere clinic HTA poate fi asimptomatică (de aceea măsurarea TA face parte din examenul de rutină la orice vîrstă). Prevalenţa HTA la copil a fost raportată între 1,4—11%. Datorită extremei labilităţi a valorilor TA la adolescent se vor face determinări succesive. În acest mod scade apreciabil numărul copiilor care au valori crescute ale TA (fig. 9).

2.6.3.1. **Hipertensiunea arterială secundară.** Reprezintă majoritatea cazurilor pediatrice, mai ales la vîrstele mici ; se recunosc 5 categorii de cauze.

A. **Cauzele renale** cumulează 80% din cazurile de HTA secundară la copil ; se prezintă sub două aspecte : boli renale cu HTA acută

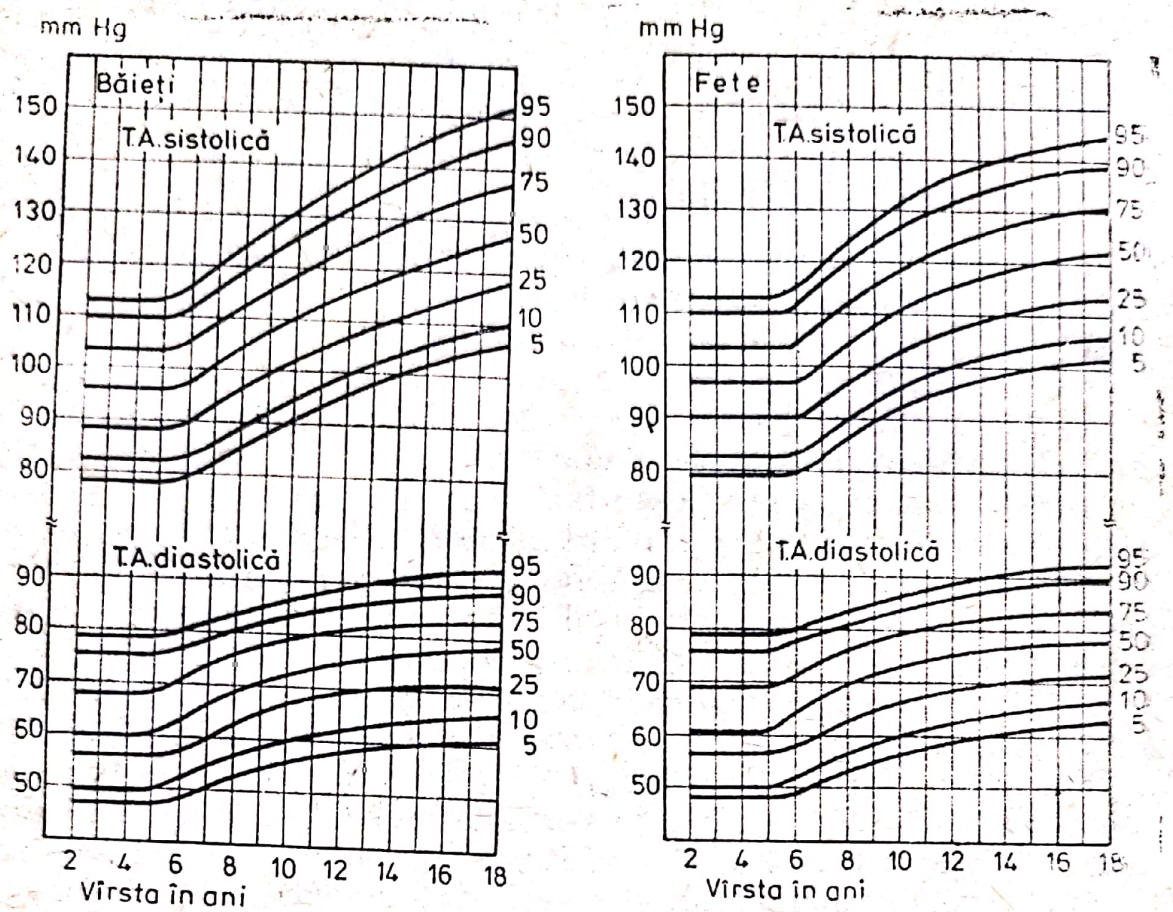

Fig. 9. Variațiile tensiunii arteriale la copil

și boli renale cu HTA cronică. 1. *Hipertensiunea arterială acută* este tranzitorie, apărută în condițiile în care este paralelă cu boala care o determină și se vindecă (dispare) o dată cu aceasta. Cea mai frecventă cauză de HTA acută la copil este *glomerulonefrita acută poststreptococică*; crește în special tensiunea diastolică care depășește, de obicei, valoarea de 110 mm Hg, dar care rareori trece de 140 mm Hg. Insuficiența cardiacă complică boala atunci cînd unui bolnav cu oligurie marcată continuă să i se administreze cantități inadecvate (neadaptate) de lichide. În cazul în care scăderea filtratului glomerular nu este semnificativă, HTA nu însoțește obligatoriu glomerulonefrita poststreptococică. *Sindromul hemolitic uremic* apare mai frecvent sub vîrsta de 2 ani la copii cu tulburări gastrointestinale acute și se manifestă prin apariția brutală a insuficienței renale acute, anemiei hemolitice și trombocitopeniei. Poate evolua cu convulsii, edeme și insuficiență cardiacă. HTA din acest sindrom este tributară hipersecreției de renină, secundară ischemiei renale. 2. *Boli renale cu HTA cronică. Insuficiența renală cronică* este cea mai frecventă cauză de HTA malignă la copil. Este stadiul final (ultim) de evoluție al unui grup heterogen de boli renale cronice (glomerulonefrită membranoproliferativă, glomerulonefrită post purpură Schönlein-Henoch,

glomerulonefrită extramembranoasă din LES, hipoplazie cu sau fără displazie renală, uropatie obstructivă complicată cu pielonefrită cronică, hipercalcemie idiopatică). În funcție de gravitatea bolii renale, debutul clinic are loc în primul sau cel de al doilea deceniu de viață. În anamneză se notează insuficiența creșterii, deficiențe ale stării de nutriție, paloare, poliurie, polidipsie. Filtratul glomerular scade la 10 ml/minut/1,73 m^2. Anamneza și bilanțul funcției renale pun diagnosticul. *Malformațiile reno-urinare* obstructive sau neobstructive, asociate cu reflux vezico-ureteral (demonstrat prin ureterocistografie) se prezintă cu HTA secundară pielonefritei cronice. *Boala polichistică renală*, transmisă autosomal recesiv, se poate manifesta chiar din perioada de nou-născut cu oligohidramnios (caracteristic !), facies Potter, detresă respiratorie precoce, mase renale enorme palpabile bilateral; evoluează cu HTA. *Boala renală asimetrică* (rinichi mic unilateral demonstrat prin pielografie) poate fi cauză de HTA, dar numai dozarea reninei din vena renală adiacentă constituie o indicație expresă pentru nefrectomie. Nu orice rinichi mic la un bolnav cu HTA este cauza sigură a HTA. 3. *Hipertensiunea reno-vasculară* asociată cu boală arterială renală apare la orice vîrstă, la ambele sexe cu frecvență 7,24% din totalul HTA la copil. Uneori i se poate recunoaște o cauză iatrogenă (complicație a cateterizării arterei ombilicale la nou-născut). Poate fi afectat oricare segment al sistemului vascular renal (una sau ambele artere renale sau ramuri ale acestora). Severitatea hipertensiunii este corelată cu severitatea stenozei, gradientul presiunii. Sub vîrsta de 2 ani atrage atenția insuficiența creșterii și malnutriția proteincalorică, uneori istoric familial de neurofibromatoză Recklinghausen; examenul clinic demonstrează în aceste cazuri pete „café au lait". În 25% din cazuri este audibil un suflu la auscultația flancurilor abdominale. Sînt și cazuri în care examenul clinic și anamneza sînt negative, iar bolnavul se prezintă la medic cu o criză de HTA paroxistică; examenul de urină și testele funcționale renale sînt normale; diagnosticul este dificil, dar poate fi sugerat, cu ocazia unei pielografii, de o întîrziere în eliminarea substanței de contrast de partea afectată, diferență de concentrare a substanței de contrast între cele 2 părți, diferențe în dimensiunile rinichilor, vizualizarea prelungită a pelvisului renal și o mai bună concentrare a substanței de contrast de partea afectată. Dacă se suspectează *anevrism*, *fistulă arteriovenoasă*, *compresiune vasculară* sau *periarterită nodoasă*, angiografia este metoda de diagnostic de șoc. În etapa următoare se face evaluarea activității reninei, eventual separat pentru fiecare venă renală în parte.

B. **Cauze cardiovasculare.** Cea mai frecventă cauză de HTA este *coarctația aortei toracice*. Debutul poate fi sesizat chiar neonatal dacă stenoza arterială este strînsă sau asociată cu alte malformații structurale de cord. La vîrstă mică atrage atenția insuficiența cardiacă

Scanned with OKEN Scanner

(și nu HTA). Sugarul se alimentează greu, nu crește, prezintă cardiomegalie și hepatomegalie, suflu sistolic și puls absent la artera femurală. Cu vîrsta, valorile tensiunii arteriale scad (apare circulație colaterală). La copilul școlar, frecvența bolii domină la băieți. Clinica este dominată de HTA la membrele superioare, diferență de presiune față de membrele inferioare, suflu sistolic (inconstant). Creșterea TA se asociază cu creșterea debitului cardiac observată în unele leziuni cardiace sau vasculare (*persistența canalului arterial, insuficiență aortică, anevrism arteriovenos* cu creșterea reactivă a debitului cardiac). Dacă valorile TA sînt diferite între cele 2 brațe ne vom gîndi la *anomalii vasculare*, în special cele de arc aortic sau *compresiune vasculară exterioară*. Caracteristic pentru insuficiența aortică este creșterea presiunii arteriale sistolice, cu puls săltăreț și depresibil. Suflul diastolic dulce, aspirativ, îndepărtat, în spațiul 2 intercostal drept, confirmă diagnosticul. Creșterea presiunii venoase în *insuficiența cardiacă congestivă* se poate transmite segmentului arterial al circulației sanguine și poate rezulta HTA atît sistolică, cît și diastolică.

C. **Cauzele endocrinometabolice** sînt rare în pediatrie. *Sindromul adrenogenital cu hiperplazie corticosuprarenală* se caracterizează prin anomalii ale dezvoltării sexuale asociate fie cu tulburări electrolitice (pierdere de sodiu în urină), fie cu HTA. Aceste cazuri, excepționale, ce nu depășesc ca frecvență 5% din toate cazurile de sindroame adrenogenitale, apar în deficite enzimatice. *Deficiența de 17 hidroxilază* se soldează cu secreție crescută de mineralcorticoizi (DOCA), hipogonadism și alcaloză hipokaliemică. *Deficiența de 11 hidroxilază* evoluează cu HTA datorită producției crescute de DOCA în timp ce secreția de cortizol și aldosteron este scăzută ; producția de androgeni și estrogeni este crescută. *Feocromocitomul*, tumoră benignă a țesutului cromafin suprarenalian sau situat în afara medulosuprarenalei, este o cauză rară de HTA la copil. Tumora apare sporadic sau este moștenită (familial). Relativ frecvent se asociază cu alte anomalii dintre care neurofibromatoza Recklinghausen. Apare mai frecvent peste vîrsta de 10 ani, în 10% din cazuri este bilaterală. Copilul acuză cefalee, transpirații, vărsături, tulburări de vedere, enurezis, poliurie, HTA permanentă (eventual accese paroxistice). Diagnosticul este probat prin demonstrarea unor nivele înalte de catecolamine (norepinefrină și epinefrină) în sînge și urină și a metaboliților acestora în urină (acid vanilmandelic). HTA este o formă de HTA de stres și se asociază cu tahicardie și creșterea debitului cardiac. Pielografia arată uneori modificări semnificative. Diagnosticul se pune alteori numai după arteriografie sau venografie. Testul cu regitină va fi practicat excepțional (periculos !).

Sindromul Conn asociază HTA cu hiperaldosteronism primitiv. Apare în hiperplazii sau tumori ale cortexului suprarenal și asociază

Scanned with OKEN Scanner

diaree cronică, oboseală generalizată și paralizie musculară periodică prin hipopotasemie. În paralel există hipernatremie și hipercloremie.

Hipertiroidismul și *sindromul Cushing* sînt cauze de HTA la copil, care însă nu pun probleme grele de diagnostic diferențial.

D. **Cauze neurologice.** HTA din polinevrita Guillain-Barré este relativ frecventă deși nu există nici o corelație cu nivelele serice ale catecolaminelor, *p*H, pCO_2 sau pO_2. Valorile tensiunii arteriale se normalizează paralel cu vindecarea neurologică. *Encefalita, tumorile* și *contuziile cerebrale* se însoțesc de HTA, care nu este niciodată monosimptomatică și, de obicei, nu ridică probleme de diagnostic. Cazuri rare de intoxicație cu thaliu, arsenic sau mercur se asociază cu HTA.

E. **Cauze rare de hipertensiune arterială la copil.** Stress-ul psihic poate realiza o creștere tranzitorie a TA. Disautonomia familială (boala Riley-Day) asociază HTA tranzitorie cu hipotensiune posturală. Intoxicația cu vitamina D, arsurile (frecvența 30%) și porfiria acută în timpul crizelor sînt cauze rare de HTA la copil; 50% dintre bolnavii cu neuroblastom pot avea și HTA; în urină se elimină catecolamine, metaboliți ai acestora (acid vanilmandelic și homovanilic) și dopamină.

2.6.3.2. **Hipertensiunea arterială esențială (primitivă).** Acest tip de hipertensiune arterială are o componentă ereditar-familială importantă probată de cazuri de HTA la rudele de gradul I, deși nu este demonstrat încă modul în care se manifestă influența genetică. În 50% din cazuri poate fi corelată cu obezitatea; s-a demonstrat diminuarea excreției urinare a kallicreinei. Este stabilită legătura cu aportul excesiv de sare (obicei familial!). În HTA esențială din copilărie nivelele TA au valori medii, bolnavii putînd fi asimptomatici. Examenul clinic negativ, de obicei, exclude cu ușurință cauzele citate de HTA secundară și permite limitarea explorărilor. Cele mai multe cazuri sînt diagnosticate la pubertate. O dată cu creșterea se modifică numărul de receptori pentru catecolamine și maturitatea schimbă raportul renină-angiotensină-aldosteron. În apariția HTA esențiale se recunoaște intervenția unor factori genetici și de mediu; 28% dintre acești copii au un părinte hipertensiv și 41% au ambii părinți hipertensivi; 65% din frații acestor bolnavi suferă de HTA. Obezitatea și HTA se corelează pozitiv, fără a fi un artefact legat de creșterea cantității de grăsime din corp. Se poate vorbi despre o sensibilitate crescută la sare a acestor indivizi, susceptibilitate care pare a fi moștenită genetic; la bolnavii hipertensivi riscul de a dezvolta o boală coronariană cronică este de 40 de ori mai mare, în contrast cu un lot martor. Fumatul este considerat un factor de risc pentru

Scanned with OKEN Scanner

apariția bolilor cardiovasculare și în special a bolii coronariene. Doar 0,11% din cazurile de HTA persistentă la copil nu au o cauză identificabilă (Lee).

2.6.4. Hipotensiune arterială

Ca și pentru definirea valorilor hipertensiunii arteriale, nu există consens asupra valorii tensiunii arteriale sub care se declară hipotensiune la copil. Pentru adult aceste cifre sînt de 90/50 mm Hg. Se consideră arbitrar că în hipotensiunea arterială valorile se situează cu 20—30 mm Hg sub cifrele considerate normale pentru vîrstă. Pentru că se soldează cu consecințe fiziopatologice diferite s-a convenit să se deosebească hipotensiunea arterială brusc instalată de hipotensiunea arterială de durată.

Hipotensiunea arterială brusc instalată este sinonimă cu colapsul. Principala consecință fiziopatologică este hipoperfuzia brutală a organelor și țesuturilor, cu excepția organelor „vitale" (creier și inimă), care sînt „protejate" cu prețul suferinței unor organe „sacrificate" (rinichi). Se descrie *colaps hipovolemic* în care hipotensiunea arterială este consecința scăderii volumului circulant. Din punct de vedere clinic tegumentele sînt reci, marmorate și cianotice, timpul de recolorare capilară depășește 3 minute, venele sînt colabate, presiunea venoasă centrală este scăzută, pulsul periferic este imperceptibil, iar zgomotele cardiace sînt tahicardice. Eventualitățile clinice asociate cu colaps hipovolemic sînt: lipsa aportului de lichide, resimțită, în special, la nou-născut și sugarul mic, pierderi anormale excesive de lichide (vărsături, diaree, poliurie, transpirații profuze), hemoragii externe sau interne, exteriorizate (cu condiția ca volumul de sînge pierdut să fie egal cu 20—25% din volumul circulant), plasmoragie după arsuri întinse. Există *colaps vasomotor* (cu volum circulant intact, dar vasodilatație periferică care realizează dezechilibru între conținut și conținător). Tegumentele sînt cianotice, dar calde. Se pot enumera: *șocul endotoxinic* secundar unor infecții grave, cu germeni gram negativi (foarte grav evoluează sindromul Waterhouse-Friederichsen din septicemia meningococică), *șocul anafilactic, șocul cardiogen* (boli grave ale elementului contractil, tulburări de ritm cu ritm rapid, tamponadă), șocul postanestezic. Intoxicațiile cu unele medicamente cum sînt barbiturice, imipramină, tranchilizante, inhibitori de monoaminooxidaze, L-dopa, se pot însoți de asemenea de hipotensiune arterială.

Hipotensiune arterială de durată se înregistrează în unele boli congenitale de cord cu debit cardiac scăzut (stenoza aortică), hipotiroidism, insuficiența suprarenală (boala Addison, deficitul de 21 hidroxilază.). *Hipotensiunea ortostatică* este descrisă și în pediatrie, după vîrsta de 5 ani. Există un element familial care se va evidenția

Scanned with OKEN Scanner

anamnestic. Copilul acuză slăbiciune, fatigabilitate, cefalee, dureri abdominale recurente, kinetoze. Subiecții suferă de labilitate neurovegetativă marcată, fac sincope la stres și lipotimie dacă stau timp îndelungat în picioare. Anorexia nervoasă apărută în preajma pubertății se poate complica cu hipotensiune ortostatică.

2.6.5. Cianoză

Semn de gravitate în pediatrie, cianoza se caracterizează prin coloraţia albăstrui-violacee a tegumentelor ; apare atunci cînd se depăşeşte cantitatea de 5 g % hemoglobină redusă în sîngele capilar (cianoză hemoglobinică) sau cînd există derivaţi anormali de hemoglobină (cianoză hemiglobinică). Nu apare la bolnavii anemici și se instalează cu ușurință la bolnavii cu policitemie.

2.6.5.1. **Cianoză centrală.** Clinic se caracterizează prin cianoză generalizată cu tegumente calde. În sînge există o cantitate excesivă de hemoglobină redusă sau derivaţi anormali ai acesteia.

A. **Cauză respiratorie.** Toate cauzele de scădere a ventilației pulmonare prin leziuni obstructive ale căilor respiratorii, modificări structurale ale plămînilor, alterarea difuziunii gazelor la nivelul peretelui alveolar sau a raportului ventilație/perfuzie pot evolua cu dispnee și cianoză, datorită creșterii cantității de hemoglobină redusă în sîngele care părăsește plămînul. Acest tip de cianoză poate fi ameliorat parțial dacă bolnavul este pus să respire într-o atmosferă bogată în oxigen, care are ca rezultat creșterea presiunii parțiale a oxigenului la nivelul alveolelor, ameliorarea difuziunii gazelor și scăderea desaturației sîngelui la nivelul plămînilor.

B. **Cauză cardio-vasculară.** Factorul primitiv generator de cianoză este amestecul de sînge venos cu sînge arterial, prin scurtcircuitarea plămînilor, datorită existenței unor șunturi dreapta—stînga la nivelul plămînilor, canalului arterial sau *foramen ovale*. În circulația sistemică apare o cantitate crescută de hemoglobină redusă, deși cantitatea de oxigen a sîngelui care părăsește plămînul este normală. Inhalarea unui exces de oxigen nu se soldează cu ameliorarea cianozei. În acest grup de afecțiuni pot fi citate transpoziția de mari vase, trunchi arterial comun, atrezia valvei tricuspide, atrezia arterei pulmonare, sindromul de cord stîng hipoplazic, hipertensiunea pulmonară esențială, tetrada Fallot, anomalia Ebstein, complexul Eisenmenger. Cianoza este unul din criteriile de clasificare a bolilor congenitale de inimă și entitățile citate se încadrează în rîndul bolilor congenitale cianogene. Dintre cele considerate necianogene (cu șunt stînga—dreapta) defectul septal ventricular și persistența canalului arterial pot deveni cianogene în momentul în care se instalează hipertensiune pulmonară de debit și direcția șuntului

Scanned with OKEN Scanner

se inversează, devenind dreapta—stînga. Dintre bolile congenitale cianogene cu scăderea fluxului sanguin pulmonar se poate cita *tetrada Fallot*, care asociază stenoză pulmonară, comunicare interventriculară, dextropoziție de aortă și hipertrofie de ventricul drept. Auscultator, există suflu sistolic, iar cianoza se instalează progresiv, după închiderea orificiului și canalului Botalo. Radiologic se remarcă hipertransparență pulmonară prin scăderea fluxului sanguin pulmonar. Cordul are o configurație specială comparat cu un „sabot". EKG există hipertrofie ventriculară dreaptă și bloc de ramură dreapta. Cel mai important defect anatomic care condiționează intensitatea cianozei este stenoza arterei pulmonare. Dintre bolile congenitale cianogene cu flux sanguin pulmonar crescut *transpoziția de mari vase* poate fi luată ca tip de descriere. Imediat după naștere se remarcă cianoza de mare intensitate, ocazional se poate auzi suflu sistolic (sau diastolic). Radiologic (după prima săptămînă de viață), cordul se mărește progresiv și ia configurația comparată cu cea a unui „ou în cuibar". Vascularizația pulmonară este crescută, iar EKG sînt semne de hipertrofie ventriculară dreaptă. Aspect clinic asemănător are *trunchiul arterial comun*, o altă boală congenitală cianogenă cu „istoric scurt". *Hipertensiunea pulmonară persistentă* se caracterizează prin persistența structurilor vasculare fetale pulmonare și în viața postnatală. Se menține un șunt anormal dreapta—stînga prin canalul arterial sau orificiul Botalo. În primele 24 de ore de viață, nou-născutul la termen dezvoltă cianoză, tahipnee și acidoză. Radiografia pulmonară nu arată modificări. *Fistula arterio-venoasă* pulmonară (comentată la subcapitolul 2.6.2.) poate asocia cianoză, care este proporțională cu gradul șuntului.

C. **Derivați anormali ai hemoglobinei.** În acest tip de cianoză, diagnosticul se susține anamnestic și prin spectrofotometria hemoglobinei. Cianoza hemiglobinică se datorește prezenței methemoglobinei sau sulfhemoglobinei; sîngele este închis la culoare (șocolatiu). *Methemoglobinemia* generează cianoză cînd concentrația sangvină depășește 1,5 g %; este un hidroxid de hemoglobină în care fierul este trivalent. Deși este un pigment fiziologic, este impropriu schimburilor gazoase, deoarece legătura cu oxigenul este ireversibilă. 1. *Methemoglobinemia congenitală* (cianoza familială) are 2 forme clinice: o formă caracterizată prin prezența hemoglobinelor M și alta prin deficit de methemoglobinreductază. *Hemoglobina M* (există 5 variante) este o hemoglobină anormală, în care fierul nu poate fi redus de enzimele eritrocitare (methemoglobinreductaza dependentă de NADPH) și hemoglobina rămîne în stare oxidată și inactivă (metHb). Boala se întîlnește numai la heterozigoți (forma homozigotă nu este compatibilă cu viața) care au o concentrație de 15—30% HbM. Se acceptă că această boală este codominantă. Cianoza debutează de la naștere. *Methemoglobinreductaza* constituie un sistem enzimatic complex corelat

Scanned with OKEN Scanner

cu ambele căi energogenetice eritrocitare (glicoliza anaerobă şi şuntul pentozic). Deficitul congenital de methemoglobinreductază I (care asigură 95% din această funcţie eritrocitară) se transmite autosomal recesiv. Atît deficitul methemoglobindiaforazei, cît şi deficitul de citocrom C_5 reductază se caracterizează prin cianoză şi retard mental. 2. *Methemoglobinemiile dobîndite* apar atunci cînd există un aport excesiv de substanţe oxidante (alimente, medicamente, toxice). Dintre alimentele bogate în nitriţi citäm spanacul, morcovul, salata, cultivate pe soluri care au primit îngrăşăminte azotoase. Administrarea de apă de fîntînă cu cantitate de nitriţi care depăşeşte 35—70 mg % (dovadă indirectă a poluării pînzei freatice cu substanţe organice) poate determina apariţia methemoglobinemiei toxice la sugarul mai mic de 4 luni. Medicamente methemoglobinizante: acetanilidă, benzocaină, chinoleină, clorochină, fenacetină, fenilhidrazină, hidrazină, lingocaină, nivachină, primachină, rezorcinol, sulfonamidă, xilocaină. Toxice methemoglobinizante: anilină şi derivaţii săi (tuşul de China !), cloraţi de sodiu şi de potasiu, fericianură de potasiu, fluoresceină, nitraţi de bismut, nitrobenzen, nitroglicerină, toluidină.

2.6.5.2. **Cianoza periferică.** Clinic se caracterizează prin cianoză situată predominent la extremităţi, tegumente reci, test Lewis pozitiv (masajul sau încălzirea zonelor cianotice duce la dispariţia colorăţiei anormale). Se datoreşte unei desaturări exagerate a sîngelui la nivel capilar (datorită stazei capilare). Se realizează o extracţie crescută a oxigenului din sîngele capilar şi creşterea desaturării venoase. Se poate datori următoarelor cauze: 1. *Creşterea presiunii venoase* din tahicardia paroxistică supraventriculară, miocardită, criză prelungită de convulsii, criză prelungită de plîns la copiii cu negativism. 2. *Perfuzie capilară deficitară* (stază capilară prelungită) în toate stările de şoc şi hipotensiune, insuficienţă cardiacă; o variantă a acestui tip de cianoză periferică este cianoza extremităţilor la nou-născut cu forma clinică particulară, cunoscută sub numele de fătul arlechin. Dacă nou-născutul este în decubit lateral, jumătatea superioară este net palidă, iar cea inferioară net cianotică. Limita dintre cele 2 teritorii pare a fi „trasă cu linia". 3. *Sindroamele care asociază policitemie şi hipervîscozitate la nou-născut:* transfuzie materno-fetală, transfuzie între 2 gemeni, nou-născuţi din mame diabetice, policitemia secundară hipoxiei cronice (caracteristică bolilor congenitale cianogene), policitemia vera (la vîrstele mari).

Din grupul *cianozelor periferice localizate* mai frecvente sînt două entităţi. *Acrocianoza*, un acrosindrom cu atonie capilaro-venulară, cu stază la acest nivel, datorită deschiderii permanente a anastomozelor arteriovenoase şi pierderii reacţiilor vasomotorii la schimbarea temperaturii exterioare. Clinic se caracterizează prin extremităţi cianotice, cu tegumente umede şi reci. Tenta cianotică dispare la presiune, dar

Scanned with OKEN Scanner

nu la modificarea poziţiei. Nu există modificări trofice şi nici crioglobuline. Oscilografia şi angiografia dau relaţii normale în timp ce capilaroscopia evidenţiază anse capilare largi. Acrocianoza esenţială este considerată o tulburare constituţională a sistemului neurovegetativ, care debutează înainte de pubertate, are caracter familial şi se asociază cu hipersensibilitatea la frig. Nu va fi confundată cu acroasfixia din staza venoasă care însoţeşte varicele. *Fenomenul Raynaud* este o tulburare vasomotorie a extremităţilor, caracterizat prin apariţia paroxistică a unei palori accentuate, cu nuanţă gălbuie („sincopa"), urmată de cianoză şi apoi roşeaţă la acest nivel. Se pot asocia tulburări subiective (durere, senzaţie de amorţeală şi furnicături). Acest sindrom cu evoluţie tristadială patognomonică este precipitat de expunerea la frig şi emoţii. Topografia este acrală şi nu vasculară („sincopa" nu interesează niciodată două jumătăţi a două degete adiacente, care ar corespunde traiectului anatomic al arteriolelor, ci cuprinde totdeauna un deget în întregime). Se descrie un sindrom Raynaud idiopatic, expresia semiologică a unei histo-micro-angio-crio-hiperstezii şi un fenomen Raynaud secundar (90% din cazuri). Sindromul Raynaud secundar poate constitui manifestarea iniţială în 60% din cazurile de sclerodermie şi prezenţa acestei manifestări este considerată un criteriu major pentru susţinerea diagnosticului de LES. În serul acestor bolnavi se pot demonstra crioglobuline. Fenomenul Raynaud însoţeşte (rar) policitemia vera, anemia hemolitică cu autoanticorpi la rece şi poate fi un efect secundar al administrării de alcaloizi de secară cornută.

2.7. Aparat digestiv

2.7.1. Anorexie, polifagie, polidipsie

Apetitul sau pofta de mîncare este în directă legătură cu senzaţia de foame, reflex înnăscut, care constă din nevoia fizică periodică de a ingera alimente. Există o reglare nervoasă a aportului alimentar comandată de un centru al foamei situat în hipotalamus (în vecinătatea căruia se găseşte un centru al saţietăţii). Starea tonusului gastric este importantă pentru perceperea senzaţiei de foame, peristaltismul gastric fiind proporţional cu aceasta. Distensia gastrică dar şi stimulii chimici contribuie la apariţia senzaţiei de saţietate. Încă din perioada de nou-născut fiecare individ are un „tipar" propriu al aportului alimentar. O prea mare rigiditate în administrarea meselor la copii, fără a se ţine cont de „tiparul" individual, are efecte negative asupra apetitului. Nou-născutul la termen îşi manifestă din prima zi nevoia de a mînca, care se exprimă prin ţipete calmate de administrarea de alimente. El este „pregătit" pentru aceasta, reflexul de suc-

Scanned with OKEN Scanner

țiune și de deglutiție fiind deplin dezvoltat la nou-născutul sănătos și euponderal. În primele 3 luni de viață aportul alimentar este condus exclusiv de senzația de foame, iar apetitul se instalează abia spre vîrsta de 3 luni. 98% dintre sugari au perioade fixe la care apare senzația de foame, cu un ritm regulat, propriu, la interval de 2—3—4 ore, mai distanțat la copiii cu greutate mai mare. În jurul vîrstei de 4 luni sugarul se bucură cînd vede biberonul, la 6 luni își dirijează singur tetina în gură, spre vîrsta de 1 an dorește să mănînce singur, dar dezvoltarea psihomotorie nu-i permite mișcări sigure. Copilul poate mînca singur la vîrsta de 1 an și 6 luni. Unii sugari opun oarecare rezistență la trecerea de la alimentația lichidă la cea solidă, de la alimentele dulci la cele cu gust diferențiat, dar cu tact și răbdare se trece peste aceste etape și în mod obișnuit se ajunge fără dificultate la alimentația diversificată și la ablactare.

Anorexia, care semnifică scăderea poftei de mîncare mergînd în cazurile grave pînă la refuzul complet al alimentației, poate fi determinată de boli organice sau este de cauză psihogenă. *Anorexia organică* este întîlnită în orice boală acută sau cronică a copilăriei astfel că enumerarea lor exhaustivă este practic imposibilă. *Nou-născutul anorexic* este totdeauna infectat sau a suferit traumatism obstetrical la naștere. Dintre infecții, meningita purulentă și infecția urinară sînt cele mai reputate cauze de anorexie ale acestei vîrste. *Icterul nuclear* se poate manifesta și prin refuzul alimentației, dar diagnosticul nu pune probleme la un nou-născut icteric cu sindrom neurologic cvasicaracteristic. Pentru orice vîrstă, *debutul bolilor acute infecțioase* și al bolilor acute febrile (rinofaringita acută, faringoamigdalita, otita medie, meningita, infecția tractului urinar) este marcat prin anorexie și febră. Bolile infectocontagioase ale primei copilării prezintă în mod obișnuit anorexie în perioada de invazie. Debutul diareilor acute infecțioase este marcat de anorexie și stagnare ponderală, urmată de vărsături și diaree. Sugarul cu sindrom acut de deshidratare cu hiponatremie dezvoltă edem cerebral și dezgust pentru lichide. Primul semn de reechilibrare hidroelectrolitică este reluarea diurezei și restabilirea apetitului. Dintre *bolile cronice* însoțite de anorexie marcată se pot cita supurațiile pulmonare, astmul cronic sever, fibroelastoza endocardiacă și orice cauză de insuficiență cardiacă, celiachia, anemia feriprivă și anemiile hemolitice congenitale, artrita reumatoidă, insuficiența renală cronică de orice cauză, hipercalcemiile (idiopatice sau secundare), tumori hipotalamice și de ventricul III cu mențiune specială pentru cașexia hipofizară. Există o serie de *medicamente* care administrate copilului pot avea acțiune anorexigenă: derivați de amfetamină (utilizați în tratamentul sindromului hiperchinetic), amitriptilină, antimetaboliți, efedrină, aminofilină, indometacin, metotrexat, fenitoin, derivați ai acidului valproic, sulfasalazina, hipervitaminoza A și D.

Scanned with OKEN Scanner

Anorexia psihogenă. Începînd cu perioada de sugar este în mod invariabil „opera" familiei, pe care a desăvîrșit-o cu migală. Administrarea forțată de alimente este prima cauză a anorexiei psihogene. Aceasta s-a făcut cu insistență, la alte ore și în alte cantități decît cele dictate de „modelul" alimentar al copilului, alimente pe care mama le consideră absolut necesare fără să țină cont că sugarul poate să aibă anumite preferințe. Începînd cu vîrsta de 9 luni se instalează negativismul pe care copilul îl manifestă cu ocazia orelor de masă. Folosirea forței pentru învingerea negativismului conduce invariabil la apariția anorexiei psihogene, cea mai frecventă cauză de anorexie în primul an de viață. Părinții sînt excesiv și nejustificat îngrijorați de situația curbei ponderale a copilului lor și consideră că acesta ingeră prea puține alimente față de ceea ce ei consideră că i-ar fi necesare. Majoritatea mamelor se plîng de scăderea apetitului la sugarul trecut de vîrsta de 6 luni, dar aceasta este perioada care corespunde scăderii ritmului de creștere, răririi numărului de mese și administrării alimentelor solide, care sînt mai sățioase. Copiii foarte vioi mănîncă mai puțin decît copiii liniștiți, care sînt și „buni mîncători". Anorexia psihogenă se dezvoltă în familii nevropate sau psihotice în care există situații conflictuale declarate sau nedeclarate (ascunse cu mare grijă !), familii cu copil unic, mama mai vîrstnică, copil hiperprotejat. Orice anorexie selectivă la sugar este de origine psihogenă și exprimă anxietatea copilului. Dintre variante se poate cita refuzul de a înghiți (copilul se culcă și se scoală cu mîncarea în gură), refuzul total al laptelui sau al oricărui aliment care nu se administrează cu biberonul, refuzul de a mesteca alimente semisolide și în timp anorexia se complică cu vărsături „protestatare". Sugarul cu anorexie psihogenă continuă să aibă aceleași obiceiuri alimentare și la vîrsta de preșcolar și școlar, atît timp cît nu au loc schimbări în mediul său familiar. *Anorexia nervoasă* va fi tratată într-un capitol separat.

Polifagia este o altă tulburare a aportului alimentar și definește ingestia unor cantități excesive de alimente, uneori prin dereglarea activității centrului hipotalamic al sațietății. Se întîlnește în stări de subnutriție, unele sindroame de malabsorbție (în fibroza chistică apetitul este calificat drept „vorace"), în convalescența unor boli infecțioase sau debilitante. Unele parazitoze „consumptive" cum sînt teniazele sau tireotoxicoza (foarte rară la copil) se asociază cu creșterea poftei de mîncare. Diabetul zaharat este caracterizat prin triada clinică clasică polifagie, polidipsie, poliurie. În mod paradoxal, hiperglicemia nu inhibă senzația de foame a bolnavului. Obezitatea hiperfagică este un exemplu tipic de aport alimentar excesiv, fie ca urmare a unor obiceiuri familiare, fie ca manifestare a unor tulburări psihoemoționale, prin sentiment de insecuritate, deprivare afectivă, compensație orală („oral fixation"). Ulcerul duodenal realizează clinic „foame dureroasă" pe care bolnavul și-o calmează mîncînd des, uneori

Scanned with OKEN Scanner

și în cursul nopții. Sarcina este o eventualitate care nu trebuie neglijată, putîndu-se asocia cu creșterea poftei de mîncare.

Polidipsia definește ingestia unor cantități excesive de lichide. Aportul oral de lichide este reglat de senzația de sete care reprezintă mecanismul fiziologic care guvernează aportul de apă, pentru a se menține balanța hidrică echilibrată. Hipertonia osmotică a plasmei constituie stimulul fiziologic al senzației de sete. Eliberarea hormonului antidiuretic contribuie la restabilirea echilibrului hidric al organismului. Pierderile pe cale renală constituie calea majoră de eliminare a apei din organism. Toate situațiile clinice care se însoțesc de poliurie se întovărășesc de polidipsie, pentru menținerea echilibrului hidric. Polidipsia la sugar poate să nu fie sesizată de anturaj ; ea se exprimă clinic prin agitație. Poliuria sugarului cu diabet insipid conduce, de obicei, la sindrom acut de deshidratare, aportul de lichide oferit de familie nereușind să refacă echilibrul hidric.

Etiologie. 1. *Diabet insipid*, caracterizat prin polidipsie, poliurie, hiperosmolaritate plasmatică și densitate urinară scăzută. Se datorește absenței secreției hormonului antidiuretic; se poate datori unui defect congenital, transmis autosomal dominant sau X-lincat, sau este dobîndit. La rîndul său diabetul insipid dobîndit poate fi idiopatic, secundar unor tumori din vecinătatea nucleilor supraoptici hipotalamici (craniofaringiom, pinealom, gliom de nerv optic), bolii Hand-Schüller-Christian, unor boli degenerative, sindromului Laurence-Moon-Biedl sau neurofibromatozei Recklinghausen. Există diabet insipid simptomatic care apare postoperator după unele intervenții neurochirurgicale (craniofaringiom) sau după traumatisme craniocerebrale. În acest sindrom, elementul clinic primordial este poliuria, polidipsia fiind secundară setei imperioase de care suferă bolnavul. 2. *Diabet insipid nefrogen* se datorește lipsei de răspuns a celulelor tubulare renale la o cantitate adecvată de hormon antidiuretic. Boala se transmite X-lincat, fiind afectați băieții hemizigoți. Copiii cresc nesatisfăcător, au anorexie și retard mental. 3. *Diabet zaharat*. Bolnavul prezintă poliurie, consecința diurezei osmotice. Polidipsia apare secundar. 4. *Insuficiența renală cronică* generată de pielonefrită cronică, glomerulonefrite cronice, hipercalcemie, malformații urinare. 5. *Acidoză renală tubulară*. Sugar de sex masculin, cu greutate mică la naștere și creștere nesatisfăcătoare, care prezintă poliurie și polidipsie. În tipul proximal, *p*H-ul urinar variază între 4,5—7,8, există acidoză sistemică cu hipercloremie. În tipul distal, *p*H-ul urinar depășește constant valoarea de 6. 6. *Hiperplazie suprarenală cu pierdere urinară de sare*. Copilul prezintă diureză osmotică cu poliurie și polidipsie secundară. 7. *Polidipsie habituală* (potomanie), obiceiul unor copii de a bea cantități mari de lichide, urmat de poliurie ; se întîlnește uneori la copii cu tulburări psihice.

Scanned with OKEN Scanner

2.7.2. Disfagie

Termen utilizat pentru a denumi dificultatea de a înghiți sau tulburarea transportului alimentelor (lichide sau solide) de la gură la stomac. Au fost propuse multiple clasificări etiologice ale acestui simptom, dar vom opta pentru următoarea:

A. **Cauze anatomice.** Cheiloschizisul și mai ales palatoschizisul reprezintă cauze comune de disfagie, ușor de diagnosticat și nu necesită comentarii suplimentare. Micrognația cu glosoptoză (realizată în mod tipic de sindromul Pierre-Robin), ca și macroglosia pot genera dificultăți în utilizarea limbii în timpul deglutiției și deci tulburări de înghițire. Artrita temporo-mandibulară din artrita reumatoidă juvenilă, forma poliarticulară, ca și chisturile faringiene congenitale, atrezia congenitală de esofag cu sau fără fistulă esotraheală, inelele vasculare, în special anomalia Neuhauser sînt cauze de disfagie, relativ ușor de diagnosticat. Mai rar realizează greutate în deglutiție compresiunile esofagiene prin mase tumorale mediastinale ganglionare, cardiomegalie, guşă toracică etc. *Disfagia lusoria* apare în anomalii de emergență a arterei subclaviculare stîngi (anomalia celui de al 7-lea arc aortic), care nu mai ia naștere din trunchiul arterial brahiocefalic, ci din aorta descendentă. Artera aberantă are traiect retroesofagian, încrucișează esofagul după un traiect oblic, îndreptat în sus şi în afară. Amprenta esofagiană se poate vedea prin examen radiologic efectuat cu substanță de contrast. În proiecția de profil, în dreptul vertebrei T3—T4 apare o ancoșă lineară oblică, în sus și în afară, care dezaxează axul esofagian „în eșarfă" sau „în baionetă". *Anomalia Neuhauser* denumește inelul vasculo-ligamentos constituit din crosa aortei situată în dreapta, artera subclaviculară stîngă cu traiect retroesofagian și ligamentul arterial. Ca și precendenta anomalie comprimă esofagul în 1/3 inferioară, fiind cauză de disfagie esofagiană (fig. 10).

B. **Infecții și inflamații.** Stomatita și gingivo-stomatita de diferite etiologii (stomatita candidiazică, stomatita herpetică, stomatita Plaut Vincent cu fusospirili, stomatită chimică sau arsurile bucale cu substanțe caustice), faringita acută virală, amigdalita acută eritematoasă sau eritematopultacee (streptococică sau din mononucleoza infecțioasă), abcesul retrofaringian, generează tulburări de deglutiție (deglutiție dureroasă) a cărei origine este ușor de pus în evidență. Epiglotita acută, laringita acută subglotică și chiar stridorul laringian congenital asociază stridor cu disfagie de cauză laringiană. Dintre bolile infecto-contagioase, devenite rare azi, se poate cita poliomielita cu afectarea ultimilor perechi ale nervilor cranieni, difteria, tetanosul și botulismul, boli în care se poate asocia disfagie. Constipația și disfagia sînt primele semne de botulism, înaintea apariției paraliziei nervilor oculomotori. Rabia este o eventualitate excepțională, iar disfagia pentru lichide este patognomonică într-un anumit stadiu al bolii. Boala

Scanned with OKEN Scanner

Fig. 10. Anomalia Neuhauser

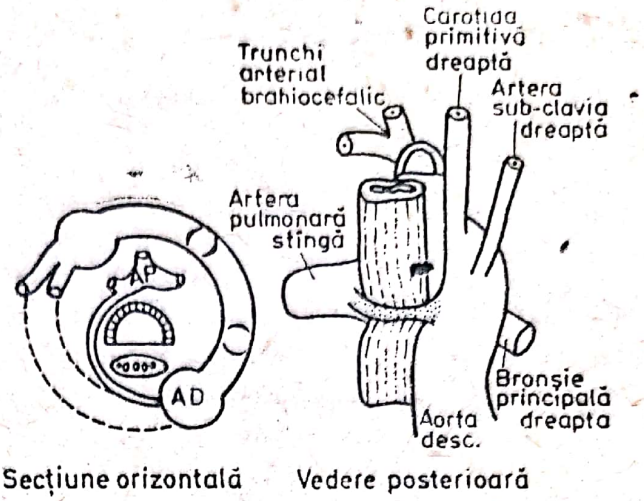

Chagas produsă de agentul *Tripanosoma cruzii* se întovărășește de simptome clinice asemănătoare cardiospasmului. Disfagia face parte din triada simptomatică a *sindromului esofagian* întîlnit în esofagita din refluxul gastroesofagian, esofagita sau stenoza esofagiană postcaustică, acalazie (spasm funcțional al cardiei) sau corpul străin esofagian (eventualitate rară).

C. **Medicamentele** realizează tulburări caracteristice de deglutiție (haloperidol, metoclopramid, clonazepam și fenotiazină) parțial, prin macroglosia tranzitorie secundară supradozajului de fenotiazine ; aceste fenomene cedează la întreruperea administrării medicamentelor.

D. **Cauzele neuro-musculare** de disfagie generează cele mai delicate probleme de diagnostic, dificil de interpretat clinic și foarte greu de tratat. Deglutiția este un act reflex prezent la naștere. Se notează uneori întîrziere în dobîndirea acestui reflex la unii prematuri sau nounăscuți traumatizați cranio-cerebral la naștere, de asemenea la sugari cu encefalopatie cronică infantilă de tip paralizie cerebrală. Este vorba de incoordonarea mișcărilor limbii, a vălului palatin și a epiglotei care este urmată de aspirație de alimente în căile respiratorii și pneumopatii recurente. Cauza exactă a dobîndirii tardive a reflexului de deglutiție nu este bine stabilită și unii autori au denumit acest sindrom clinic cu termenul de *pareză suprabulbară*. Momentul dobîndirii unei deglutiții normale nu poate fi evaluat cu exactitate. În afara acestei situații, alte boli rare se întovărășesc de disfagie de cauză neuromusculară (miastenia gravis, distrofia musculară oculo-faringiană). *Bolile de colagen*, cum sînt dermatomiozita și sclerodermia, prezintă la un moment al evoluției tulburări de deglutiție. Disfagia esofagiană este un semn relativ precoce în sclerodermie (diagnostic radiologic).

E. **Cauze psihice.** *Globus istericus* este o tulburare psihică caracterizată prin disfagie (senzație falsă de oprire a unui bol alimentar „în gît") apărută la bolnave care nu au înghițit nici un fel de ali-

mente (solide sau lichide). *Falsa disfagie* va fi diagnosticată la copiii cu anorexie severă care din negativism ţin mîncarea în gură fără a o înghiţi.

2.7.3. Vărsătură

Vărsătura este un act reflex, constînd din expulzia forţată a conţinutului gastric prin gură, determinată de închiderea pilorului, relaxarea cardiei şi apariţia unor unde antiperistaltice gastrice. În timpul vărsăturii se închide glota (pentru protejarea arborelui respirator de inhalarea de alimente) şi nazofaringele (pentru a împiedica regurgitaţia nazală). Cu toate acestea, este posibilă învingerea „măsurilor de protecţie" şi se produce regurgitaţie nazală (mai puţin gravă), ca şi inhalarea de alimente (cauză de pneumopatii trenante la sugarii cu vărsături cronice). Această eventualitate se poate întîlni mai ales la copilul mic. Orice vărsătură este mediată de arcul reflex care trece prin centrul bulbar al vărsăturii, iar vecinătatea anatomică a centrului respirator, salivar şi cardiac explică interesarea acestor funcţii în timpul vărsăturii. Vărsătura are efect biologic protector pentru organism şi capătă o importantă valoare semiologică prin numărul cauzelor care o determină. Există nenumărate clasificări ale vărsăturilor în pediatrie, dar noi vom opta pentru cea care ni s-a părut de mai mare interes practic.

2.7.3.1. **Vărsături acute.** Debutul vărsăturilor acute este brusc, în plină sănătate aparentă. Dacă nu se intervine terapeutic prompt se ajunge uşor (mai ales la vîrstele mici) la tulburări hidroelectrolitice şi acidobazice.

— **Vărsături ocazionale.** Sînt cele mai benigne vărsături, în general autolimitate şi fără consecinţe clinice catastrofale. Se pot întîlni la orice vîrstă, dar mai ales la sugar. Sînt generate de greşeli în tehnica alimentaţiei, supraalimentaţie (mese prea dese, de volum inadecvat — prea mare) modificări calitative ale alimentelor (lapte vechi, fermentat) aerogastrie (sugarul mic).

— **Vărsături acute secundare. A. Cauze medicale.** Majoritatea vărsăturilor grupate în această categorie sînt *reflexe. Tractul gastrointestinal,* în diferitele lui segmente, constituie o zonă reflexogenă recunoscută pentru declanşarea vărsăturilor. Aşa se explică vărsăturile din gastroenterita acută virală, vărsăturile „epidemice" din infecţia cu *rotavirus* (debut exploziv cu vărsături la fiecare 10—30 minute, urmate de diaree după 6—12 ore; simptomatologia se autolimitează după 24—48 ore), enterocolita acută bacteriană (infecţia cu b. coli, salmonela, shigela), enterocolita acută ulceronecrotică la nou-născut (sindrom plurietiologic), purpura Henoch la copilul mare (chiar fără invaginaţie). *Ileusul paralitic* din toate bolile infecţioase

Scanned with OKEN Scanner

grave ale sugarului se poate însoți de vărsături și oprirea scaunelor și generează dificile probleme de diagnostic diferențial cu abdomenul acut chirurgical. Stimuli generatori de vărsătură se pot situa în regiunea mucoasei oro și nazofaringiene sau în zona labirintică explicînd vărsăturile din otita medie, rinofaringo-adenoidita acută (se adaugă și acțiunea mucusului înghițit), din labirintita acută virală sau boala de vehicul. Reflex de vărsătură cu punct de plecare zona *genito-urinară* explică asocierea vărsăturilor în pielonefrita acută la sugar, hidronefroză, colică renală, sarcină. Unele *intoxicații medicamentoase*, în care medicamentul acționează central (centrul vărsăturii) sau prin iritația peretelui gastric se întovărășesc de vărsături acute. Dintre acestea pot fi citate intoxicația cu alcaloizi digitalici, salicilați, miofilin. Creșterea *tensiunii intracraniene* prin procese acute cum sînt edemul cerebral acut toxiinfecțios din stările infecțioase grave ale sugarului, hemoragiile intracraniene la nou-născutul traumatizat la naștere sau prin traumatisme de altă natură (accident de circulație, ruptură de anevrism cerebral), hematomul subdural (febră, convulsii, vărsături, creșterea diametrului biparietal) sînt tot atîtea cauze de vărsături „centrale" la copilul de orice vîrstă. O mențione specială merită a fi făcută pentru *infecțiile sistemului nervos* (meningită, encefalită) care recunosc o triadă simptomatologică patognomonică (febră, convulsii, vărsături). Cu excepția perioadei de nou-născut, vărsăturile „pun semnătura" diagnosticului de meningită. Hipertensiunea arterială brutală, așa cum se întîlnește în glomerulonefrita acută post-streptococică se însoțește uneori de edem cerebral și sindrom neurologic cunoscut clasic sub numele de *pseudouremie eclamptică*. Vărsăturile fac parte din tabloul clinic al acestui sindrom. Dezechilibre metabolice majore (retenție acută azotată, hiperhidratare, acidoză) se întovărășesc constant de vărsături.

B. **Cauze chirurgicale.** În acest grup se includ toate leziunile obstructive (ocluzie mecanică) ale tubului digestiv, dintre care cele cu substrat malformativ debutează extrem de precoce, în primele 24 de ore de viață sau chiar în sala de nașteri. Se cere ca la constatarea unui volum de stază de peste 20 ml în stomacul nou-născutului la care se asociază polihidramnios să suspectăm, din primele ore de viață, posibilitatea unor malformații obstructive. *Atrezia de ileon* este cauza cea mai frecventă. Dacă leziunea obstructivă este sub ampula Vater, vărsăturile precoce instalate conțin bilă, aerul destinde enorm stomacul și primele 2 porțiuni ale duodenului, distensia abdominală cuprinde numai regiunea superioară (epigastrul), iar radiologic atrage atenția lipsa de aerare a regiunii inferioare a abdomenului. Atrezia duodenală se asociază mai frecvent cu sindromul Down. *Imperforația anală* devine zgomotoasă clinic la 24—36 ore de viață, cînd se instalează sindromul ocluziv. Examenul clinic a identificat însă la acești bolnavi o mică fosetă hiperpigmentată la sediul orificiului anal

Scanned with OKEN Scanner

(„oarbă" sau care se termină „în fund de sac"). Destul de frecvent există căi „accesorii" de eliminare a conținutului intestinal, fistule recto-uretrale, recto-vaginale, recto-perineale. *Ileus meconial*, ca semn precoce de fibroză chistică, debutează cu semne de ocluzie intestinală foarte precoce (24—36 ore). Meconiul este foarte dur în absența fermenților pancreatici. Radiologic se evidențiază imagini aerice „ca baloanele de săpun" la nivelul ileonului, cu absența clarității gazoase la nivelul cadrului colic. *Malrotație de intestin asociat cu volvulus de intestin subțire* (mai frecvent în sindromul Ivemark) se poate complica cu infarct intestinal. Aspectul clinic este de sindrom de obstrucție intestinală asociat cu vărsături bilioase. Uneori se poate rezolva „spontan" și evoluează cu crize recurente de vărsături. *Megacolonul aganglionar* (boala Hirschprung) poate debuta la nou-născut cu vărsături și constipație rebelă. *Cauzele chirurgicale de vărsături* la orice vîrstă includ și vărsături reflexe (apendicită acută, peritonită acută, ulcer peptic perforat) sau ocluzii intestinale dobîndite dintre care *invaginația intestinală* și *hernia strangulată* sînt cauzele cele mai banale. *Duplicația intestinală* poate realiza ocluzie intestinală parțială la orice vîrstă, uneori manifestată clinic prin episoade recurente de vărsături asociate cu oprirea tranzitului. *Corpul străin intraintestinal* (trichobezoar, sîmburi de fructe, ghem de ascarizi) constituie cauze rare de obstrucții intestinale mecanice. *Torsiunea de stomac* și mai ales *torsiunea de testicul* sînt boli chirurgicale însoțite de vărsături reflexe și simptomatologie dureroasă abdominală asupra cărora vom reveni.

2.7.3.2. **Vărsături cronice.** Din istoric reiese că bolnavul varsă de un timp variabil (zile, săptămîni, luni). Starea generală poate fi mai mult sau mai puțin influențată, în funcție de efectul vărsăturilor asupra echilibrului electrolitic, acidobazic sau asupra curbei ponderale. În acest tip de vărsături se pot distinge cauze digestive și extradigestive.

A. **Cauze digestive.** 1. *Stenoza hipertrofică de pilor* se întîlnește mai frecvent la băieți, la primul născut și recunoaște o ereditate multifactorială. Clinic se caracterizează prin vărsături debutate în primele 7 săptămîni de viață, după un interval liber caracteristic. Vărsăturile sînt explozive (în jet), abundente, efectuate cu forță, apărute imediat sau la distanță de prînzul precedent, nu au niciodată conținut biliar, asociază curbă ponderală plată sau descendentă (uneori sindrom acut de deshidratare), constipație. Apetitul este vorace, sugarul este agitat, înfometat, cu privire alertă. Palparea olivei pilorice este un semn clinic de excepție. Diagnosticul de certitudine este radiologic; se asociază un sindrom de hiperchinezie gastrică („luptă pilorică") cu canal piloric alungit. Demonstrarea resturilor prînzului baritat în stomacul copilului la 24 de ore de la efectuarea examenului este considerat un semn aproape patognomonic pentru diagnostic.

Scanned with OKEN Scanner

Subnutriția bolnavului se rezolvă abia după intervenție chirurgicală.

2. *Refluxul gastro-esofagian* (RGE) este un sindrom amplu dezbătut în literatura pediatrică modernă. S-a convenit să fie incluse în acest diagnostic toate cazurile de disfuncție a esofagului inferior, ceea ce permite întoarcerea conținutului gastric, din stomac în esofag. Această „incompetență" a cardiei se asociază frecvent cu vărsături, unele efectuate cu mare forță, ceea ce creează confuzii cu entitatea precedentă. Trecerea de alimente din stomac în esofag, fără referiri la funcționalitatea sfincterului esofagian este denumită în cărțile clasice *chalazie*. Literatura anglo-saxonă vorbește de *hernie hiatală*, denumind astfel stomacul parțial toracic. RGE întovărășește toate cazurile de hernie hiatală. Sfincterul esofagian este un sfincter virtual și el există numai prin presiunea exercitată de mușchii esofagieni inferiori, zona avînd atributele unei valve mecanice. Unghiul dintre esofag și stomac permite stomacului să exercite presiune asupra orificiului esofagian. Fiind situat parțial în abdomen, presiunea intraabdominală și gastrică se opune și ea refluxului. Dacă esofagul este mai scurt și sfincterul esofagian se găsește în întregime în cavitatea toracică (înconjurat de presiune negativă), în afara unor unde antiperistaltice, conținutul gastric ajunge în esofag unde produce iritație chimică (prin conținutul bogat în acid clorhidric) și uneori aspirație (pneumopatii recurente). Frecvența RGE este 1/500 sugari, mai ales în primele 3 luni de viață. Este un fenomen comun la această vîrstă și distincția dintre normal și anormal este numai o problemă cantitativă (nu și calitativă). Majoritatea cazurilor se manifestă clinic foarte precoce, de obicei în primele 6 săptămîni de viață și curent simptomatologia se prelungește pînă la 18 luni (maturizarea sfincterului esofagian). 30% dintre copii au semne clinice pînă la vîrsta de 4 ani, 50% fac pneumonii recurente și 5% stricturi esofagiene. Simptomatologia clinică este dominată de vărsături postprandiale, uneori în jet, care se pot asocia sau nu cu tulburări de creștere, esofagită (cauză de hematemeză la sugar). Copilul mai mare descrie o senzație de arsură retrosternală (pirozis). Orice copil care tușește exclusiv nocturn va fi suspectat de RGE, chiar dacă nu varsă (se realizează aspirație de lichid gastric în timpul decubitului din cursul nopții). Nu există însă nici un test doveditor că RGE este cauză de pneumonie recurentă. Este însă dovedit că 40% dintre sugarii cu pneumonii trenante suferă de RGE. Moartea subită la sugar poate avea aceeași cauză. Asocierea cu stenoza hipertrofică de pilor realizează *sindromul Roviralta*. Diagnosticul se poate susține radiologic, după ce sugarul a înghițit un biberon cu bariu (cu volum egal cu o masă) și s-a demonstrat mai mult de un episod de reflux gastro-esofagian. Se mai poate determina *p*H-ul esofagian. Valori ale *p*H-ului esofagian sub 4 demonstrează prezența acidului clorhidric din stomac în esofag.

Scanned with OKEN Scanner

B. **Cauze extradigestive.** 1. *Cauze neurologice. Tumorile intracraniene* în special tumorile de linie mediană sau de ventricul IV se pot însoți de vărsături în jet, proiectate la distanță, care apar, în special, dimineața. Acest diagnostic va fi evocat în orice tip de vărsături de cauză neprecizată și diagnosticul va fi susținut prin examen neurologic (semne de localizare) completat cu tomografie cerebrală, arteriografie. *Migrena* tipică se întovărășește de vărsături, care odată produse, duc la ameliorarea cefaleii. Elementul heredofamilial este covîrșitor pentru susținerea acestui diagnostic. 2. *Boli metabolice.* De obicei, copilul varsă de la naștere. Acest tip de vărsătură va fi suspicionat cînd examenul radiologic (digestiv și renal) este normal. a). *Deficit de 21 hidroxilază* (sindromul Debré-Fibiger, hiperplazia cerebriformă de suprarenală, sindromul pierderii urinare de sare). Diagnosticul este dificil la băieți, la care se produce virilizare (izosexuală). Fetele realizează pseudohermafroditism. Copilul varsă incoercibil, curînd după naștere, asociind treptat anorexie și diaree, ceea ce conduce la sindrom acut de deshidratare foarte rezistent la dozele uzuale de electroliți. Diagnosticul se susține după demonstrarea pierderii urinare de sodiu (hipernatriurie) asociată cu eliminare crescută de 17 cetosteroizi și pregnanetriol. În sînge: hiponatremie, hipocloremie, hiperkaliemie și hiperazotemie. Se datorește secreției scăzute de aldosteron asociată cu creșterea hormonilor androgeni. b) *Galactozemie:* eredopatie metabolică transmisă autosomal recesiv; se datorește deficitului de uridiltransferază. Boala debutează din primele zile de viață (o dată cu alimentația lactată), cu anorexie, vărsături, diaree, icter, ciroză, cataractă, retard psihomotor. Biologic: glicemie scăzută, galactozemie crescută. În urină hiperaminoacidurie, proteinurie, galactozurie. c) *Intoleranță la fructoză:* eredopatie metabolică transmisă recesiv sau neregulat-dominant; se datorește deficitului de aldolază. Boala debutează înainte de vîrsta de 1 an, de obicei după introducerea zaharozei (fructozei) în alimentație, cu vărsături, anorexie, grețuri, accese de hipoglicemie, paloare, transpirații, tulburări de conștiență), hepatomegalie. În urină se demonstrează proteinurie, hiperaminoacidurie și fructozurie. d) *Intoleranță congenitală la lactoză.* e) *Intoleranță la laptele de vacă.* f) *Intoleranță congenitală la gluten:* tulburare de absorbție intestinală datorită intoleranței la o proteină vegetală din bobul de grîu (gluten). Boala este determinată multifactorial, simptomatologia clinică fiind dominată de diaree cronică și steatoree, debutată la vîrsta de 8—10 luni, dar copiii pot avea și vărsături. g) *Intoxicație acută cu vitamina D:* anorexie rebelă, poliurie, polidipsie, hipertensiune arterială, hipercalcemie și hipercalciurie. h) *Hipervitaminoză A:* vărsături, hipertermie, bombarea fontanelei. i) *Insuficiența renală cronică,* prin multiplele dezechilibre metabolice pe care le realizează poate fi cauză de vărsături cronice. 3. *Vărsături psihogene* apar la copii cu retard

Scanned with OKEN Scanner

mental sau mediu familial deficitar și conflictual, mai ales la fete. Pot avea caracter „protestatar" sau copilul le folosește pentru a atrage atenția familiei asupra lui. Medicul are obligația de a exclude cauzele organice de vărsături atunci cînd s-a hotărît la acest diagnostic. Subiecții sînt labili emoțional, varsă pentru a lipsi de la școală (nu varsă în vacanțele școlare), varsă la sugestie, varsă prin imitație și oricum atunci cînd este observat și poate fi compătimit. Este o „armă" folosită de obicei cu succes de către copiii cu anorexie psihogenă, utilizată atunci cînd sînt forțați să mănînce.

2.7.3.3. **Vărsături ciclice acetonemice.** Vărsături cu debut brusc care survin în crize repetitive (2—3/an); numărul vărsăturilor este variabil, putînd ajunge pînă la 80 în 24 de ore. Pot fi precedate de infecție acută respiratorie (de obicei ușoară), de cefalee, iritabilitate și negativism. Maximum de incidență se întîlnește între 3—5 ani la copilul unic, hiperprotejat, din mediul familial intelectual (dar și conflictual), la copii cu mare labilitate neurovegetativă, cu suferință cerebrală la naștere, cu mame nevrotice din mediu urban. Examenele de laborator evidențiază semne de deshidratare acută, hipoglicemie, absența glicozuriei, cetoacidoză marcată. Prezența corpilor cetonici în urină precede cu 1—2 zile instalarea „crizei" și uneori se menține un timp, chiar după normalizarea clinică. Etiologia sindromului este discutată. Diagnosticul la primul episod poate fi dificil și se va exclude cu atenție cetoacidoza diabetică. Unii autori consideră acest tip de vărsături echivalențe de epilepsie, iar alții, echivalențe de migrenă.

2.7.4. Regurgitație

Sub denumirea de regurgitație se înțelege expulzarea fără efort a alimentelor nedigerate și a secrețiilor din esofag și stomac în gură. Nu se întovărășește de greață, nici de contracția mușchilor abdominali și chiar dacă este repetitivă nu influențează aspectul curbei ponderale. Se descriu o multitudine de cauze funcționale sau anatomice care favorizează regurgitația. 1. *Regurgitația fiziologică* survine la vîrste foarte mici (primele săptămîni de viață). Apare imediat după masă, mai ales dacă nu s-au respectat regulile de alimentare corectă a sugarului. 2. *Aerogastrie.* Sugarii alimentați exclusiv cu lichide, care înghit fie prea lacom, fie prea leneș, înghit concomitent și foarte mult aer, care este ulterior eructat. Eructația poate antrena și o parte din laptele proaspăt înghițit, mai ales dacă sugarul a fost manipulat curînd după masă. 3. *Refluxul gastroesofagian* poate favoriza vărsături, dar și regurgitații. 4. *Malformațiile esofagiene* se pot întovărăși de regurgitație. *Atrezia de esofag* (cu sau fără fistulă esotraheală) va fi suspectată la orice nou-născut cu hidramnios, cantitate excesivă

de secreții mucoase în gură și regurgitarea imediată a primelor cantități de lichide care i-au fost oferite. *Stenoza congenitală de esofag* în porțiunea medie se poate manifesta prin regurgitații precoce (prima săptămînă de viață) dacă este foarte strînsă, sau mai tardivă, o dată cu introducerea alimentelor solide, dacă stenoza este mai largă. *Esofagul scurt congenital* are simptomatologie identică cu refluxul gastroesofagian. Se discută autenticitatea acestui sindrom și uneori se suspectează un esofag „scurtat" prin cicatrici, în urma unui reflux gastroesofagian precoce și persistent. 5. *Sindromul esofagian* asociază regurgitație, sialoree și odinofagie ; este întîlnit în esofagită postcaustică (după ingestie accidentală sau voluntară de baze alcaline), în reflux gastroesofagian sever (se poate complica cu ulcer peptic al ultimei porțiuni a esofagului), în stricturile esofagiene postcaustice sau din cadrul sclerodermiei. Corpul străin și diverticulul esofagian sînt cauze rare de regurgitație, de asemenea cardiospasmul. Uneori cardiospasmul operat se „rezolvă" cu prețul unui reflux gastroesofagian cu esofagită secundară. 6. *Ruminația* este o variantă a acestui semn, care va fi comentată în subcapitolul 3.5.13.

2.7.5. Hematemeză

Hematemeza este o vărsătură care conține sînge proaspăt sau digerat. Prin definiție, sediul sîngerării în hemoragia digestivă superioară se găsește deasupra unghiului Treitz. Vărsătura care conține sînge roșu indică un contact de scurtă durată al acestuia cu sucul gastric, sediul hemoragiei situat deasupra cardiei sau sîngerare masivă și rapidă din duoden. Vărsătura care conține sînge șocolatiu indică un contact suficient de lung al acestuia cu sucul gastric, ceea ce a permis transformarea hemoglobinei în clorhidrat de hematină, sub acțiunea acidului clorhidric. Cauzele hematemezei sînt diferite în funcție de vîrsta bolnavului.

A. **Nou-născutul** varsă, de obicei, sînge matern înghițit în timpul travaliului sau cu ocazia suptului (ragade mamelonare), dar poate sîngera astfel și în cadrul bolii hemoragice a nou-născutului.

B. **Sugar.** *Esofagita* sau *ulcerul porțiunii inferioare a esofagului*, post reflux gastroesofagian, constituie cauza cea mai frecventă de hematemeză la această vîrstă. Cu o frecvență remarcabilă se întîlnește hematemeză la sugarii cu sindrom Roviralta. *Gastrita hemoragică* însoțită de vărsătură în „zaț de cafea" apare în stările infecțioase grave ale nou-născutului și sugarului (septicemii, meningite, meningoencefalite, colaps toxiinfecțios asociat sau nu cu fenomene de coagulare diseminată intravasculară).

C. **Copil mic și școlar.** Cea mai frecventă cauză de vărsătură cu sînge este *epistaxis-ul înghițit*, care apare mai frecvent în perioada de invazie a bolilor infecto-contagioase, dar și în trombocitopenii.

Scanned with OKEN Scanner

Sînge înghiţit (şi apoi vărsat) se întîlneşte postamigdalectomie sau după plăgi posttraumatice ale mucoasei bucale. *Varicele esofagiene* din hipertensiunea portală sînt cauza cea mai gravă la această vîrstă şi se dezvoltă la 50% dintre bolnavii cu această suferinţă. Se obişnuieşte să se clasifice hipertensiunea portală în idiopatică (procesul patologic care a condus la obstrucţia venoasă portală a debutat antenatal sau perinatal) şi neidiopatică (obstrucţia portală este secundară cateterizării venei ombilicale). Splenomegalia aparent izolată este primul semn de boală, fiind urmată de hematemeză (care are loc în mod caracteristic între 1—7 ani) şi apoi de ascită. Funcţia hepatică este în mod notoriu normală, iar ca semn constant de hipersplenism se citează trombocitopenia. Diagnosticul se precizează angiografic sau prin splenoportografie. În afară de *ciroza hepatică* prin infecţie cu virus hepatitic de tip B, o altă cauză, mai rară, de hipertensiune portală este *fibroza hepatică congenitală*. Boala se transmite autosomal recesiv şi se caracterizează prin dezvoltarea unui proces extensiv de fibroză portală, care „strangulează" celule hepatice rămase multă vreme indemne de orice leziune. Se asociază cu chist de coledoc, boală polichistică renală sau hepatică. Hipertensiunea portală constituie unul din riscurile majore ale bolii, iar hematemeza poate fi primul semn de prezentare la medic. *Ulcerul gastroduodenal* (ulcerul peptic) poate avea hematemeză chiar în absenţa unei simptomatologii digestive cronice anterioare. *Sindromul Zollinger-Ellison* evoluează, la băieţi, ca un ulcer gastric, cu simptomatologie atipică rebelă la tratament. Se datoreşte hipersecreţiei de gastrină cu originea într-o tumoră pancreatică cu celule non-beta. Hematemeza poate fi primul semn revelator al bolii. *Ulcer gastric* după aspirină (supradozajul produce hipoprotrombinemie şi trombocitopenie), ulcer cortizonic, ulceraţii gastrice după intoxicaţia cu aminofilină, acid boric, ingestie accidentală de substanţe corozive sau supradozaj de sulfat feros, sînt cauze citate de hematemeză. *Cauze rare de hematemeză:* chist enterogen, coagulare diseminată intravasculară, tirozinoza, boala Gaucher.

2.7.6. Sîngerare rectală

Eliminarea prin scaun de sînge proaspăt (rectoragie) sau sînge digerat (melenă) este un semn ce poate avea consecinţe grave pentru bolnav. În principiu, sediul hemoragiei digestive (joase) se află sub ligamentul Treitz (orice hemoragie situată deasupra acestui nivel se exteriorizează clinic întîi prin hematemeză şi abia apoi prin sîngerare rectală). Toate cauzele citate de hematemeză pot fi urmate de melenă. Sîngele se elimină în stare proaspătă sau digerat, în funcţie de sediul hemoragiei şi viteza tranzitului intestinal. Melena este caracteristică sîngerărilor situate deasupra valvulei ileo-cecale,

Scanned with OKEN Scanner

în timp ce rectoragia își află sediul distal de acest nivel. Etiologia sîngerării rectale este diferită, în funcție de vîrsta bolnavului, cu excepția cauzelor comune oricărei vîrste.

A. **Nou-născutul** prezintă melenă ca expresie a sindromului hemoragic al nou-născutului (cea mai comună manifestare clinică) sau pentru că a înghițit sînge de la mama sa în timpul delivrenței. Sînge în scaunul unui nou-născut cu stare gravă poate să semnifice tromboză de arteră mezenterică, perforație de intestin sau enterocolită ulceronecrotică. Mult mai rar sîngerarea se datorează stenozei hipertrofice de pilor sau ulcerului peptic.

B. **Sugar.** Cele mai temute cauze de sîngerare rectală la această vîrstă sînt *hernia strangulată* și *invaginația intestinală*, sindroame cu sancțiune chirurgicală care se exteriorizează clinic prin dureri abdominale violente, care alertează de obicei familia (sau medicul) înaintea apariției sîngerării digestive, semn clinic revelator, dar relativ tardiv apărut. Aceleași remarci pot fi făcute pentru *gangrena intestinală* secundară volvulusului intestinal. *Enterocolita acută dizenteriformă* asociază debut acut cu febră, scaune diareice cu mucus, puroi și sînge, convulsii. Coproculturile sînt pozitive sau nu pentru Shigella; examenul coproparazitologic evidențiază uneori infestare masivă cu Giardia lamblia. *Alergia la proteinele laptelui de vacă* se manifestă obișnuit prin hemoragii oculte, cu anemie feriprivă secundară. *Diatezele hemoragice*, trombocitopeniile de orice cauză, inclusiv sindromul hemolitic uremic sau coagularea diseminată intravasculară și sindromul Wiskott-Aldrich se pot manifesta prin sîngerare rectală. Cea mai banală și benignă cauză este o *leziune anală* provocată de termometru sau o *fisură anală* condiționată de constipație. Diagnosticul se susține fără dificultate, defecarea este foarte dureroasă, scaunul este dur, bine format și acoperit de sînge proaspăt.

C. **Preșcolar și copil mare.** În afară de *fisura anală*, care continuă să fie o importantă cauză de sîngerare rectală, se adaugă *polipii rectosigmoidieni*, leziuni inflamatorii benigne ale intestinului, întîlniți cu maximum de frecvență între 2—6 ani, asimptomatici sau exteriorizați clinic prin sînge proaspăt în scaun. Uneori proemină în jurul orificiului anal după defecație, situație favorizată de un prolaps de mucoasă rectală; tactul rectal și rectoscopia sînt necesare pentru a-i vizualiza. Nu vor fi confundate cu alte 2 entități de prognostic mai sever care sînt sindromul Peutz-Jeghers (asociază lentiginoză peribucală patognomonică) și sindromul Gardner (polipoză adenomatoasă familială a colonului). Mult mai rar teleangiectazia intestinală multiplă (asociată uneori cu sindrom Turner) este cauză de sîngerare rectală, ca și hemangiomul peretelui intestinal. *Ulcerul sîngerînd al diverticulului Meckel* realizează în special la copilul preșcolar o sîngerare rectală care poate fi masivă și asimptomatică. Diagnosticul se stabilește numai prin

Scanned with OKEN Scanner

laparatomie, iar asocierea dintre diverticul Meckel şi sindrom Turner a fost deja raportată. *Purpura reumatoidă Schönlein-Henoch*, uşor de diagnosticat în prezenţa erupţiei purpurice patognomonice, poate fi cauză de sîngerare rectală chiar în absenţa invaginaţiei intestinale cu care se poate complica. Ca şi la sugar, trombocitopeniile asociate sau nu cu epistaxis pot explica melena unor bolnavi. *Rectocolita ulcerohemoragică* şi *boala Crohn* sînt cauze posibilie de sîngerare rectală la copilul mai mare. Unele *parazitoze* dintre care trichocefaloza şi anchilostomiaza sînt cauze de sîngerare rectală, eventual ocultă.

2.7.7. Diaree

S-a convenit să se numească diaree situaţia clinică caracterizată prin creşterea frecvenţei şi conţinutului în apă al scaunelor, semnificînd tulburare de motilitate, secreţie sau absorbţie intestinală. În funcţie de durata simptomelor diareea se clasifică în acută sau cronică. Etiologia diareii poate fi diferită, în funcţie de vîrsta bolnavului, dar este considerat un semn de elecţie la sugar şi copilul mic.

2.7.7.1. **Diaree acută.** A. **Nou-născut.** 1. *Cauzele infecţioase* rămîn cea mai frecventă etiologie întîlnită, fie că sînt de origine bacteriană sau virală. *Diareea bacteriană* este produsă cel mai frecvent de *Escherichia coli* (serotipurile O_{26}, O_{55}, O_{111}, O_{125}) care are acţiune enteropatogenă, enterotoxică şi invazivă. Gravitatea clinică este variabilă. Tabloul bolii se caracterizează obişnuit prin iritabilitate, labilitate termică, anorexie, scaune apoase, verzi, explozive. Se pot asocia icter şi infecţie urinară dacă s-a realizat diseminare hematogenă. Noţiunea epidemiologică de colectivitate de nou-născuţi este importantă pentru susţinerea diagnosticului. *Infecţia cu Salmonella* la nou-născut evoluează cu tablou clinic grav, cu aspect septicemic, asociind scaune verzi cu mucus şi sînge cu vărsături, distensie abdominală şi convulsii. Complicaţiile cele mai frecvente sînt meningita, osteomielita şi artrita. *Infecţia cu Shigella*, deşi mai rară are un aspect clinic asemănător. *Diareea virală* produsă de rotavirus sau virusuri ECHO (tip 11, 14, 18) nu este o excepţie chiar la această vîrstă. 2. *Enterocolita ulceronecrotică* este specifică nou-născutului. Apare la foştii prematuri care au prezentat hipoxie la naştere, şoc obstetrical, au fost reanimaţi agresiv sau au fost alimentaţi cu preparate hiperosmolare obţinute din lapte de vacă. O parte din cazuri s-au descris la copii cu hipoxie cronică prin boli congenitale de cord cianogene. Boala debutează în primele 2—3 săptămîni de viaţă cu anorexie, vărsături bilioase, diaree cu scaune mucoase şi glere sangvinolente, meteorism abdominal. Ulceraţiile

Scanned with OKEN Scanner

intestinale se pot complica cu perforații și poate apare peritonită și pneumoperitoneu. 3. *Diaree parenterală* apare mai frecvent în infecția tractului urinar (asociată adesea cu icter) sau otită. 4. *Preparate dietetice inadecvate vîrstei sau supraalimentația prematurului* cu formule hiperproteice (și hiperosmolare), precum și hiperzahararea alimentelor sînt cauze de diaree la nou-născut. 5. *Deficite enzimatice congenitale* (intoleranța congenitală la lactoză, zaharoză și fructoză) se evidențiază clinic foarte precoce și se caracterizează prin scaune apoase frecvente cu *p*H acid. Aceste entități sînt foarte rar întîlnite în practică, mult mai frecvente fiind *deficitele enzimatice dobîndite* după infecții digestive grave, de etiologie bacteriană. 6. *Diareea clorată congenitală* este o eventualitate clinică excepțională. Boala se datorește unui deficit congenital al schimburilor ionice. Clorul nu poate fi reabsorbit activ din lumenul intestinal în ciuda unor schimburi ionice normale între Na^+ și H^+. Defectul se datorește imposibilității transportului HCO_3^- și Cl^- împotriva gradientelor electrochimice. Rezultatul este o scădere a reabsorbției intestinale a lichidelor, acidifierea conținutului intestinal și creșterea concentrației Cl^- la nivelul lumenului. Alcaloza este modificarea biochimică sugestivă pentru diagnostic, dar acest important semn nu este evident totdeauna la nou-născut. Boala se transmite autosomal recesiv și este mai probabilă dacă a existat hidramnios. 7. *Fototerapia* aplicată nou-născuților cu icter grav se poate complica cu diaree, prin adăugarea unei intoleranțe parțiale la lactoză.

B. **Sugar.** 1. *Cauzele infecțioase* rămîn cea mai frecventă etiologie a diareii. *Gastroenterita acută* (a doua boală ca frecvență la sugar, după infecția de căi aeriene superioare) recunoaște în 20—30% din cazuri etiologie bacteriană, în 20—30% din cazuri etiologie neprecizată și în 50% din cazuri etiologie virală. *Etiologia virală* este reprezentată, în special, de *infecția cu rotavirus*, agentul etiologic al diareilor de iarnă, boală foarte contagioasă, favorizată de contactul realizat în colectivitățile de copii. Debutează cu vărsături frecvente, aparent izolate, urmate de scaune diareice (2—20/zi). Simptomatologia clinică se autolimitează în 2—4 zile. *Etiologia bacteriană* este reprezentată de aceiași germeni citați la nou-născut la care se pot adăuga și alții (Klebsiella, Pseudomonas, Enterobacter, Yersinia enterocolitica și genul Campilobacter). *Protozoarele* sînt reprezentate de *Giardia lamblia*, deși examenul coproparazitologic este pozitiv la numai 30% din bolnavi. *Micozele* reprezentate prin genul Candida pot fi întîlnite la sugari tratați îndelungat cu antibiotice sau care suferă de defecte ale apărării imune. *Diareea parenterală* apare printr-un mecanism asupra căruia autorii nu au căzut de acord. Se întîlnește mai frecvent la sugarii cu otită sau infecția tractului urinar (în mod caracteristic pielonefrita sugarului se manifestă clinic prin simptome digestive). *Hepatita acută virală*, în special cu *virus A* poate fi întîlnită și la sugar.

Scanned with OKEN Scanner

Debutează cu sindrom dispeptic, greu de interpretat înaintea conturării tabloului clinic complet. 2. *Colita pseudomembranoasă* se datorește *infecției cu stafilococ*. Este o cauză rară, dar severă de febră, diaree, meteorism abdominal. Simptomatologia apare după tratament îndelungat cu antibiotice de tipul ampicilină, lincomicină, clindamicină, cefalosporine, cloramfenicol și chiar cotrimoxazol. 3. *Diareea de cauză alimentară* poate fi secundară supraalimentației sugarului. Distensia gastrică stimulează reflexul gastro-colic, scurtînd durata tranzitului intestinal. Intră de asemenea în discuție administrarea de alimente inadecvate vîrstei, improprii vîrstei sau infectate.

2.7.7.2. **Diaree cronică.** Se consideră diaree cronică, orice diaree a cărei simptomatologie se prelungește mai mult de 3 săptămîni, în ciuda unor măsuri dietetice și terapeutice obișnuite. Durata tulburărilor are repercusiuni asupra stării de nutriție, mai ales că diareea trenantă asociază malabsorbție. Prima cauză de distrofie este o tulburare cronică de digestie. Sînt citate multiple cauze de diaree cronică, întîlnite cu frecvență variată. 1. *Diareea intractabilă* se întîlnește la sugarul mic și nu are etiologie dovedită. Se constată că este foarte rezistentă la măsurile terapeutice obișnuite, fiind caracterizată prin multiple recidive. 2. *Infecții digestive* nestăpînite terapeutic (bacterii, paraziți, fungi). 3. *Celiachia* (intoleranța congenitală la gluten) debutează după introducerea făinii de grîu în alimentația copilului, între vîrsta de 6 luni și 2 ani, dar se poate întîlni și mai tîrziu. Copilul devine anorexic, irascibil, cu curba ponderală staționară sau descendentă, abdomen destins „în desagă". Scaunele nu sînt frecvente, dar foarte voluminoase, palide, decolorate, moi, lucioase (se pot vedea picături de grăsime la suprafața scaunului). Sindromul de malabsorbție se poate obiectiva prin teste de laborator specifice, iar biopsia intestinală efectuată înainte și după excluderea glutenului din alimentație, aduce argumente hotărîtoare pentru diagnostic. 4. *Fibroza chistică*, boală genetică transmisă autosomal recesiv, asociază tulburări respiratorii cronice (*wheezing* recurent) cu maldigestie urmată de malabsorbție, datorită deficitului de fermenți pancreatici care ajung în lumenul intestinal. Dozarea cantitativă a clorurilor în sudoare este considerată un test patognomonic pentru susținerea diagnosticului. 5. *Deficitul de enzime pancreatice*, altul decît cel datorit fibrozei chistice, are aceleași consecințe clinice. Se caracterizează prin creștere nesatisfăcătoare, steatoree (absența completă a tripsinogenului) și neutropenie. 6. *Alergia gastrointestinală la proteinele laptelui de vacă* debutează după introducerea laptelui de vacă (preparate dietetice care îl conțin) și se caracterizează prin vărsături, diaree, creștere nesatisfăcătoare, anemie feriprivă. 7. *Giardiaza* nediagnosticată poate evolua clinic cu diaree recidivantă, care asociază uneori sindrom celiac. 8. *Malabsorbția hidraților de carbon*, care se datorește

Scanned with OKEN Scanner

insuficienței unor enzime intestinale (lactaza), poate fi congenitală sau dobîndită după gastroenterocolite trenante asociate cu afectarea marginii în perie a celulelor intestinale. Dacă tulburarea se prelungește, intoleranța la dizaharide se complică cu cea la monozaharide. Diagnosticul este sugerat anamnestic, prin probe de încărcare sau prin demonstrarea substanțelor reducătoare și a *p*H-ului acid al scaunelor. 9. *Abetalipoproteinemia* este cauza rară de diaree cu debut în primii 2 ani de viață. Se caracterizează prin steatoree, acantocitoză, retinită pigmentară atipică, ataxie progresivă, scăderea colesterolului. Diagnosticul se susține prin demonstrarea absenței beta-lipoproteinelor la electroforeza lipidelor serice. Boala se transmite autosomal recesiv. 10. *Cauze imunologice*, deficite imune congenitale sau tranzitorii (agamaglobulinemia congenitală, deficitul de IgA secretor, displazia timică, sindromul Wiskott-Aldrich) se pot asocia cu diaree trenantă. 11. *Acrodermatita enteropatică* asociază leziuni cutanate sugestive și deficit de zinc. 12. *Cauze anatomice* (rare) : boala Hirschprung, sindromul de intestin scurt, malrotația intestinală, rezecția gastrică sau intestinală, limfangiectazia intestinală. 13. *Tumori secretante de catecolamine* (ganglioneurom).

C. **Preșcolar și copil mare.** 1. *Sindromul colonului iritabil* se caracterizează prin diaree recurentă care evoluează între vîrsta de 6 luni și 4 ani. Se caracterizează prin eliminarea de 3—10 scaune pe zi, predominant dimineața, conținînd fibre vegetale. Copilul are greutate normală, iar tratamentul dietetic și medicamentele au influență redusă asupra simptomatologiei. Nu se pot demonstra semne de infecție și nici sindrom de malabsorbție. Cauza sindromului este necunoscută. Sînt încriminați factori emoționali și alergici ; s-a demonstrat creșterea nivelului prostaglandinelor. 2. *Boala Crohn* (ileita regională) se caracterizează prin dureri recurente abdominale cu caracter colicativ, situate predominant în cadranul drept superior sau regiunea abdominală inferioară. Bolnavul este anorexic, scade în greutate, subfebricitează și are diaree intermitentă cu scaune cu mucus și sînge (uneori sînt pozitive numai hemoragiile oculte). Se asociază poliartrită, manifestări alergice cutanate, crește VSH, există sindrom de malabsorbție pentru proteine și grăsimi. Pubertatea întîrziată este un semn clinic asociat, relativ frecvent întîlnit. 3. *Rectocolita ulceroasă* (ulcero-hemoragică) se caracterizează prin diaree mucoasă care precede cu săptămîni (sau luni) apariția scaunelor cu mucus și puroi sugestive pentru acest diagnostic. Creșterea numărului scaunelor poate fi primul semn de boală, după cum scaun cu sînge (fără diaree) este o eventualitate întîlnită. Durerile abdominale difuze, tulburări de creștere, pubertate întîrziată, artrita și febra completează tabloul bolii. Sindromul biologic este dominat de pozitivitatea reactanților de fază acută. Diagnosticul se susține prin rectoscopie care demonstrează ulcerații multiple situate pe fond eritematos, acoperite de

Scanned with OKEN Scanner

fibrină. 4. *Cauze rare:* abuz de laxative, enteropatie exsudativă, polipoză intestinală difuză, sindrom Zollinger-Ellison, hipertiroidism, tirozinemie congenitală, cistinoză. 5. *Diareea psihogenă* apare la copii cu labilitate neurovegetativă și psihică, favorizată de mediu familial conflictual, pentru a masca fobia de școală.

2.7.8. Constipație

Se denumește constipație dificultatea de golire a conținutului intestinal, fie datorită consistenței crescute a scaunelor (scaune foarte uscate „deshidratate"), fie datorită rarității eliminării lor (contracții intestinale rare). Disconfortul sau durerea resimțită de copil cu ocazia eliminării scaunului scade intenționat frecvența defecărilor. Constipația se asociază adesea cu dureri abdominale, fisură anală, prolaps rectal sau sînge proaspăt care acoperă un scaun foarte dur. În mod obișnuit se pot palpa mase fecale neevacuate de-a lungul cadrului colic. În cursul primului an de viață defecarea este un reflex primar și fiecare mișcare peristaltică este urmată de eliminarea unui scaun. Numărul normal al scaunelor variază de la individ la individ. Sugarul mic alimentat natural poate elimina în mod normal 6—10 scaune/zi, după cum alții evacuează 1—2 scaune/zi sau 1 scaun la 2 zile. Controlul voluntar al sfincterului anal este un proces complicat care presupune dezvoltare psihomotorie, socială și psihoemoțională adecvată. Dacă între părinți și copil intervine o situație conflictuală legată de impunerea folosirii oliței, se ajunge ușor la constipație de cauză psihogenă. Utilizarea oliței este un obicei care se dobîndește cu oarecare dificultate, între vîrsta de 1—2 ani și în nici un caz utilizînd presiunea psihologică sau forța. Nu se va impune olița decît copilului care a învățat să meargă pentru că abia atunci are o dezvoltare motorie care să-i permită o poziție comodă. Controlul voluntar al defecării se obține la vîrsta de 14—15 luni. Este esențial ca micuțul să înțeleagă că folosind olița îi face o plăcere mamei. Dacă există situații conflictuale în familie, iar copilul are negativism, controlul sfincterian nu se poate obține și cum orice eliminare a scaunului generează un conflict cu mama, se instalează curînd constipație. Există multiple clasificări ale constipației la copil, dintre care prezentăm pe aceea care ni s-a părut mai completă.

2.7.8.1. **Interferarea mișcărilor peristaltice ale colonului.** A. **Mecanism reflex intact.** 1. *Absența bolului fecal.* Frecvența defecărilor depinde de cantitatea și calitatea alimentelor ingerate. Ingerarea unor cantități reduse de alimente (anorexie) sau vărsături frecvente (stenoză hipertrofică de pilor), absența fibrelor vegetale din alimente sau ingerarea unor produse care conțin exclusiv proteine (și nu au rezidii) este urmată de bol fecal foarte redus cantitativ care nu poate

Scanned with OKEN Scanner

stimula peristaltismul intestinal chiar în prezența unui mecanism reflex intact. 2. *Scaune de duritate excesivă* interferează de asemenea frecvența mișcărilor persistaltice (care se răresc). Excesul de lapte de vacă din alimentația unor copii conduce la formarea unor săpunuri de calciu, care lubrefiază bolul fecal, astfel încît acesta nu mai stimulează peristaltismul intestinal și se instalează constipația. Toate stările clinice asociate cu deshidratare (febra, diabetul insipid, acidoza renală, hipercalcemia idiopatică) realizează scaune deshidratate, dure, care se elimină rar. 3. *Oprirea mecanică a evacuării bolului fecal* la nou-născut (la care constipația este de cauză organică exclusivă) este reprodusă în atrezie intestinală, imperforație anală sau ileus meconial. În toate aceste boli se consemnează întîrziere în evacuarea meconiului (peste 48 de ore!). Echivalentul ileusului meconial se întîlnește la copii mai mari care suferă de fibroză chistică. Orice cauză de întrerupere mecanică a tranzitului intestinal (hernie inghinală strangulată, invaginație intestinală, volvulus) se soldează cu *oprirea eliminării scaunelor*. Debutul este brutal și simptomatologia care întovărășește acest semn este sugestivă și evocatoare pentru diagnostic. 4. *Ileus paralitic*, cu consecințe clinice asemănătoare se soldează cu oprirea funcțională a mișcărilor peristaltice intestinale, meteorism abdominal. Se întîlnește în stări toxiinfecțioase grave la sugar, hipopotasemie. 5. *Hipotiroidismul congenital* se caracterizează prin încetinirea mișcărilor peristaltice. Unii autori consideră constipația semn sugestiv pentru diagnosticul mixedemului congenital.

B. **Leziuni anatomice care interferează peristaltismul intestinal și reflexul de defecare.** 1. *Megacolonul aganglionar* (boala Hirschprung). Se datorește absenței congenitale a celulei ganglionare parasimpatice din plexul mienteric, într-o zonă de întindere variabilă (5—20 cm) situată deasupra orificiului anal. Se interferează astfel mișcările peristaltice normale ale rectului și apare obstrucție intestinală funcțională. Frecvența bolii este 1/5 000—1/10 000 din nașteri. Dacă debutează la nou-născut se manifestă prin distensie abdominală severă, vărsături și întîrziere în eliminarea meconiului, uneori chiar subocluzie intestinală. În celelalte perioade de vîrstă boala se manifestă prin constipație rebelă ca simptom dominant, distensie abdominală și creștere nesatisfăcătoare. Tușeul rectal evidențiază ampula rectală goală. Dacă după tușeu rectal copilul elimină scaun, diagnosticul de megacolon aganglionar nu pare probabil. Modificări patognomonice apar la examen radiologic cu substanță de contrast, cînd zona aganglionară se prezintă sub forma unui canal strîmtat, situat pe o lungime variabilă, deasupra sfincterului anal; deasupra acestei zone se evidențiază ansele intestinale foarte destinse, cu pereții hipertrofiați. Obișnuit nu se întîlnesc resturi de bariu la 24 de ore după irigografie, astfel încît prezența lor este un semn suplimentar pentru diagnosticul bolii. Biopsia intestinală este metoda cea mai sigură de diagnostic.

Scanned with OKEN Scanner

2. *Stenoza anorectală* congenitală sau strictura rectală apărută după corecția chirurgicală a imperforației anale în perioada de nou-născut realizează *megacolon anatomic*. 3. *Teratomul sacrococcigian* cu evoluție pelviană poate realiza compresiunea laterală a rectului și constipație. Se asociază de obicei și semne urinare (disurie, polachiurie). *Tumori ale peretelui intestinal (limfom)* pot evolua clinic cu constipație uneori chiar cu ocluzie intestinală.

2.7.8.2. **Interferarea reflexului medular.** 1. *Inhibiția voluntară a defecației*, aplicată repetitiv duce cu timpul la situația în care stimulul fiziologic care declanșează actul reflex al defecației rămîne fără răspuns. În afara situațiilor conflictuale deja comentate se pot adăuga alte eventualități care conduc la constipație ocazională. Astfel, folosirea unui closet întreținut neigienic sau situat în frig, schimbarea temporară a domiciliului (de exemplu cu ocazia unei spitalizări), începutul vieții de școlar (copilul are reținere de a cere voie învățătoarei să părăsească clasa pentru a merge la closet) sînt situații în care se recurge la inhibiția voluntară a defecației, care este urmată de constipație. Peste vîrsta de 4 ani copilul are deja un „tabiet", dorește să fie singur cînd folosește closetul, are preferințe evidente pentru closetul de acasă etc. 2. *Folosirea excesivă a unor medicamente*. Supozitoarele și laxativele duc la golirea rectului altfel decît prin stimul fiziologic. Cu timpul, dacă sînt utilizate timp îndelungat, eliminarea scaunului nu are loc decît în prezența lor. Alte medicamente cum sînt *Imodium* sau derivați care conțin *codeină* sau *morfină* induc constipație prin interferarea peristaltismului.

2.7.8.3. **Interferarea funcției sfincterului anal.** Sfincterul anal cu rol deosebit în actul defecației poate fi afectat de leziuni congenitale sau dobîndite (corecția chirurgicală a imperforației anale). Cea mai frecventă situație clinică este realizată de *fisura anală*. Este vorba de o soluție de continuitate apărută la joncțiunea muco-cutană a sfincterului anal extern, favorizată de traumatismul mecanic și cel mai frecvent de un scaun foarte dur. Defecarea devine penibilă, dureroasă, scaunul se elimină cu dificultate și este acoperit cu sînge proaspăt. Copilul evită eliminarea scaunului care-i produce neplăcere și constipația premergătoare fisurei anale se agravează într-un cerc vicios.

2.7.8.4. **Interferarea contracției mușchilor voluntari ai defecației.** Aci se pot cita următoarele situații clinice: absența congenitală a mușchilor abdominali, constipația copilului cu sindrom hipoton congenital, paralizia cerebrală, sindromul Guillain-Barré, paralizia difterică și botulismul; la copil botulismul poate debuta cu constipație.

— **Interferarea controlului cortical al defecației.** *Encopresis* va fi tratat la subcapitolul 3.5.15.

Scanned with OKEN Scanner

2.7.9. Durere abdominală acută

Se denumește astfel o durere vie situată la nivelul abdomenului, a părută brutal, ca primă manifestare de boală, fără recidivă ulterioară posibilă, și care justifică un examen medical urgent. După contextul clinic în care survine, care poate fi mai mult sau mai puțin evocator, gradul de dificultate al diagnosticului este foarte variat. Etiologia este parțial asemănătoare la sugar și copil, vîrsta neputînd permite excluderea unei anumite etiologii, ci numai evocarea unor cauze mai frecvente la o anumită vîrstă. Copilul mare ne comunică verbal suferința lui, în timp ce sugarul își modifică comportamentul (devine agitat, irascibil, țipă violent și refuză biberonul). În funcție de atitudinea terapeutică care trebuie luată de urgență se obișnuiește să se deosebească dureri abdominale acute de cauză chirurgicală (decizie operatorie imediată) de cele de cauză medicală (atitudine conservatoare). Diagnosticul diferențial poate fi deosebit de dificil.

2.7.9.1. **Durere abdominală acută de cauză chirurgicală.** 1. *Apendicita acută* este un diagnostic des evocat de către familie (diagnostic cu mare popularitate în rîndul părinților). Asocierea de febră moderată, vărsături, apărare musculară în fosa iliacă dreaptă, permite un diagnostic fără dificultate. Probleme ridică formele cu evoluție atipică, care survin la copii cu suferință abdominală cronică în antecedente. Doar 2% din totalul cazurilor evoluează sub vîrsta de 3 ani, cînd diagnosticul este de extremă dificulate (în special la sugar). 2. *Invaginația acută intestinală* este cea mai frecventă cauză de abdomen acut la sugar, cu frecvență maximă între vîrsta de 5 și 9 luni. Debutul este brusc, cu crize de agitație marcată însoțite de paloare și extremități reci, refuzul alimentației. Între crize sugarul se liniștește și chiar adoarme puțin. Cheia diagnosticului o constituie aceste dureri abdominale extrem de vii, ritmate la interval de 5—15 minute de perioade de liniște paradoxală. Palparea tumorii de invaginație, eliminarea de scaune cu sînge sau sînge obținut la tușeul rectal permite diagnosticul. Asocierea de diaree și febră îndreaptă atenția medicului spre alte eventualități clinice. Invaginația intestinală poate complica simptomatologia digestivă preexistentă la un bolnav cu purpură Henoch. Dificultatea diagnosticului crește dacă anterior acestei complicații existau deja dureri abdominale și melenă. Polipoza intestinală familială se poate asocia cu invaginație intestinală, uneori cu caracter recurent. 3. *Ocluzia intestinală* se caracterizează prin triada clinică dureri abdominale violente, intermitente, colicative, vărsături care curînd devin incoercibile și oprirea tranzitului intestinal. Poate fi realizată în diferite circumstanțe etiologice, dintre care, mai frecvent, de *hernie strangulată*. Diagnosticul este relativ ușor la un copil purtător al unei hernii inghino-scrotale care devine brusc

Scanned with OKEN Scanner

ireductibilă cu sacul herniar tumefiat, dur și cianotic. Mai poate fi realizată de *volvulus intestinal*, favorizat de un mezou lung, sau *bride peritoneale* după laparatomii anterioare. 4. *Contuzia abdominală* este sugerată anamnestic. Bolnavul poate prezenta contractură abdominală dureroasă și aspect de șoc hemoragic produs prin ruptură de organe. Orice plagă penetrantă abdominală este o indicație formală de explorare chirurgicală a abdomenului. 5. *Torsiunea de testicul* survine la orice vîrstă, dar mai frecvent peste 1 an. Durerile abdominale violente sînt situate jos, se asociază cu vărsături, iar testicului este ascensionat, dureros și mărit de volum. Diagnosticul „liniștitor" de orhiepididimită acută va fi evitat la copil. 5. *Torsiunea de chist (teratom sau tumoră) de ovar* se caracterizează prin dureri abdominale violente și vărsături, asociate cu palparea unei formațiuni abdominale situate în pelvis. 7. *Infarctul intestinal* întovărășește volvulusul intestinal sau se datorește unei boli arteriale. Arterita mezenterică poate fi o complicație a unei coarctații de aortă recent operată. Bolnavul cu infarct intestinal prezintă dureri abdominale extrem de violente și are aspect „șocat", asociind scaune sanguinolente, vărsături și meteorism abdominal. 8 *Limfadenita mezenterică*, afecțiune relativ frecventă, se caracterizează prin dureri abdominale, cu sediul în fosa iliacă dreaptă, apărute în cursul sau în convalescența unei angine acute sau pneumonii. Diagnosticul diferențial cu apendicita acută este dificil și aceste cazuri sfîrșesc uneori prin a fi operate. Dacă se face biopsie și cultură din ganglionii periapendiculari se dezvoltă *Yersinia enterocolitica*, care pare a fi agentul etiologic specific al limfadenitei mezenterice. 9. *Chistul de mezenter* este cauză de dureri abdominale recurente la copil. Complicația cea mai frecventă este sîngerarea la nivelul chistului care produce o durere acută vie, sugerînd abdomenul acut chirurgical. 10. *Ulcerul peptic perforat* este o eventualitate rară la copil. În antecedentele bolnavului există durere abdominală recurentă și sîngerare digestivă.

2.7.9.2. **Durere abdominală acută de cauză medicală.** 1. *Enterocolita acută* la debut se poate manifesta cu colici abdominale, dar diagnosticul devine extrem de ușor dacă se adaugă scaunele diareice. 2. *Purpura reumatoidă Henoch* se însoțește de dureri abdominale, care pot fi violente (uneori și vărsături), dar prezența erupției purpurice patognomonice ușurează mult diagnosticul. Se cunosc cazuri de copii operați pentru dureri abdominale care simulau abdomenul acut chirurgical și care postoperator „își spun diagnosticul" o dată cu apariția erupției purpurice revelatorii. 4. *Pielonefrita acută* este cauză de dureri abdominale la un copil cu febră, urini tulburi și uneori disurie. Diagnosticul pozitiv se susține pe urocultură și tabloul citologic al urinilor. După sterilizarea uroculturilor examenul radiologic al rinichilor este obligatoriu pentru excluderea unei malformații care

Scanned with OKEN Scanner

să necesite corecție chirurgicală. 5. *Colica renală prin calculi ureterali* poate debuta cu dureri violente, cu sediul lombar și iradiere spre abdomenul inferior. Uneori sînt concomitente sau urmate de hematurie revelatorie. 5. *Hepatita acută virală* se poate manifesta cu *dureri abdominale violente*, datorite distensiei capsulei hepatice de către hepatomegalia inflamatorie. 7. *Colecistita acută* asociază dureri spontane și la palpare, situate în hipocondrul drept, febră și icter, eventual. Diagnosticul va fi evocat la un bolnav suspicionat de leptospiroză. *Calculoza biliară*, eventual suprainfectată, se întîlnește mult mai rar la copil decît la adult în cadrul sferocitozei ereditare sau bolii Wilson. 8. *Pancreatita acută* apare concomitent sau urmează parotiditei epidemice, dar simptomatologie clinică asemănătoare se întîlnește prin ocluzia mecanică a canalului Wirsung de către un ascarid. Clinic, apare o durere brutală, vie, situată în epigastru, avînd caracter transfixiant, pentru calmarea căreia bolnavul își alege poziția genupectorală. Vărsăturile se asociază adesea, dar diagnosticul nu poate fi susținut decît după dozarea amilazemiei și amilazuriei. 9. *Hematomul de psoas* este caracteristic în hemofilie. Aspectul clinic este aproape identic cu cel din apendicita acută, cu dureri abdominale și apărare musculară în fosa iliacă dreaptă. De obicei cunoaștem afecțiunea hematologică a bolnavului, dar diagnosticul diferențial rămîne o problemă dificil de rezolvat. 10. *Diabetul zaharat* la copil poate debuta cu crize dureroase abdominale asociate cu polidipsie, poliurie, cetoacidoză și hiperglicemie. 11. *Reumatismul articular acut* în perioada preartropatică asociază dureri abdominale și chiar diaree, explicate prin existența unor modificări vasculare abdominale. 12. *Dismenoreea* și *ruptura de folicul ovarian* la mijlocul ciclului menstrual („Mittelschmertz") poate fi cauză de dureri abdominale severe la fetița puberă. *Sarcina extrauterină ruptă* nu este un diagnostic care va fi „ocolit" la adolescente, fără anamneză și examen clinic adecvat. 13. *Cauze rare de dureri abdominale acute:* porfiria acută, edemul angioneurotic ereditar, febra mediteraneeană (poliserozită paroxistică familială).

2.7.10. Durere abdominală recurentă

Sub această denumire sînt descrise dureri abdominale suficient de puternice pentru a întrerupe activitatea copilului, cu caracter repetitiv, constînd din cel puțin 3 episoade dureroase într-un interval de 3 luni. Incidența este maximă la școlari; cuprinde 10—15% din populația acestei vîrste. Între episoadele dureroase copilul este complet asimptomatic și aceasta este o importantă caracteristică a sindromului. Natura durerii variază de la copil la copil, are localizare variată, de obicei vagă, periombilicală. S-au făcut multiple tentative de clasificare și cea mai acceptată este aceea care subîmparte durerile abdominale recurente în organice și psihogene, în ideea că este demon-

Scanned with OKEN Scanner

strat că factorii psihogeni și psihosociali pot induce dureri abdominale în afara oricărei suferințe organice. În familia bolnavului există și alți membri care acuză dureri abdominale, de unde tendința de imitație a modelului familial. Se pot remarca situații stresante în familiile acestor bolnavi, dar nu există dovada unei cauzalități directe stres—durere abdominală și pare că este mult mai frecventă relația stres fără durere abdominală. Durerea este mai probabil organică dacă copilul o localizează exact la nivelul peretelui abdominal și este mai sigur organică, cu cît este localizată la distanță mai mare de ombilic. Dacă prin metode de diagnostic tradiționale nu s-a descoperit o boală organică, copilul nu va fi socotit din oficiu ca avînd probleme emoționale. Medicul va fi permanent în dilemă dacă a exclus corect o cauză organică de durere abdominală, dacă nu a recomandat prea multe, sau din contră, prea puține examene de laborator pentru rezolvarea acestei indecizii de diagnostic. Anamneza minuțioasă este hotărîtoare pentru diagnostic, examenul clinic fiind în mod notoriu negativ. Se va da atenție unor semne obiective de boală, cum ar fi pierderea în greutate și febra care sînt dovezi de suferință organică. Cele mai multe dureri abdominale organice sînt de cauză disfuncțională, adică sînt generate abdominal ca rezultat al unor procese fiziologice care se desfășoară anormal. Disfuncțiile sînt mult mai frecvente decît bolile propriu-zise, atunci cînd se discută responsabilitatea lor în geneza durerilor abdominale recurente. În continuare vom prezenta o clasificare sugerată de M.D.Levine și L.A.Rappaport, în 1984.

A. **Disfuncții gastrointestinale și boli.** 1. *Constipația* este una din cauzele cele mai frecvente, dar deși pare ciudat, este greu de stabilit anamnestic acest diagnostic. Familia nu cunoaște, de obicei, frecvența scaunelor unui copil școlar sau nu poate aprecia dacă defecția a fost incompletă. 2. *Sindromul colonului iritabil*, descris la capitolul 2.7.7., poate prezenta dureri abdominale după eliminarea scaunului. Este un exemplu tipic de interacțiune între factori predispozanți și stres, care se potențează reciproc. 3. *Sindromul aport—durere abdominală.* Se relatează de către familie că un anumit aport este urmat de un răspuns somatic (durere abdominală). Exemplul tipic este cel al copiilor cu intoleranță parțială la lactoză. După un aport excesiv de lapte, pe un teren cu lactază insuficientă, se instalează curînd dureri abdominale și diaree. Uneori ingestia unor medicamente (aspirină, steroizi) are același efect. Supraindulgența alimentară (calitativă și cantitativă), selectarea unor alimente indigeste sau toxice este urmată de suferința digestivă la cel mai sănătos copil. 4. *Defecte musculo-ligamentare abdominale.* Hernia diafragmatică, hernia hiatală, hernia inghinală sau hernia de linie albă, fie că este situată supra sau subombilical se poate însoți de dureri abdominale recurente. 5. *Boli ale tubului digestiv.* Esofagita din refluxul gastroesofagian asociază durere retrosternală, cu senzația de arsură. Copilul mai

Scanned with OKEN Scanner

mic de 6 ani o descrie ca pe o durere abdominală agravată de aportul de alimente. *Ulcerul peptic* şi *ulcerul din sindromul Zollinger-Ellison* sînt cauze clasice de abdomen dureros recurent, mai ales la băieţi. 6. *Inflamaţii cronice ale tubului digestiv.* Se pot cita aci drept cauză generatoare de dureri abdominale recurente apendicita cronică, infecţia insidioasă şi persistentă cu *Yersinia enterocolitica* care realizează adenită mezenterică, hepatita cronică, boli cronice inflamatorii ale intestinului (boala Crohn, rectocolita hemoragică), boli de colagen, asociate cu vasculită sistemică (lupus eritematos, periarterită nodoasă, purpură Schönlein-Henoch). 7. *Efecte tardive ale unor anomalii ereditare:* duplicaţia de intestin cu suprainfecţia cronică a ansei „oarbe", malrotaţie de intestin cu volvulus recurent, parţial, invaginaţii recurente şi parţiale în polipoza intestinală familială, malformaţii renale obstructive cu distensia caliceală sau uretrală. 8. *Complicaţii tardive ale unor traumatisme:* pseudochist de pancreas (manifestare a unui traumatism abdominal sau complicaţie tardivă a unei pancreatite), ruptură splenică incompletă cu hematom subcapsular. 9. *Cauze ginecologice:* torsiune intermitentă a unui chist ovarian, hematocolpos prin himen imperforat, dismenoree. 10. *Cauze neurologice,* migrena abdominală şi epilepsia abdominală pot asocia cefalee (respectiv crize de convulsii) care alternează cu dureri abdominale nespecifice. Diagnosticul de epilepsie abdominală se susţine pe EEG modificat specific. Orice tumoară abdominală malignă care a invadat cordoanele posterioare ale măduvei se poate manifesta prin dureri dorsale, dar şi abdominale. 11. *Cauze metabolice:* hiperlipemia, acidozele diabetice, porfiria, hipercalcemia şi hipotiroidia.

B. **Cauzele psihogene** vor fi tratate la subcapitolul 3.5.14.

2.8. Ficat şi căi biliare

2.8.1. Icter

Semn care defineşte coloraţia galbenă a tegumentelor, mucoaselor şi sclerelor, datorită impregnării lor cu bilirubină. Pentru ca icterul tegumentar să fie sesizabil clinic, nivelul bilirubinei serice variază între 2—5 mg/dl, în funcţie de vîrsta bolnavului. Aspectul clinic fiind echivoc, în orice suspiciune de icter se impune determinarea chimică a valorilor bilirubinei. Creşterea nivelului seric al bilirubinei neconjugate se realizează în toate situaţiile clinice întovărăşite de distrugerea unui număr mare de hematii (hemoliză) sau în defecte congenitale sau dobîndite ale glicuronoconjugării hepatice. Creşterea bilirubinei conjugate are loc în boli ale celulei hepatice asociate cu tulbu-

Scanned with OKEN Scanner

rări ale eliminării bilirubinei din hepatocit sau interferarea circulației bilei de-a lungul arborelui biliar.

Datorită anumitor particularități morfofuncționale ale ficatului la nou-născut, icterul se dezvoltă cu mai multă ușurință în perioada neonatală, perioadă în care frecvența apariției icterului este maximă (în comparație cu alte vîrste).

Creșterea nivelului seric al bilirubinei neconjugate la valori de peste 20 mg/dl (indiferent de cauza acestor creșteri) realizează la nou-născut o complicație redutabilă cunoscută sub numele de *icter nuclear (Kernikterus)*. Se datorește trecerii bilirubinei indirecte prin bariera hematoencefalică și fixării ei ireversibile la nivelul unor formațiuni „cenușii" din creier (care se dovedesc a fi cele mai vechi filogenetic). Aceste zone sînt nucleii subtalamici, corpii striați, putamen, hipocampul și nucleii unor nervi cranieni de la nivelul trunchiului cerebral. Numai perioada de nou-născut este susceptibilă de această complicație. Astăzi se știe că, de fapt, neurotoxicitatea bilirubinei nu este dependentă de valoarea bilirubinei indirecte, ci de cantitatea de bilirubină liberă, nelegată de albumină, singura fracțiune capabilă să traverseze bariera hematoencefalică. Capacitatea de legare a bilirubinei de către albumină este influențată de vîrsta gestației și starea clinică a nou-născutului. Prematuritatea, hipoxia, hipotermia, hipoglicemia și hipoalbuminemia se conturează ca factori favorizanți pentru apariția icterului nuclear. Nu numai nivelul bilirubinei, ci și durata expunerii are importanță pentru apariția icterului nuclear (perioada critică este ziua a 3-a de viață). În cazul în care se sumează mai multe cauze favorizante, în ziua a 6-a de viață icterul nuclear este deja instalat. Se manifestă clinic prin opistotonus, convulsii, rigiditate extrapiramidală, surditate. Encefalopatia cronică hiperbilirubinică constituie sechela unor ictere grave neonatale incorect tratate.

2.8.1.1. **Icter cu bilirubina neconjugată.** Din punct de vedere clinic se caracterizează prin icter asociat sau nu cu paloare, urini și scaune normal colorate.

A. **Nou-născut.** 1. *Icterul fiziologic* (icterul comun al nou-născutului) este cea mai frecventă cauză de icter neonatal și se datorește, în principal, deficitului tranzitor al glicuroniltransferazei hepatice, consecința imaturității acestui organ, legată de vîrstă. Maturarea enzimatică are loc la interval variabil de momentul nașterii, de aceea durata icterului fiziologic nu este fixă. Se definește prin 3 parametri: momentul apariției (între a 2-a și a 5-a zi de viață, niciodată înaintea primelor 36 de ore de viață), durata icterului (variabil, în general, 8—10 zile) și nivelul bilirubinei indirecte (nu depășește valoarea de 10 mg/dl și bilirubina nu crește cu mai mult de 5 mg/dl/zi). Nivelul bilirubinei prematurilor este mai mare decît la nou-născu-

Scanned with OKEN Scanner

ţii la termen, dar limita superioară a bilirubinei considerată normală pentru prematur nu este unanim acceptată. Toţi autorii sînt de acord că peste 15 mg/dl se vor începe investigaţii şi se vor lua măsuri terapeutice. Prematuritatea, hipoxia, acidoza, hipoproteinemia, boala membranelor hialine şi hipotiroidia congenitală sînt cauze de accentuare şi prelungire a icterului fiziologic. 2. *Hemoliza* de orice etiologie, care evoluează la nou-născut, este cauză potenţială de icter. *Izoimunizarea Rh* (eritroblastoza fetală) apare la al doilea sau următorii copii Rh pozitivi ai unei mame Rh negative. Hematii fetale purtătoare ale antigenului D pătrund în circulaţia mamei unde determină apariţia anticorpilor anti D. O parte dintre aceştia fiind IgG, străbat bariera placentară şi declanşează un conflict imun în organismul fetal. În momentul naşterii nu există icter (bilirubina fetală este metabolizată de organismul matern), dar acesta se instalează în primele ore de viaţă (primele 24 ore), creşte rapid în intensitate şi se însoţeşte de paloare. Urinile şi scaunele sînt normal colorate. Copilul mai prezintă hepatosplenomegalie (focare de eritropoieză extramedulară). Din punct de vedere paraclinic se evidenţiază incompatibilitate Rh mamă-copil, anemie, un număr mare de eritroblaşti pe frotiu, test Coombs pozitiv şi creşterea valorilor bilirubinei indirecte care tinde să se apropie de 20 mg/dl. Determinarea antenatală a titrului anticorpilor anti-D la mamă permite prevenirea bolii la nou-născut. *Izoimunizarea ABO* poate apare la primul sau oricare din copiii din fratrie, dacă mama este de grup 0 şi copilul de grupa A sau B. Mecanismul izoimunizării este identic cu cel din cazul precedent, cu deosebirea că diagnosticul prenatal al izoimunizării ABO nu este posibil şi cel mai precoce diagnostic poate fi pus doar în maternitate prin detectarea unor nivele de bilirubină crescute precoce (> 10 mg/dl în primele 24 ore de viaţă), la mama de grup O şi copilul de grup A sau B, în prezenţa unui test Coombs negativ (test Coombs pozitiv doar în 10% din cazuri). Reticulocitoza şi sferocitoza sînt sugestive pentru diagnostic, care se poate susţine cu certitudine abia după determinarea anticorpilor imuni anti A sau anti B. Dintre celelalte cauze posibile de hemoliză la nou-născut se mai poate cita deficitul eritrocitar de G_6PD (poate condiţiona icter neonatal şi în afara unui proces hemolitic), sferocitoza congenitală, α thalasemia, septicemia cu germeni hemolizanţi (bacil coli). Este citată drept cauză de hiperbilirubinemie neonatală hiperproducţia de bilirubină din hematoame uriaşe produse prin traumatism obstetrical. 3. *Ictere prin tulburarea de transport a bilirubinei în ser.* Unele medicamente acţionează competitiv cu bilirubina pentru a fi transportate de către albumină. Acestea pot accentua un icter neonatal preexistent. Afinitatea albuminei pentru legarea bilirubinei poate fi interferată de *p*H acid (scade legarea bilirubinei), acizi graşi şi lipoproteine (perfuzii cu emulsii de lipide la nou-născut), medicamente (benzoat de sodiu aflat în formula

Scanned with OKEN Scanner

diazepamului și cofeinei, salicilat de sodiu, sulfisoxazol, sarea de sodiu a oxacilinei, gentamicină, digoxină). 4. *Ictere prin tulburare de pătrundere a bilirubinei în hepatocit. Persistența canalului arterial* la nou-născuții cu detresă respiratorie face ca o parte din sîngele portal să scurtcircuiteze sinusoidele hepatice. 5. *Ictere prin tulburarea glicuronoconjugării hepatice. Sindromul Crigler-Najjar* (icter tip Arias I) se transmite autosomal recesiv. Se caracterizează prin absența congenitală a glicuroniltransferazei hepatice. Evoluează invariabil grav cu icter nuclear. *Icterul de tip Arias II* se transmite autosomal dominant. Se caracterizează prin scăderea parțială (dar permanentă) a activității glicuroniltransferazei. Bilirubina indirectă atinge valori de 22 mg/dl, dar icterul nuclear nu este o complicație obișnuită. Se notează efectul favorabil al fenobarbitalului care acționează ca inductor enzimatic. Icterul prin *steroid din laptele de femeie* pare a fi mai frecvent în ultimul timp. Apare la 1% din nou-născuții alimentați natural, debutează a 6-a și a 8-a zi de viață. Icterul cu bilirubină neconjugată se datorește unui steroid (20β 3α pregnandiol) prezent în laptele unor femei, substanță cu acțiune inhibitorie asupra glicuronoconjugării hepatice. Icterul scade în intensitate cînd administrarea laptelui de femeie se face intermitent. *Sindromul Lucey Driscoll* este un icter tranzitor și familial care se datorește prezenței în serul unor mame a unui inhibitor al glicuronoconjugării, transmis transplacentar. *Obstrucțiile intestinale cu stază* (atrezia ileală, pancreasul inelar, boala Hirschprung) se pot însoți de icter cu bilirubină indirectă crescută prin favorizarea circulației enterohepatice a bilirubinei. Mai greu de explicat este icterul care însoțește unele cazuri de *stenoză hipertrofică de pilor*.

B. **Alte vîrste.** În orice perioadă a vieții, marile entități hemolitice se pot însoți de icter cu bilirubină neconjugată crescută fără ca această asociere să fie constantă. Există hemoliză fără icter, atunci cînd ficatul face față unui aport crescut de bilirubină. *Sindromul Gilbert* (icterul familial nehemolitic) se transmite autosomal dominant și constă dintr-un defect de captare a bilirubinei indirecte de către celula hepatică (deficiența congenitală a proteinelor transportoare de bilirubină din celula hepatică, Y și Z). Funcția hepatică este normală cu excepția testului BSP. Bilirubina neconjugată are valori variabile, dar nu depășește 6 mg/dl.

2.8.1.2. **Icter cu bilirubină conjugată.** Din punct de vedere clinic se caracterizează prin icter și hepatomegalie asociate cu urini hipercrome și scaune decolorate. Bilirubina conjugată crescută este un *marker* de afectare hepato-biliară.

A. **Nou-născut.** 1. *Hepatita neonatală* este un sindrom în care au fost incluse toate icterele colestatice de etiologie neprecizată care evoluează la nou-născut. Se consideră că reprezintă un mod parti-

Scanned with OKEN Scanner

cular de reacție al nou-născutului la noxe variate. Clinic, este caracterizată prin icter colestatic intermitent, iar biochimic testele funcționale hepatice sînt variat afectate. S-a demonstrat creșterea α fetoproteinei. Histologic se constată transformarea giganto-celulară a celulelor hepatice. Pentru diagnostic se poate utiliza testul cu roz bengal marcat cu I^{131} și biopsia hepatică. 2. *Atrezia biliară extrahepatică* se caracterizează prin transformarea fibroasă cu ocluzie congenitală a principalelor ramificații ale arborelui biliar. Boala începe să fie suspectată la sugarul în vîrstă de 3—4 săptămîni, care dezvoltă un sindrom colestatic progresiv cu icter verdinic, urini permanent hipercrome și scaune acolice. Folosind date biochimice, dozarea α fetoproteinei, roz bengal radioactiv și colangiografia intraoperatorie, atrezia biliară poate fi diferențiată, uneori, cu mare dificultate de hepatita neonatală. Fără intervenție chirurgicală (de care poate beneficia un număr mic de cazuri) boala evoluează invariabil spre ciroză biliară ireversibilă. 3. *Sindromul de „bilă groasă"* este descris la nou-născuți cu eritroblastoză fetală care dezvoltă în continuarea icterului hemolitic un icter cu bilirubină conjugată crescută, care evoluează spre vîrsta de 3—4 săptămîni. Se consideră că se datorește unui defect de excreție a bilirubinei indirecte „obținute" în exces după hemoliză intensă. 4. *Chistul de coledoc* se poate manifesta clinic de la nou-născut cu icter colestatic. La vîrste mai mari se asociază dureri abdominale și masă palpabilă în hipocondrul drept. Dacă se complică cu colangită se adaugă febră, uneori cu aspect de sindrom febril prelungit. Chistul de coledoc se asociază uneori fibrozei hepatice congenitate. 5. *Colestază hepatocelulară de cauză infecțioasă* realizează clinic un sindrom identic cu cel al hepatitei neonatale, cu deosebirea că în aceste cazuri se poate demonstra etiologia infecțioasă. *Hepatita virală B la nou-născut și sugarul mic* se datorește transmiterii verticale a virusului hepatitic (de la mamă la făt). Dacă mama are hepatită B în primele luni de sarcină, copilul nu dezvoltă antigenemie cronică (se transmit și anticorpii anti HBs, care previn multiplicarea virusului). Dacă mama are hepatită în ultimul trimestru al sarcinii, 60—70% din copiii acestor mame devin purtători de AgHBs. Mamele purtătoare asimptomatice transmit antigenul în procent de 40—67%. O parte din acești sugari dezvoltă hepatită acută colestatică după o incubație medie de 103 zile după naștere, alții dezvoltă o hepatită cronică „d'emblé", iar o parte devin purtători cronici de AgHBs (din care, în timp, reușesc să se debaraseze). *Hepatita virală A* la vîrstele mici este greu de demonstrat, neexistînd un marker seric specific. Transmiterea verticală nu s-a putut documenta. *Alte infecții*, cum sînt: boala incluziilor citomegalice, toxoplasmoza, rubeola congenitală, luesul se pot transmite transplacentar. Diagnosticul clinic este sugerat de existența unor anomalii congenitale asociate (cardiace, oculare), manifestări cutanate (purpură), afectare neurologică (micro-

Scanned with OKEN Scanner

cefalie, corioretinită). Diagnosticul de laborator se face prin culturi de virusuri, dovedirea creşterii hemaglutininelor şi hiper-IgM la nou-născut (semn de infecţie intrauterină); 15% din cazuri evoluează spre ciroză. *Septicemia* neonatală, în special cea cu punct de plecare pielonefrita şi abcesul hepatic (post-cateterizare ombilicală), are particularitatea că realizează un icter colestatic greu de distins de colestazele de alte etiologii ale acestei vîrste. Icterul debutează după vîrsta de 4 zile, într-un context de boală infecţioasă gravă, cu hemoculturi pozitive. 6. *Colestaza hepatocelulară de cauză metabolică.* Sînt încadrate aici cauze foarte rare de deficite enzimatice congenitale care se soldează cu producerea şi acumularea de substanţe hepatotoxice, care conduc la necroză hepatocelulară, colestaza evoluînd progresiv spre insuficienţă hepatică şi ciroză. Astfel sînt: galactozemia (deficit de uridil-transferază), tirozinemia (deficit de tirozin-transaminază), intoleranţa ereditară la fructoză (deficit de aldolază), glicogenoza tip IV (deficit de amilo 1,4—1,6 transglucozidază). *Deficitul de alfa 1-antitripsină* este un defect genetic al glucoproteinelor. Se caracterizează prin activitate serică scăzută a unui proteazo-inhibitor. Clinic se poate manifesta cu colestază şi hepatosplenomegalie, dar expresia clinică a bolii hepatice este incompletă şi neregulată. Se acceptă că proteaze de origine placentară, intestinală sau bacteriană, trec prin circulaţia portală şi afectează celula hepatică, în absenţa alfa-1 antitripsinei, care să le neutralizeze acţiunea. Electroforetic se remarcă absenţa alfa 1-globulinelor. Scade alfa 1-antitripsina serică şi activitatea de inhibitor a tripsinei. *Mucoviscidoza* realizează uneori colestază ductală la nou-născut. Dopuri de mucus de o vîscozitate anormală obstruează căile biliare, conducînd la sindrom colestatic. Fibroza biliară focală, caracteristică bolii, poate evolua spre ciroză. 7. *Colestază iatrogenă.* Colestaza produsă de unele medicamente şi substanţe chimice se datoreşte imaturităţii celulei hepatice de a metaboliza medicamentele. Acestea pot acţiona toxic sau idiosincrazic. Poate apare: după clorpromazină, eritromicină, oleandomicină, rifampicină. *Colestaza din alimentaţia parenterală* se dezvoltă la copiii cu aport oral minim, datorită deficienţei de stimulare gastrointestinală a fluxului biliar postcanalicular, prin eliberarea duodenală de secretină. Distensia stomacului şi a duodenului ar favoriza fluxul biliar. Produsul Intralipid administrat în perfuzie la nou-născut, ar produce o tulburare de transport a bilirubinei.

B. **Preşcolar şi şcolar.** 1. *Icterele infecţioase* reprezintă eventualitatea cea mai frecventă. Hepatita acută virală produce cel mai mare procent de icter la această vîrstă. Poate fi produsă de 2 tipuri distincte de virusuri: *Hepatita cu virus A*, hepatită acută infecţioasă (cu incubaţie scurtă), este cea mai frecventă la vîrsta copilăriei (60—80% din cazuri). Calea de infectare este fecală-orală, incubaţia este de 15—50 de zile. Bolnavul prezintă, la debut, febră, anorexie, vărsă-

Scanned with OKEN Scanner

turi sau un aspect pseudogripal. În 3—4 zile se instalează icterul hepatocelular cu creşterea ambelor fracţiuni ale bilirubinei (predominent cea directă), cu durată de 3—5 săptămîni, hepatomegalie, creşterea TGO şi TGP (1—3 săptămîni). Există şi forme anicterice. *Hepatita cu virus B*, hepatita serică (cu incubaţie lungă). AgHBs este considerat marker-ul virusului hepatitic B. Calea de infectare este parenterală şi orală. Incubaţia este de 40—180 de zile. Debutul clinic este insidios, uneori asimptomatic pînă la apariţia icterului. Semnele digestive au o intensitate moderată, se notează semne extradigestive (artralgie, rash, prurit) ; icter cu urini hipercrome şi scaune decolorate, hepatomegalie. Biochimic se caracterizează prin sindrom de citoliză, sindrom inflamator, sindrom colestatic, AgHBs pozitiv în faza acută. *Mononucleoza infecţioasă* dă ocazional icter (10—15% din cazuri) ; agentul incriminat este virusul Epstein-Barr ; incubaţia este variabilă, de 11—60 zile. Debut cu febră prelungită, disfagie (angină acută), adenopatii cervicale, hepatosplenomegalie, rash (10—20%). Diagnosticul se susţine pe leucocitoză cu limfocitoză, 10—25% limfocite atipice (monocitoide). Reacţia Paul-Bunell-Hăngănuţiu este pozitivă la titru de peste 1/160 (anticorpi heterofili). *Leptospirozele.* Cea mai cunoscută este forma ictero-hemoragică (boala Weil-Vasiliev) ; agentul patogen este *Leptospira icterohemoragica*. Afecţiunea este foarte rară. Îmbolnăvirile au loc în special vara, cînd copiii fac baie în ape infectate cu dejecţiile animalelor bolnave. Clinic apare icter, exantem hemoragic, dureri musculare, febră bifazică. Bolnavul are de asemenea anemie, trombocitopenie, hematurie, proteinurie, azotemie. Diagnosticul de certitudine este diagnosticul de laborator. Leptospirele se găsesc în sînge înainte de apariţia icterului, în urină şi LCR a 8-a — a 10-a zi ; aglutininele şi lizinele apar în ser după prima săptămînă. Serodiagnosticul este pozitiv la titru peste 1/800. 2. *Icterul din hepatopatiile cronice. Hiperbilirubinemia posthepatitică* este considerată o sechelă a hepatitei acute virale, ce poate dura luni sau ani. Clinic se caracterizează prin pusee icterice sau subicterice, ficat de volum normal. Biologic se caracterizează prin hiperbilirubinemie mixtă cu teste de citoliză şi teste de labilitate serică negativă, eventual retenţie de BSP. *Hiperbilirubinemia din hepatita cronică.* Nu se acceptă diagnosticul de hepatită cronică la mai puţin de 1 an de la episodul acut. Urmează după 7,5—15% din hepatitele virale cu virus B, uneori formelor anicterice. Icterul este o manifestare rară a hepatitei cronice. Poate avea aspect de icter recurent, excepţional de icter colestatic. Asociază hepatomegalie, sindrom dispeptic, fatigabilitate. 3. *Icter toxic-medicamentos* se datoreşte introducerii accidentale în organism (rar voluntar) a unor substanţe cu acţiune hepatotoxică. Uneori apare prin supradozarea unor medicamente sau chiar ca acţiune adversă a unor medicamente administrate în doze terapeutice. Icterul apare fie prin necroză celulară hepatică

Scanned with OKEN Scanner

(asociat cu fenomene de insuficiență hepatică acută), fie secundar unui sindrom colestatic (mecanism alergic). Evoluția este, în general, favorabilă la sistarea administrării substanței, cu *restitutio ad integrum*. Mortalitatea medie de 5% se ridică la 50% în intoxicațiile cu ciuperci otrăvitoare. Substanțe chimice și medicamente care pot produce icter sînt: analgezice, antipiretice și antireumatice (acid acetilsalicilic, indometacin, fenilbutazonă, probenecid), *anestezice* (ciclopropan, cloroform, cloralhidrat, halotan), *antibiotice și chimioterapice* (cloramfenicol, clortetraciclină, eritromicină, etionamidă, HIN, nitrofurantoin, novobiocină, oxitetraciclină, PAS, rifampicină, sulfatiazol, trioleandomicină, vancomicină), *anticonvulsivante* (difenilhidantoină, fenobarbital, trimenadionă), *citotoxice și imunosupresive* (azot-mustar, clorambucil, imuran, 6-mercaptopurină, metotrexat, tio-tepa), *ciuperci (Amanita Phalloides, Gyromitra Esculenta, Entolome Livide)*, hipoglicemiante (biguanidă, tolbutamidă), *hormoni* (contraceptive orale, dianabol, metiltestosteron, progesteron, progestative), *medicamente psihotrope* (amfetamină, clorpromazină, imipramină, meprobamat, tioridazina), *toxice industriale sau accidentale* (acid acetic, acid nicotinic, acid picric, alcaloizi de Senecio, anilină, trioxidul de arsen, clornaftalină, cupru, DDT, dinitrobenzen, dinitrocrezol, fosfor, formadelhidă, mangan, mercur, tetraclorură de carbon, toluen, trinitrotoluen). 4. *Icterul congenital necolestatic*, eventualitate clinică rară, se poate întîlni în 2 variante. *Sindromul Dubin-Johnson* se transmite autosomal dominant și se caracterizează prin hiperbilirubinemie conjugată cu valori medii (2—20 mg/dl) asociată cu întîrzierea eliminării BSP, fără alte semne de colestază. Biopsia hepatică evidențiază depozite de lipofuscină la nivelul celulei hepatice. Se consideră că boala apare datorită unui defect selectiv al transportului bilirubinei spre polul biliar al celulei hepatice, defect transmis ereditar. *Sindromul Rotor* realizează un tablou clinic asemănător, dar histologia hepatică este nemodificată. Sînt autori care cred că ambele entități reprezintă forme diferite ale aceleiași boli.

2.8.2. Hepatomegalie

Semn clinic care constă din mărirea de volum a ficatului. Se știe că la nou-născut și sugar ficatul depășește rebordul costal cu 2 cm. Hepatomegalia se produce prin inflamație, congestie vasculară, stocarea unor substanțe rezultate dintr-un metabolism anormal, infiltrație celulară sau proliferare tumorală.

A. **Inflamație și infecție.** 1. *Infecțiile acute virale* determină un răspuns viguros din partea sistemului reticuloendotelial care se exprimă clinic prin mărirea de volum a ficatului, care este neted și moderat indurat. Hepatitele acute virale pot fi icterigene sau neicterigene, iar în formele mai grave asociază sindrom hemoragic prin

Scanned with OKEN Scanner

insuficiență celulară hepatică. Agenții etiologici cei mai frecvent întîlniți sînt virusul hepatitic A și B, virusul Epstein Barr (copil mare), virusul rubeolic, virusul glandei salivare, virusul herpetic (nou-născut). Necroza hepatică se soldează cu creșterea valorilor transaminazelor, iar tulburări în sinteza protrombinei condiționează prelungirea timpului Quick. *Infecții bacteriene* de tipul abcesului hepatic cu germeni piogeni sau infecția neonatală cu *Listeria monocitogenes* se pot manifesta de asemenea prin hepatomegalie și febră. *Infestări parazitare* de tipul *teniei echinococus* sau *larva migrans visceralis* evoluează cu creșterea de volum a ficatului. Sindromul hepatomegalie-hipereosinofilie este de origine parazitară, dar examenul coproparazitologic este în mod notoriu negativ în chistul hidatic hepatic sau toxocaroză. Diagnosticul etiologic al acestor cazuri se va susține pe teste serologice sau cutanate. Chistul hidatic poate fi vizualizat prin metode neinvazive de tipul ecografiei sau tomografiei. Leptospiroza, bruceloza, toxoplasmoza și septicemia de orice etiologie se pot întovărăși de hepatomegalie asociată altor semne sugestive pentru diagnostic. *Sindromul Reye* este o afecțiune gravă de etiologie presupus virală. Clinic se caracterizează prin suferință neurologică majoră (comă, convulsii) la care se asociază hepatomegalie progresivă și sindrom hemoragic grav. În mod caracteristic acestui sindrom, boala evoluează fără icter. Examenele paraclinice evidențiază creșterea valorilor transaminazelor, prelungirea timpului Quick, hipoglicemie și hiperamoniemie. Examenul histologic al ficatului evidențiază steatoză acută hepatocelulară (care nu deplasează nucleul celulei hepatice) și absența necrozelor celulare hepatice și a infiltratului inflamator. Modificări asemănătoare se constată și în alte organe, boala fiind denumită și encefalopatie acută cu steatoză multivisceralâ. 2. *Hepatita cronică* este o cauză recunoscută de hepatomegalie, în special la copilul mai mare. Anamneza poate fi sugestivă, antecedentele de suferință hepatică se corelează cu modificări biochimice specifice pentru acest diagnostic. 3. *Ciroza infantilă* este o afecțiune relativ rară. Poate fi post-hepatitică (evoluează în continuarea unei hepatite cronice sau a hepatitei neonatale) sau este de cauză biliară (modalitate evolutivă a atreziei biliare extrahepatice care nu beneficiază de tratament chirurgical). Mai rar se datorește unor cauze metabolice (galactozemie, tirozinemie, porfirie, boala Wilson) sau unor cauze vasculare (insuficiență cardiacă veche, pericardită constrictivă). Ficatul este dur prin dezvoltarea unui proces de fibroză periportală.

B. **Hepatomegalia congestivă** reprezintă a doua cauză (în ordinea frecvenței) care generează hepatomegalie la copil. 1. *Insuficiența cardiacă* de orice etiologie (boli congenitale de cord cianogene și necianogene, boli ale elementului contractil, fibroelastoza endocardică, reumatismul articular acut, pericardita constrictivă, miocardopatia obstructivă și neobstructivă, tulburări de ritm cu ritm rapid) evolu-

Scanned with OKEN Scanner

ează cu hepatomegalie dureroasă. Asocierea icterului și creșterea valorilor transaminazelor se datorește necrozei centrolobulare (caracteristică ficatului de stază), dar poate condiționa probleme delicate de diagnostic diferențial cu o hepatită acută virală supraadăugată. 2. *Sindromul Budd-Chiari* (endoflebită obliterantă primitivă a venelor suprahepatice) este o cauză excepțională de hepatomegalie la copil. Se poate datora unor malformații congenitale (agenezie sau imperforație a venelor suprahepatice) sau leziunea este dobîndită (tumoră malignă hepatică primitivă sau metastatică care invadează venele suprahepatice). Debutul clinic este brutal cu dureri în hipocondrul drept, mărire bruscă de volum a ficatului (70% din cazuri), ascită cu caracter recidivant (95% din cazuri). Lipsește în mod caracteristic refluxul hepatojugular. 3. *Boala venooclusivă hepatică* („de Jamaica") pare a fi secundară administrării unor alcaloizi din *Senecio cratalaria*, care conțin piralizidină. Se produc leziuni vasculare ale venelor suprahepatice cu endoflebită. Boala debutează înaintea vîrstei de 3 ani și evoluează cu hepatomegalie, ascită recurentă și mai rar icter.

C. **Boli de stocaj.** În această categorie sînt grupate un număr mare de entități heterogene, eredopatii metabolice, în care afectarea hepatică este primitivă. La nivelul celulelor Kupffer sau a celulelor hepatice se depozitează substanțe rezultate printr-un metabolism alterat, de obicei prin defecte enzimatice congenitale. 1. *Steatoza hepatică* se caracterizează prin depozite de lipide cu structură normală, care se realizează exclusiv la nivelul celulei hepatice. Apare în stări de malnutriție gravă, dezechilibre metabolice și nutriționale, *kwashiorkor*. Diagnosticul se susține după puncție biopsie hepatică. 2. *Sindromul Mauriac* se caracterizează prin hepatomegalie, obezitate și diabet juvenil. Biopsia hepatică evidențiază grade variate de infiltrație grasă și stocare de glicogen. Se consideră o complicație a diabetului insuficient „stăpînit" terapeutic. 3. *Glicogenoza hepatorenală tip I* (boala von Gierke) se datorește absenței congenitale a glucozo-6-fosfatazei, defect genetic transmis autosomal recesiv. Boala va fi suspectată la preșcolar cu facies „de păpușă", obezitate faciotroncular, care asociază hepatomegalie enormă și tendința la hipoglicemie, convulsii hipoglicemice, acidoză și corpi cetonici în sînge și urină. Diagnosticul de certitudine se stabilește prin biopsie hepatică. 4. *Boala Gaucher* și *boala Niemann-Pick* realizează infiltrație hepatică cu cerebrozide. Tabloul clinic este completat de splenomegalie enormă (pseudotumorală) și afectarea nervoasă cu retard mental.

D. **Boli hematologice.** 1. *Eritroblastoza fetală* (izoimunizarea Rh la nou-născut) se asociază cu hepatomegalie prin focare de eritropoieză extramedulară. 2. *Talasemia majoră* se caracterizează prin hepatomegalie enormă (asociată cu splenomegalie) și paloare caracteristică. Creșterea dimensiunilor ficatului se datorește focarelor de eritropoieză extramedulară (mai ales la bolnavii splenectomizați) și

Scanned with OKEN Scanner

hemocromatozei (anemie hemolitică, transfuzii repetate). Aplicarea regimului terapeutic cu hipertransfuzii realizează inițial scăderea dimensiunilor ficatului, dar în momentul instalării tezaurismozei cu fier, hepatomegalia devine dură, permanentă, progresivă și ireversibilă. Hepatomegalie asociată cu icter, constatată la un bolnav cu repetate transfuzii în antecedente, ridică în practică problema diagnosticului diferențial cu hepatita acută virală.

E. **Tumori hepatice și infiltrații cu celule neoplazice** 1. *Tumorile hepatice benigne* sînt disembrioplazice (hamartoame) sau teratoame. Hemangioamele hepatice sînt hamartoame prin exces de țesut vascular. *Hemangiomatoza multinodulară a ficatului* realizează hepatomegalie importantă la sugar, asociată cu insuficiență cardiacă și angiomatoză cutanată, alcătuind o triadă clinică considerată patognomonică. Orice hepatomegalie care este prea mare pentru a fi explicată de insuficiența cardiacă, trebuie să sugereze acest diagnostic, mai greu de susținut dacă nu se asociază hemangioame la nivelul pielii. Se face astfel apel la o noțiune subiectivă și necuantificabilă. *Hamartomul mezenhimatos* debutează înaintea vîrstei de 1 an în 70—80% din cazuri, ca o tumoră (uneori pediculată) situată pe fața inferioară a ficatului. Este un limfangiom hepatic alcătuit din zone chistice și solide. Tumorile benigne interesează, în special, vîrstele mici, nu există relație între mărimea tumorii și conservarea lungă a unei stări generale bune; natura chistică a tumorii pledează pentru o proliferare benignă (creșterea de volum se face pe seama creșterii cantității lichidului). 2. *Tumorile hepatice maligne* sînt de 2 tipuri. *Hepatoblastomul* (hepatom embrionar) debutează înaintea vîrstei de 3 ani, mai frecvent la băieți, asociat cu hemihipertrofie corporală. Se caracterizează prin creșterea de volum a ficatului, în special pe seama lobului drept. Se mărește concomitent abdomenul și se modifică evident starea generală (febră, scădere în greutate, pubertate precoce la băieți prin secreția gonadotropinelor corionice de către tumoră). Copilul nu are icter, ascită sau splenomegalie. *Hepatocarcinomul* cunoaște 2 vîrfuri de frecvență: înaintea vîrstei de 5 ani și între vîrsta de 12 și 14 ani. Este de 10 ori mai frecvent la băieți decît la fete. Ciroza hepatică, glicogenoza, deficitul de α_1 antitripsină, tratamentul cu Oximetolon constituie factori favorizanți pentru dezvoltarea tumorii. 3. *Metastazele hepatice* sînt tipice pentru nefroblastom și neuroblastom, dar orice tumoră malignă, cu excepția celor cerebrale, poate da metastaze hepatice. 4. *Leucemia acută* mielocitară și, în special, cea mielomonocitară evoluează cu hepatomegalie progresivă. Examenul hematologic este sugestiv pentru diagnostic, deși hepatomegalia, icterul și sindromul hemoragic care evoluează la un bolnav cu tratament citostatic agresiv, ridică importante probleme privind etiologia sindromului. 5. *Boala Hodgkin* stadiul III poate prezenta afectare hepatică cu hepatomegalie care este prin definiție secundară afectării splenice (indiferent dacă

Scanned with OKEN Scanner

acest lucru este sau nu evident clinic). 6. *Histiocitoza X*, cu forma sa clinică boala *Abt-Letterer-Siwe*, asociază hepatomegalie enormă în stadiile avansate de boală, dar leziunile cutanate și pulmonare coexistente permit diagnosticul. *Tumorile hepatice* sînt uneori greu de diagnosticat clinic, avînd adesea continuitate cu suprafața și marginea ficatului și în mod caracteristic nu au contact lombar. Folosirea unor metode moderne neinvazive de diagnostic (ecografie, tomografie) permite diagnosticarea și localizarea lor în stadii precoce de evoluție.

F. **Alte cauze de hepatomegalie.** 1. *Fibroza hepatică congenitală* este cauză de hepatomegalie dură și progresivă. Primul semn clinic revelator este hematemeza, prin ruptura varicelor esofagiene. Hepatomegalia se mai poate datori unui chist de coledoc cu care boala se poate asocia. 2. *Deficitul congenital de α_1 antitripsină* poate evolua cu hepatomegalie ca unic semn de boală. Absența α_1 globulinelor la electroforeza proteinelor serice este sugestivă pentru diagnostic. 3. *Boli de colagen* de tipul artritei reumatoide sistemice și a LES se pot asocia cu hepatomegalie, eventual cu aspect și evoluție de hepatită cronică agresivă (hepatita lupoidă). Se va diferenția de afectarea hepatică secundară tratamentului îndelungat cu aspirină.

2.9. Splină, ganglioni, sînge

2.9.1. Adenopatie

Termen generic folosit pentru a numi orice afectare a ganglionilor limfatici caracterizată prin creșterea de volum a acestora. Ganglionii limfatici superficiali se palpează în mod variabil la copilul sănătos, în funcție de vîrsta acestuia și starea țesutului celular subcutanat. Tumefacția ganglionilor limfatici este dureroasă în procesele inflamatorii acute și însoțită de roșeață și fluctuență atunci cînd există tendința la supurație. Adenopatiile sînt inflamatorii sau tumorale.

A. **Cauze inflamatorii.** Adenopatiile inflamatorii se numesc *adenite*. Se datoresc unor infecții acute sau cronice, de etiologie bacteriană, virală, parazitară sau micotică. După numărul grupelor ganglionare afectate pot fi localizate sau generalizate. 1. *Adenopatia acută localizată* constituie cea mai comună formă de afectare ganglionară întîlnită în practică. Se datorește infecției cu germeni banali (stafilococ, streptococ). Leziunea primară va fi căutată în teritoriul cutanat sau visceral drenat de ganglionii limfatici afectați de procesul inflamator. Uneori leziunea nu mai este sesizabilă clinic în momentul examinării și adenopatia apare ca izolată. *Ganglionii occipitali* drenează zona scalpului și a cefei. Infecții superficiale ale pielii cu germeni piogeni, leziuni de grataj suprainfectate în pediculoza sau eczema impetiginizată a pielii capului se pot asocia cu tumefacții ale

Scanned with OKEN Scanner

acestui grup ganglionar. *Ganglionii retroauriculari* drenează limfa regiunii învecinate a scalpului şi a conductului auditiv extern. Se pot mări de volum în otita externă sau eczema suprainfectată de conduct auricular. *Ganglionii preauriculari* drenează limfaticele feţei, pleoapei superioare şi urechii medii. Tumefacţia lor, posibilă în leziuni acute inflamatorii ale acestei regiuni, poate crea probleme dificile de diagnostic diferenţial cu parotidita urliană. *Ganglionii submandibulari* drenează limfaticele superficiale ale feţei, pleoapei inferioare, obraji, nas, limbă şi buze, iar *ganglionii submentonieri* drenează buza inferioară, limba şi regiunea dentară. Tumefacţia lor este secundară unor procese acute inflamatorii situate la acest nivel. *Ganglionii cervicali* se palpează de-a lungul traiectului venei jugulare externe şi pot fi afectaţi în procese inflamatorii situate la nivelul urechii medii, cavităţii nazale şi a sinusurilor paranazale, boli ale amigdalelor, faringelui şi glandei tiroide. Adenopatia laterocervicală însoţeşte angina acută streptococică, scarlatina şi difteria. Tumefacţia ganglionilor *axilari* apare în leziuni cutanate superficiale, panariţiu şi eczema suprainfectată a mîinii, iar *adenopatia inghinală* se constată în leziuni de acelaşi tip situate la membrele inferioare, însoţite sau nu de limfangită. *Adenopatia localizată* poate fi întîlnită în *complexul primar tuberculos* cu poarta de intrare cutanată ca o componentă a triadei lezionale afect primar - limfangită - adenopatie satelită. *Adenopatia cervicală tuberculoasă* apare în complexul primar tuberculos cu poartă de intrare amigdaliană în infecţia cu bacil tuberculos bovin, devenită excepţională astăzi. *Boala muşcăturii de pisică* (limforeticuloza benignă de inoculare) este o viroză transmisă omului de la pisică prin muşcătură sau zgîrietură. La locul de pătrundere al agentului infecţios se formează o maculo-papulă care evoluează spre veziculă. Acesta alcătuieşte afectul primar. Sînt afectaţi apoi ganglionii limfatici din teritoriul drenat, de obicei un singur ganglion, al cărui sediu este foarte variat, în funcţie de localizarea leziunii; 40% din ganglioni supurează, iar durata tumefacţiei ganglionare este de săptămîni sau luni. Diagnosticul se susţine pe IDR Reilly sau Hanger-Rose pozitiv sau mai sigur pe reacţia de fixare a complementului, pozitivă la antigen Chlamidia. *Boala muşcăturii de şobolan* se manifestă clinic asemănător. 2. *Adenopatie acută generalizată. Rubeola*, produsă de virusul rubeolic, debutează cu adenopatii generalizate, clinic evidenţiabile cu 7 zile înaintea erupţiei. Mai frecvent sînt afectaţi ganglionii occipitali, post auriculari şi cervicali care devin tumefiaţi şi dureroşi. Contrar celor ce s-au afirmat, afectarea ganglionilor occipitali nu este patognomonică pentru această boală, iar durata adenopatiei este foarte variabilă (săptămîni, luni). *Mononucleoza infecţioasă*, produsă de virusul Epstein-Barr, se caracterizează prin limfadenopatie generalizată, care se constată la 1—4 zile după debutul clinic. Mai frecventă este afectarea ganglionilor cervicali care alături de hepato-

Scanned with OKEN Scanner

splenomegalie, angină cu false membrane și modificări serologice tipice permite diagnosticul bolii. *Rujeola*, forma medie sau gravă, se însoțește de adenopatii generalizate cu afectare mai frecventă a ganglionilor postauriculari și occipitali, asemănător rubeolei. *Toxoplasmoza dobîndită* se datorește agentului etiologic *Toxoplasma gondii*. Se manifestă clinic cu febră, coriză și limfadenită acută generalizată. Diagnosticul se susține pe IDR la toxoplasmină și reacția de fixare a complementului. *Tuberculoza ganglionilor superficiali* este considerată formal cea mai frecventă complicație a tuberculozei la copil. Apare prin diseminare hematogenă, în primele 6 luni de la infecție. Semnele generale lipsesc și adenopatiile nu sînt dureroase. Diagnosticul se susține pe IDR—PPD și radiografie pulmonară, care indică un complex primar tbc. Mult mai rar *bruceloza* și *tularemia* vor fi evocate în etiologia adenopatiilor generalizate. Histoplasmoza și Coccidiomicoza sînt cauze posibile, dar rare, de adenopatii generalizate.

B. **Cauze tumorale.** 1. *Limfomul Hodgkin* apare mai frecvent la băieți în vîrstă de peste 10 ani. Tumefacția ganglionară este inițial unilaterală, dură, elastică, situată cervical, dar poate fi și axilară sau inghinală. Extensia bolii se face prin contiguitate directă la ganglionii vecini. În stadiile ulterioare sînt afectați și ganglionii profunzi de o parte și alta a diafragmei, apoi și splina. Diagnosticul de certitudine se susține pe biopsie ganglionară. Histologic se descriu 5 stadii care reflectă starea imunologică a gazdei și deci semnează și prognosticul. Celula tipică este un histiocit modificat, cunoscut sub numele de celula Reed-Sternberg. 2. *Limfomul nehodgkinian* este o tumoră malignă a ganglionilor limfatici care afectează mai ales sexul masculin; reprezintă 4% din tumorile maligne ale copilului. Limfadenopatia inițială poate fi cervicală, axilară sau inghinală. Ganglionii sînt duri, nedureroși și nu au caracter inflamator acut. În stadiile inițiale nu există modificări hematologice asociate. Debutul adenopatiilor poate fi mediastinal, ileal sau mai rar la nivelul inelului Waldayer. 30—50% din cazuri evoluează ulterior ca leucemie acută limfoblastică („limfom citemizat"). Prognosticul este net mai defavorabil decît în limfomul Hodgkin, cel mai grav evoluînd limfomul cu limfocite T sau B. 3. *Leucemia acută limfoblastică* dezvoltă adenopatii în stadiile tardive ale bolii, cînd diagnosticul este de obicei precizat. 4. *Histiocitoza X*, forma Letterer-Siwe, prezintă adenopatii alături de modificări cutanate, pulmonare și hepatosplenomegalie.

C. **Alte cauze de adenopatii.** 1. *Boala Kawasaki (mucocutaneus lymph node syndrome)* se caracterizează prin febră, rash, afectarea mucoaselor și limfadenopatie. Boala a fost descrisă, în 1967, în Japonia și pare de etiologie virală. Apare mai frecvent la băieți, sub vîrsta de 5 ani. Debutul este cu sindrom febril prelungit, conjunctivită bilaterală, stomatită, eritem și edeme la mîini și picioare. În stadiul următor se dezvoltă adenopatie cervicală nesupurată. 40% din copii

Scanned with OKEN Scanner

prezintă vasculita arterelor coronare, 1—20% pot face infarct miocardic. Prognosticul bolii este în general bun, vindecarea urmează după săptămîni sau luni. 2. *Sarcoidoza* apare excepţional la copil. Se caracterizează prin limfadenopatii generalizate inclusiv mediastinale. Examenele paraclinice evidenţiază hipergamaglobulinemie şi eosinofilie. 3. *Boli de colagen*. Artrita reumatoidă, formă sistemică şi LES pot evolua cu adenopatii generalizate. 4. *Boala serului* apare după administrare de ser heterolog, înţepături de insecte sau după medicamente. În cadrul manifestărilor bolii se notează şi adenopatii generalizate. Hipertrofia ganglionilor limfatici este brutală, dar tranzitorie (dimensiunile ganglionilor se normalizează după încetarea conflictului imun).

2.9.2. Splenomegalie

Semn clinic caracterizat prin mărirea de volum a splinei, care devine palpabilă. Ca şi pentru hepatomegalie (cu care splenomegalia se asociază uneori) se pot enumera mai multe circumstanţe etiologice, cum sînt boli infecţioase sau parazitare, cauze vasculare (splenomegalie congestivă), boli de stocaj, boli hematologice şi infiltraţii neoplazice.

A. **Boli infecţioase şi parazitare.** Infecţiile sistemice grave, de tipul septicemiilor bacteriene cu germeni gram pozitivi sau gram negativi, endocarditei bacteriene subacute, febrei tifoide ca şi cazurile mai rare de bruceloză, toxoplasmoză congenitală sau histoplasmoză, se pot întovărăşi de splenomegalie. Semnul poate fi întîlnit în unele infecţii virale, ca hepatită acută virală, mononucleoză infecţioasă sau rubeolă la copilul mare şi boala incluziilor citomegalice la nounăscut. Dintre bolile parazitare malaria şi leishmanioza (agent etiologic *Leishmania donovani*), boli tropicale neîntîlnite în ţara noastră, se însoţesc de splenomegalie importantă.

B. **Splenomegalie congestivă.** Hipertensiunea portală de orice cauză se asociază cu splenomegalie. *Ocluzia venei porte* este cea mai frecventă cauză de hipertensiune portală întîlnită în practica pediatrică. Vîrsta medie de debut este 5—7 ani, iar splenomegalia a fost remarcată ca primul semn de prezentare la medic în 56% din cazuri. Sediul obstrucţiei portale se poate demonstra prin angiografie (splenoportografie sau arteriografia arterei mezenterice superioare). Cel mai frecvent obstrucţia venei porte are loc pe ramura principală (extrahepatic) sau pe una sau ambele ramuri intrahepatice ale venei porte. Hipertensiunea portală se subîmparte în două variante: *idiopatică* (boala a debutat antenatal sau perinatal; 26% din bolnavi asociază malformaţii cardiovasculare sau renale) şi *neidiopatică* (obstrucţia portală este secundară cateterizării venei ombilicale sau unei omfalite care a evoluat neonatal). Bolnavul prezintă splenomegalie

Scanned with OKEN Scanner

aparent izolată și foarte frecvent sîngerare digestivă superioară. Alte cauze de hipertensiune portală sînt mult mai rar întîlnite în practică. Vor fi luate în considerație fibroza hepatică congenitală, ciroza hepatică, boala veno-ocluzivă hepatică și sindromul Budd-Chiari. Orice splenomegalie de mari dimensiuni se complică cu *hipersplenism hematologic* care asociază, de obicei, bicitopenie în sîngele periferic (leucocitopenie și trombocitopenie) cu hipercelularitate medulară. În mod normal prin artera splenică circulă 2—5% din debitul cardiac. În aceste condiții splina captează 2% din numărul de hematii și 30% din numărul de trombocite. În splenomegalia cu hipersplenism volumul fluxului sangvin splenic se triplează și splina captează 20% din numărul hematiilor și 50—90% din numărul trombocitelor.

C. **Boli de stocaj,** grup de boli determinate genetic, în care se realizează depunerea unor substanțe organice la nivelul celulelor sistemului reticuloendotelial, ca rezultat al unui metabolism defectuos determinat de absența parțială sau totală a unor enzime. 1. *Boala Gaucher*, transmisă autosomal recesiv, se caracterizează prin acumulare de cerebrozide în splină și celulele sistemului reticuloendotelial. Forma clasică nu asociază simptomatologie neurologică și debutează clinic la vîrsta de 3—5 ani, prin mărirea de volum a abdomenului, care se face pe seama unei splenomegalii monstruoase, cu consistență fermă. Creșterea de volum a ficatului este moderată. Nu există icter sau semne de hipertensiune portală. În sînge cresc fosfatazele acide, care provin din celulele Gaucher, și se găsesc din abundență la puncție medulară. Forma clinică infantilă debutează mai precoce și asociază semne neurologice (somnolență, apatie, opistotonus) la simptomatologia descrisă a bolii Gaucher. 2. *Boala Niemann-Pick* se transmite autosomal recesiv. Substanța care se tezaurizează este *sfingomielina*. Boala debutează din primul an de viață cu creșterea enormă a volumului ficatului și splinei. Se asociază degradare psihică progresivă. Celula Niemann-Pick poate fi evidențiată în toate organele unde se găsește țesut reticuloendotelial, dar mai ales la nivelul splinei. 3. *Mucopolizaharidozele* sînt un grup de boli transmise autosomal recesiv. Clinic se asociază un aspect grotesc al figurii (facies gargoilic) cu modificări osoase caracteristice ale coloanei vertebrale și hepatosplenomegalie. În sînge se pot evidenția celule Gasser (limfocite vacuolate) sau celule Buhot (plasmocite vacuolate). În urină se elimină mucopolizaharide acide. Boala evoluează spre degradare psihică și intelectuală. Splina și ficatul se supraîncarcă cu mucopolizaharide acide al căror metabolism este afectat. 4. *Amiloidoza* este o disproteinoză cu depunere de amiloid în țesuturi și organe. Amiloidul apare ca o consecință a unor anomalii de sinteză a imunoglobulinelor, el însuși fiind alcătuit din imunoglobuline monoclonale. *Amiloidoza primitivă* este o boală familială transmisă autosomal dominant. Se caracterizează prin hepatosplenomegalie și sindrom nefrotic aparent primitiv. Hepatomegalia

Scanned with OKEN Scanner

este indoloră. Investigațiile paraclinice relevă: creșterea fosfatazei alcaline și alterarea testului de retenția a BSP, în contrast cu testele de floculare care rămîn nemodificate. Afectarea renală de tip sindrom nefrotic, fără edem, se manifestă prin proteinurie cu hipoalbuminemie serică și hipergamaglobulinemie. Biopsia gingivală este folositoare pentru diagnosticul amiloidozei primitive. *Amiloidoza secundară* se întîlnește rar în pediatrie; 43% din cazuri se asociază artritei reumatoide, 18% febrei mediteraneene, iar 29% afecțiunilor cronice supurative. Orice proteinurie la copil cu o afecțiune inflamatorie cronică trebuie să ridice suspiciunea de amiloidoză. Pentru a se complica cu amiloidoză, artrita reumatoidă trebuie să evolueze în medie 5 1/2 ani, astfel că vîrsta medie de debut a amiloidozei este de 11 ani. Proteinuria se întîlnește cu o constanță de 92%, iar hepatosplenomegalia apare în 75% din cazurile de amiloidoză secundară. Biopsia rectală este importantă pentru diagnosticul acestui tip de amiloidoză.

D. **Boli hematologice.** Grupul anemiilor hemolitice congenitale cronice (microsferocitoză congenitală, talasemie majoră, drepanocitoză) se însoțește de splenomegalie importantă ca sediu al focarelor de hematopoieză extramedulară, sediu al sechestrării și distrugerii hematiilor sau secundar depunerii de fier. Toate anemiile hemolitice autoimune (dobîndite) dezvoltă splenomegalie ca sediu de distrugere a hematiilor. Boala hemolitică a nou-născutului care recunoaște mecanism imun de producere evoluează cu hepatosplenomegalie detectabilă chiar în sala de naștere. Purpura trombocitopenică imună cronică asociază splenomegalie, sediul principal de distrugere a trombocitelor.

E. **Boli neoplazice.** 1. *Leucoza acută micloblastică* și *leucemia cronică mielocitară* cu cele două forme clinice (tipul infantil și tipul adult) evoluează cu splenomegalie enormă. Examenul hematologic al frotiului de sînge și puncția osoasă elucidează diagnosticul 2. *Limfomul Hodgkin* afectează splina în stadiul III de diseminare. Din păcate examenul clinic nu este totdeauna concordant cu cel histopatologic. Laparatomia exploratorie este singura metodă sigură pentru detectarea afectării splenice în boala Hodgkin. 3. *Limfomul nehodgkinian* afectează (ca și precedentul) splina în stadiul III de evoluție. 4. *Boala Abt-Letterer-Siwe*, formă sistemică a histiocitozei X, evoluează cu splenomegalie. 5. *Chistele splenice* sînt formațiuni tumorale benigne care pot determina splenomegalie și care pot fi evidențiate ecografic.

F. **Alte cauze de splenomegalie.** 1. *Osteopetroza* (boala Albers-Schönberg) evoluează cu osteoscleroză, fracturi osoase multiple, anemie progresivă, trombocitopenie și splenomegalie. Aceasta se dezvoltă ca sediu al focarelor de eritropoieză extramedulară, dar și ca sediu de distrugere a elementelor figurate ale sîngelui prin hipersplenism. Cauzele hipersplenismului în osteopetroză nu sînt încă elu-

Scanned with OKEN Scanner

cidate. 2. *Bolile de colagen*, cum sînt LES și artrita reumatoidă juvenilă, evoluează cu splenomegalie medie, dar contextul clinic și biologic evocator permite diagnosticul.

2.9.3. Paloare (anemie)

Semn de orientare în anemii constînd din modificarea coloraţiei normale a tegumentelor și mucoaselor. Paloarea tegumentelor este condiționată numai parțial de numărul de hematii și încărcarea acestora cu hemoglobină. Există situații clinice asociate cu paloare în care anemia nu este obligatorie, cum sînt glumerulonefrita, sindromul nefrotic, endocardita bacteriană, feocromocitomul, mixedemul, tahicardia paroxistică supraventriculară și alte stări asociate cu vasoconstricție periferică. Anemia este declarată la scăderea numărului de hematii sub 4 000 000/mmc și a cantității de hemoglobină, sub 10 g%. Principalele mecanisme fiziopatologice care conduc la apariția anemiei sînt scăderea producției de eritrocite (carența unor substanțe necesare eritropoiezei sau insuficiența măduvei hematopoietice), distrugerea excesivă a hematiilor purtătoare a unor defecte corpusculare (congenitale) sau prin mecanisme imune (dobîndite), precum și pierderea excesivă de hematii prin hemoragie.

2.9.3.1. **Scăderea producției de eritrocite.** A. **Anemia carențială** apare prin lipsa unor substanțe necesare hematopoiezei normale. 1. *Anemia prin deficit de fier*, cea mai comună formă de anemie întîlnită, în special, la sugar. Maximum de incidență este întîlnit între vîrsta de 6 luni și 2 ani. Depozitul de fier cu care se naște un nounăscut la termen (242 mg) asigură necesarul pentru hematopoieză pînă la vîrsta de 4—6 luni, după care se adaugă fierul din aportul exogen (ou, carne, ficat, vegetale), care asigură nevoile eritropoiezei. Prematurul se naște cu o cantitate mult mai mică de fier (120 mg) care se epuizează în primele 3 luni de viață, cînd se instalează anemia feriprivă (a prematurului). Anemia prin carență de fier apare la copiii care se nasc cu un depozit insuficient de fier (foștii prematuri, copii născuți din mame cu anemie și gestații repetate), hemoragii repetate în perioada de nou-născut, cantitate mică de fier în alimentație (alimentație lactată prelungită excesiv, laptele fiind un aliment foarte sărac în fier), diversificarea tardivă sau incorectă a alimentației (exces de făinoase), sindroame de malabsorbție, infecții repetate (blocarea fierului în sistemul reticuloendotelial), hemoragii oculte digestive în alergia la proteinele laptelui de vacă, ulcer peptic sau ulcer al diverticulului Meckel, sîngerare excesivă prin menstruații prelungite la pubertate, sîngerări repetate în cadrul unor sindroame hemoragice congenitale sau dobîndite. Din punct de vedere clinic bolnavul prezintă paloare, iritabilitate, anorexie, slăbiciune. Aspectul

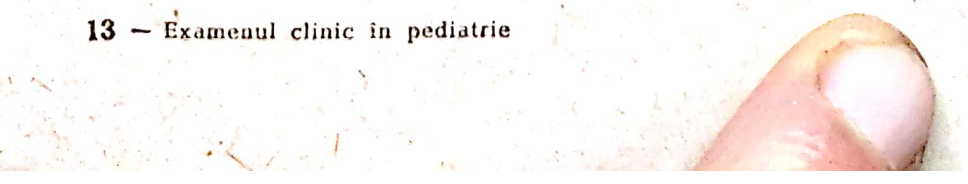

Scanned with OKEN Scanner

hematologic este caracteristic. Scade numărul de hematii și proporțional mai mult cantitatea de hemoglobină. Pe frotiu hematiile sînt hipocrome, cu anizocitoză, scade încărcarea hematiilor cu hemoglobină. Reticulocitele sînt în număr normal sau scăzut, iar sideremia este scăzută. 2. *Anemia prin deficit de acid folic* este rar întîlnită în pediatrie. Apare la unii prematuri în sindroame de malabsorbție, după hemoliză repetată (talasemie), deficiențe nutriționale (kwashiorkor), diete artificiale pentru fenilcetonurie, tratament îndelungat cu fenitoină, fenilbutazonă sau asociată cu aciduria orotică. Din punct de vedere clinic copilul este anorexic, prezintă tulburări gastrointestinale și tulburări de creștere. Examenul hematologic evidențiază anemie macrocitară, megaloblaști și număr scăzut de reticulocite. Se poate asocia leucopenie, neutropenie cu nuclei hipersegmentați. După administrare de acid folic se constată reacție reticulocitară. 3. *Anemia prin deficit de vitamina* B_{12} este foarte rară la copil. Se poate întîlni asociată cu unele sindroame de malabsorbție ca deficit dobîndit de absorbție a vitaminei B_{12} sau în cadrul sindromului Imerslund (malabsorbție selectivă familială a ciancobaltaminei). Din punct de vedere clinic și hematologic are multiple asemănări cu deficitul de acid folic.

B. **Anemia hiporegenerativă sau hipoplastică** se manifestă cu anemie în cadrul unei pancitopenii, avînd drept cauză hipoproducția medulară de elemente figurate fără alte semne clinice asociate. 1. *Anemia hipoplastică congenitală Blackfan-Diamond* debutează de la naștere cu paloare. Diagnosticul se precizează în jurul vîrstei de 6 săptămîni cînd hemograma arată anemie normocromă normocitară, alături de număr normal de leucocite și trombocite. Puncția medulară demonstrează deficiența izolată a precursorilor globulelor roșii la nivelul măduvei osoase. 2. *Anemia aplastică constituțională Fanconi*, boală congenitală transmisă autosomal recesiv, asociază pancitopenie cu multiple malformații congenitale. Primele semne hematologice debutează relativ tardiv, la vîrsta de 4—6 ani la băieți (care au avut uneori și trombocitopenie neonatală) și la 6—10 ani la fete. Sexul masculin este mai afectat (2/1). Anomaliile congenitale interesează pielea (hiperpigmentări, pete „café au lait", discheratoză), oasele (microcefalie, absența radiusului), ochii (microftalmie), rinichii (malformații renale); statura este mică. Hematologic se constată, inițial, granulocitopenie și trombocitopenie. În perioada de stare a bolii tabloul hematologic este dominat de anemie macrocitară (Hb 5—9 g%), neutropenie (250—1000/mmc). Hemoglobina F crește între 3—15%. Deși numărul absolut de reticulocite este scăzut, procentajul lor în periferie poate fi normal. Măduva osoasă demonstrează hipoplazie pe toate liniile celulare. Se asociază anomalii cromozomiale. 3. *Anemiile aplastice dobîndite* pot debuta la orice vîrstă. Etiologia este adesea neclară: pot apare după unele boli virotice, expunere

Scanned with OKEN Scanner

la radiații, substanțe chimice sau medicamente, în toate cazurile fiind vorba de o susceptibilitate neobișnuită la acești agenți care ar afecta celula sușă (celula hematopoietică primitivă). *Anemia aplastică postmedicamentoasă* poate apare și după doze farmacologice corecte de medicamente dovedind susceptibilitate individuală deosebită. Cele mai cunoscute medicamente care pot produce aplazie medulară sînt cloramfenicolul, fenilbutazona, tolbutamida, sulfizoxazolul, meprobamatul, acetozalamida, piramidonul, streptomicina. Dintre toxice, benzenul, DDT-ul. *Anemia aplastică după boli virale* se descrie în hepatită acută virală (virusul hepatitic ar afecta concomitent măduva și ficatul). *Anemia aplastică este idiopatică* în 50% din cazuri. Multe dintre acestea se transformă în leucemie acută limfoblastică, în următoarele 6—10 luni. Hematologic se caracterizează prin anemie normocromă macrocitară, număr scăzut de reticulocite, leucopenie cu neutropenie severă, trombocitopenie sub 10 000/mmc. Măduva osoasă este înlocuită de celule grase. Se remarcă absența precursorilor liniilor celulare ale celulelor hematopoietice. 4. *Osteopetroza (boala oaselor de marmoră, boala Albers-Schönberg)* este o boală congenitală care se prezintă sub două forme clinice: o formă malignă, transmisă autosomal recesiv, și o formă mai blîndă, transmisă autosomal dominant. Se caracterizează prin osteoscleroză generalizată care conduce la îngustarea pînă la dispariție a cavității medulare. Boala evoluează cu fracturi multiple și splenomegalie ca centru de hematopoieză extramedulară. Anemia și trombocitopenia domină tabloul hematologic al bolii. Bolnavul exitează prin aplazie medulară. 5. *Leucemia acută și metastazele medulare din neuroblastom* realizează anemie hiporegenerativă prin înlocuirea celulelor hematoformatoare cu celule neoplazice. 6. *Insuficiența renală cronică* se întovărășește cu anemie hiporegenerativă secundară scăderii producției de eritropoietină la bolnavii cu suferință renală cronică. *Crizele aplastice* (Owren) sînt aplazii medulare tranzitorii care survin uneori în cursul evoluției unor anemii hemolitice congenitale, ca semn de epuizare medulară după un efort hiperregenerativ. Crizele aplastice tranzitorii au fost descrise în mod tipic în microsferocitoza ereditară, dar se pot întîlni și în talasemie sau chiar la nou-născuți cu izoimunizare Rh care au primit exsangvinotransfuzii (sau numai transfuzii) repetate în perioada neonatală. Criza cedează spontan după 6—10 zile.

2.9.3.2. **Hemoliza.** Anemiile hemolitice sînt congenitale sau dobîndite.

A. **Anemiile hemolitice congenitale** se caracterizează prin scurtarea duratei de viață a hematiilor și distrugerea lor rapidă. Clinic se manifestă prin paloare accentuată, uneori subicter, splenomegalie, urini și scaune hipercrome. Hematologic se caracterizează prin anemie normocitară, număr crescut de reticulocite, măduvă hiperplaziată,

Scanned with OKEN Scanner

în special, în seria eritroblastică, prin activitate compensatorie. 1. *Anemii corpusculare congenitale. Anomalii ale membranei eritrocitare. Sferocitoză ereditară* (anemia sferocitară Minkovscki-Chauffard). Caracteristică este anomalia morfologică eritrocitară (microsferocitoză). Este o boală congenitală transmisă autosomal dominant, dar cu grade variate de expresie clinică. Anomalia membranei eritrocitare permite intrarea excesivă a sodiului în globul, deformarea sferică a acestuia, urmată de creşterea fragilităţii lui, ceea ce face să fie distrus cu uşurinţă la nivelul splinei. Clinic debutează în primul an de viaţă cu anemie cronică ce evoluează cu crize hemolitice (subicter) şi splenomegalie. Hematologic se caracterizează prin anemie normocromă, microcitară, microsferocitoză, reticulocitoză semnificativă, rezistenţă osmotică scăzută a hematiilor. Măduva osoasă prezintă hiperplazie normoblastică. 2. *Anemii hemolitice ereditare nesferocitare.* În acest grup sînt clasificate anemiile hemolitice prin defecte enzimatice, eritrocitare. *Deficitul congenital de G_6PD* este varianta cea mai răspîndită. Este o enzimopatie constituţională transmisă X-lincat cu manifestare clinică numai la băieţi (hemizigoţi). Se cunosc peste 100 de variante clasificate după diferenţe clinice, electroforetice şi biochimice. Există o variantă enzimatică specifică rasei negre şi o variantă enzimatică descrisă la populaţia din jurul mării Mediterane. Deficitul enzimatic determină un defect de glicoliză eritrocitară, ceea ce face ca hematia să devină sensibilă la acţiunea unor substanţe sau medicamente oxidante. În contact cu un „stres redox" are loc o criză hemolitică brutală care evoluează cu icter şi uneori hemoglobinurie. Se consideră că această anemie este cea mai frecventă cauză de hemoglobinurie în pediatrie. Medicamentele şi substanţele care pot induce hemoliză la un purtător de defect enzimatic sînt : antipirină, chinină şi derivaţi ai acesteia, acid acetilsalicilic, fenacetină, sulfamide, nitrofuran, vitamina K hidrosolubilă, albastru de metilen, naftalină. Hematologic se remarcă anemie şi corpusculi Heinz la nivelul hematiilor, reducerea activităţii G_6PD eritrocitare, care în deficitul de tip mediteraneean este nulă şi asociază şi scăderea activităţii enzimatice leucocitare (care se reduce la 20%). Mai rar hemoliza se datoreşte *deficitului de piruvat-kinază.* 3. *Sindroamele talasemice* sînt boli ereditare în care există defect de sinteză a unuia din cele două lanţuri globinice care intră în structura normală a hemoglobinei. Absenţa sau sinteza defectuoasă a unuia din cele două lanţuri este unul din criteriile de clasificare a sindroamelor talasemice care se subîmpart în α talasemie şi β talasemie, în funcţie de lanţul globinic absent. Ambele tipuri de talasemie (α talasemia nu este întîlnită în ţara noastră) se întîlnesc sub două forme clinice, la homozigot şi heterozigot, transmiterea bolii făcîndu-se autosomal recesiv. Sediul enzimelor care guvernează sinteza lanţurilor β, γ, δ (non α) este pe cromozomul 11, iar al lanţurilor α pe cromozomul 16. Mai recent unii autori vorbesc de

Scanned with OKEN Scanner

transmiterea codominantă a bolii, pentru că peste 30% dintre heterozigoţi au manifestări clinice. Defectul genetic condiţionează scăderea (sau absenţa) lanţurilor β în *boala Cooley* (β talasemie homozigotă) avînd drept rezultat scăderea conţinutului în hemoglobină al hematiilor. Continuîndu-se sinteza normală a lanţurilor α, acestea se acumulează şi precipită la nivelul hematiilor, determinînd distrugerea lor prematură (hemoliză), ca şi a precursorilor intramedulari (hemoliză intramedulară). Defectul de bază în β talasemie este scăderea sintezei lanţurilor β, dar simptomatologia bolii este dependentă de acumularea lanţurilor α, a căror sinteză nu este afectată. *Heterozigoţii de β talasemie* au o scădere moderată a lanţurilor β şi un exces mic de lanţuri α, compensat parţial prin sinteza lanţurilor δ. Rezultă o creştere moderată a cantităţii de hemoglobină A_2 care nu depăşeşte 6% din întreaga cantitate de hemoglobină. Sindromul anemic este de gravitate uşoară sau medie, iar în 60% din cazuri nu există nici o modificare clinică (heterozigoţi asimptomatici). *Homozigoţii de β talasemie* realizează o scădere marcată a sintezei lanţurilor β şi un exces de lanţuri α, „blocate" parţial de sinteza compensatoare a lanţurilor γ. Creşte astfel cantitatea de hemoglobină F, dar nu în măsură să compenseze defectul de sinteză al hemoglobinei. Boala debutează clinic cu paloare şi hepatosplenomegalie progresivă în jurul vîrstei de 4—6 luni. În timp, se dezvoltă fenotip specific bolii, creşterea este afectată, ca şi dezvoltarea intelectuală, pubertatea este întîrziată. Cea mai severă complicaţie a bolii este hemocromatoza cu manifestări severe cardiace şi diabet. Examenul frotiului de sînge este sugestiv pentru diagnostic. Hematiile sînt în număr redus, în „semn de tras la ţintă", cu poichilocitoză şi anizocitoză. Numărul elementelor nucleate atinge cifre pseudoleucemice (focare de eritropoieză extramedulară). Măduva este intens hiperplazică pe seria eritroblastică, sideremia este mult crescută (lipsă de utilizare a fierului în sinteza hemoglobinei). Electroforeza hemoglobinei arată creşteri de 30—60% a hemoglobinei F la homozigoţi şi a hemoglobinei A_2 la heterozigoţi. În ţara noastră frecvenţa tarei talasemice în populaţia zonelor sudice este de 0,4%.

B. **Anemii hemolitice dobîndite.** 1. *Anemiile hemolitice imune* sînt cele mai frecvente din această categorie. În perioada neonatală evoluează *izoimunizarea Rh şi ABO*, boli care au fost amintite la subcapitolul 2.8.1. *Anemiile hemolitice autoimune* se caracterizează prin scurtarea duratei de viaţă a eritrocitelor prin acţiunea autoanticorpilor antieritrocitari. Autoanticorpii pot fi de tip IgG („calzi") şi IgM („reci"). În reacţia antigen-anticorp IgG participă şi complementul. În 50% din cazuri anemia este idiopatică; în restul cazurilor se întîlneşte în infecţii (*Mycoplasma pneumoniae*, rujeolă, hepatită), după vaccinare antirujeolică sau DTP, în unele limfoame, în LES. Din punct de vedere clinic se instalează hemoliza brutală cu paloare,

Scanned with OKEN Scanner

subicter şi uneori hemoglobinurie, splenomegalie brusc instalată. Hematologic se evidenţiază anemie normocromă, normocitară cu test Coombs direct şi indirect pozitiv, în timp ce prin examene serologice se definesc şi se pot pune în evidenţă anticorpii responsabili. 2. *Anemie hemolitică prin toxice şi medicamente.* Hemoliza se produce prin acţiunea directă a substanţei asupra hematiei sau prin mecanism alergic. Numeroase medicamente au fost citate ca agenţi etiologici posibili, dintre care amintim amidopirina, amfotericina B, penicilina, fenacetina, chinina, chinidina, grizeofulvina şi altele. 3. *Sindromul hemolitic-uremic Gasser* este probabil de etiologie virală. Debutul este brusc cu febră, tulburări digestive şi fenomene neurologice (comă, convulsii). Curînd se instalează insuficienţa renală acută cu creşterea valorilor ureei sangvine, trombocitopenie (sindrom hemoragic) şi anemie hemolitică microangiopatică (hematii cu forme bizare). 4. *Anemia hemolitică prin deficit de vitamină E* este descrisă la prematurii cu greutate sub 1 500 g; evoluează în primele 6 săptămîni de viaţă. 5. *Hemoglobinuria paroxistică nocturnă* (HPN) este o anemie hemolitică dobîndită, cronică, rar întîlnită la copil de etiologie necunoscută, caracterizată prin hemoliză intravasculară cronică însoţită de hemoglobinurie şi tromboze venoase cu sedii particulare. Scade durata de viaţă a eritrocitelor, scade acetilcholina eritrocitară şi creşte sensibilitatea hematiilor la acţiunea litică a complementului, în absenţa oricăror anticorpi. Eritrocitele au un defect dobîndit de membrană care le face sensibile la factori serici în concentraţie şi compoziţie normală. Ca în orice anemie hemolitică măduva este hiperplazică, iar în periferie se remarcă pancitopenie care contrastează cu aspectul medular. Testele care evidenţiază HPN (dintre care testul Ham este cel mai cunoscut) sînt pozitive.

2.9.3.3. **Anemia posthemoragică.** Anemia copilului poate să rezulte din pierderi de sînge masive sau repetate şi oculte. Nounăscutul prezintă anemie posthemoragică dacă se naşte cu placenta praevia, *abruptio placentae,* în caz de secţiune accidentală a placentei în timpul operaţiei cezariene, ruptura sau anomalia vaselor placentare, ruptura sau ligatura incorectă a cordonului ombilical. Anemie posthemoragică prezintă şi nou-născutul care a suferit de hemoragie fetală în circulaţia maternă (se pot demonstra hematii fetale la mamă)' transfuzie între gemeni monozigoţi sau hemoragie internă postaccident obstetrical (ruptură de viscere cu hemoragie intraabdominală). Orice cauză de sîngerare se poate solda cu anemie posthemoragică. Copiii de vîrste mai mari pot face hemoragii posttraumatice, de cele mai variate etiologii (evidente anamnestic) sau prin sîngerări, evidenţiabile clinic sau oculte, din partea aparatului digestiv (hematemeză, sîngerări rectale). Orice sindrom hemoragic se poate complica cu anemie posthemoragică care ulterior evoluează ca anemie carenţială feriprivă.

Scanned with OKEN Scanner

2.9.4. Sîngerare anormală

Semn clinic caracterizat prin apariţia de hemoragii spontane sau după traumatisme minore, precum şi prin prelungirea neestimată a unei hemoragii la întreruperea continuităţii vasculare. Se exclud, din acest grup de boli, hemoragiile prin factori locali (diverticul Meckel sîngerînd, menoragii disfuncţionale la pubertate). Clasic se descriu 3 cauze de sîngerare anormală: coagulopatii, trombocitopenii/trombocitopatii şi vasculopatii. Ultimele 2 tipuri de sîngerări pot asocia şi purpură şi vor fi prezentate separat.

Tulburările de coagulare se caracterizează clinic prin sîngerări provocate de traumatisme minore (unele trec neobservate) sau intervenţii chirurgicale mici (extracţii dentare). Bolnavul sîngerează „tardiv". Aspectul clinic al sîngerărilor constă din echimoze şi hematoame profunde, uneori hematoame musculare şi hemartroze. Formele clinice de gravitate medie se manifestă doar după intervenţii chirurgicale mari sau traumatisme severe. Pentru încadrarea clinică şi etiopatogenică examenul bolnavului nu are decît valoare orientativă. El trebuie dublat de explorare de laborator, uneori fiind necesare tehnici laborioase specifice fiecărei etape a coagulării, aflate la îndemîna unor servicii de specialitate. Astfel, calea intrinsecă (factorii VIII, IX, XI şi XII) şi calea comună a coagulării (factorii I, II, V şi X) sînt explorați prin timpul de coagulare, timpul de coagulare al plasmei recalcifiate (Howell) şi timpul parţial de tromboplastină (PTT). Formarea protrombinei (a doua etapă a coagulării) se cercetează prin timpul Quick, iar formarea fibrinei (etapa a treia a coagulării) prin determinarea timpului de trombină (TT). Fibrinoliza poate fi evidenţiată prin trombelastogramă, iar produşii de degradare ai fibrinei (care apar în coagulopatia de consum) se cercetează imunologic sau prin testul euglobulinelor.

2.9.4.1. **Coagulopatii constituţionale.** Grup de afecţiuni ereditare caracterizate de defectul congenital de sinteză a unui *singur* factor al coagulării. Practic, sinteza oricăruia din cei XIII factori ai coagulării poate fi deficitară congenital, dar cele mai frecvente sînt hemofiliile. Restul coagulopatiilor congenitale sînt extrem de rar întîlnite în clinică. 1. *Hemofilia A* (defect de sinteză al factorului VIII, globulina antihemofilică A). Coagulopatie ereditară transmisă X-lincat, cu expresie clinică numai la băieţi. Se constată o scădere a cantităţii de factor VIII cu acţiune coagulantă, asociată cu valori normale ale factorului VIII antigen şi a cofactorului la ristocetină. Nivelul factorului VIII sub 1% condiţionează formele grave de hemofilie, valori între 1—5% caracterizează formele medii, iar nivele plasmatice de 5—15% sînt specifice pentru formele uşoare de boală. Frecvenţa bolii în populaţia generală este 1/14 000, iar a formelor

Scanned with OKEN Scanner

grave este 4/100 000. Hemofiliile se caracterizează clinic prin episoade de sîngerări prelungite, apărute după traumatisme minime. Sîngerările debutează, de obicei, după vîrsta de 1 an deşi circumcizia (situaţie traumatică particulară) poate genera sîngerări încă din perioada neonatală. Pînă la vîrsta de 18 luni majoritatea hemofiliilor şi-au demonstrat deja marea tendinţă la sîngerări posttraumatice. Hemartrozele (caracteristice cazurilor în care factorul VIII este scăzut la 1%) sînt recidivante, fiecare episod de sîngerare intraarticulară crescînd susceptibilitatea repetării ei. Hematomul de muşchi psoas este greu de diagnosticat şi, de obicei, confundat cu apendicita acută. Sîngerările bucale postextracţii dentare sînt greu de stăpînit, coagularea făcîndu-se dificil în mediul umed bucal, iar chiagul friabil se rupe uşor la orele de masă. Hematuriile, foarte rebele la tratament, apar spontan la băieţii trecuţi de 10 ani. Modalitatea lor de producere este neclară. Cazurile de hemofilie de gravitate medie sînt diagnosticate abia cu ocazia extracţiilor dentare, amigdalectomiei sau după intervenţii chirurgicale majore. Timpul de coagulare pe lamă poate da relaţii normale în formele uşoare de boală, de aceea testul screenig care trebuie utilizat este PTT. Toate testele citate pentru investigarea formării tromboplastinei pe cale intrinsecă sînt specific modificate. Scăderea sintezei factorului VIII se pune în evidenţă prin testul Biggs-Douglass. 2. *Hemofilia B* (defect de sinteză al factorului IX, factorul Christmas, globulina antihemofilică B) se aseamănă clinic cu forma precedentă, dar este întîlnită mult mai rar (raportul hemofilie A/hemofilie B 85/15). Frecvenţa bolii în populaţia generală este 1/150 000. 3. *Hemofilia C* (deficienţa de sinteză a factorului XI, plasma tromboplastin-antecedent) se transmite autosomal recesiv şi se întîlneşte cu o frecvenţă de 0,1/100 000. Celelalte coagulopatii ereditare sînt extrem de rare. Se poate cita *afibrinogenemia congenitală*, cu frecvenţa de 0,1/100 000 (poate debuta cu sîngerare în momentul secţionării cordonului ombilical), *hipoprotrombinemia congenitală*, cea mai rară diateză hemoragică congenitală, întîlnită cu frecvenţa de 0,02/100 000, *parahemofilia Owren* (defect de sinteză al factorului V, hipoproaccelerinemia) întîlnită cu frecvenţă de 0,05/100 000. Cu aceeaşi frecvenţă se depistează *parahemofilia Alexander* (defect de sinteză al factorului VII, hipoproconvertinemia) şi *deficienţa de factor X* (Stuart-Prower). Toate aceste boli extrem de rare se transmit autosomal recesiv, ca şi *deficienţa de factor XII* (factor Hageman) care nu are însă expresie clinică. 4. *Boala Willebrand* este o diateză hemoragică transmisă autosomal dominant. Frecvenţa bolii în populaţia generală este 1/150 000 (comparabilă cu a hemofiliei B). Se caracterizează prin epistaxis repetat şi menoragii (la pubertate), sîngerări mucoase şi cutanate care evocă clinic diagnosticul de trombocitopenie. Factorul VIII este scăzut în toate cele 3 componente ale sale (fracţiunea coagulantă, factorul VIII antigen şi cofactorul la ristocetină.)

Scanned with OKEN Scanner

Numărul de trombocite este normal, dar este alterată adezivitatea plachetară, ceea ce conduce la prelungirea timpului de sîngerare.

2.9.4.2. **Coagulopatii dobîndite.** Se caracterizează prin afectarea concomitentă a unui *grup de factori de coagulare*, cu determinism comun. Se descriu defecte dobîndite de sinteză a factorilor de coagulare, coagulopatia de consum și inhibitori circulanți ai coagulării.

A. **Defect dobîndit de sinteză a factorilor de coagulare.** 1. *Hipovitaminoza K* afectează sinteza hepatică a factorilor II, VII, IX și X, care este dependentă de aceasta vitamină. *Boala hemoragică a nou-născutului*, forma primară, se datorește deficienței de vitamina K existentă la nou-născut. Frecvența sindromului este 1/200—1/400 din nașteri. Primele semne clinice apar între a 2-a și a 4-a zi de viață, cu hemoragie ombilicală și gastrointestinală. Timpul Quick este prelungit. Se notează deficiența factorilor II, IX și X, XII, ce poate fi prevenită la toți nou-născuții la termen prin administrare de 2,5 mg vitamina K. Boala trebuie înțeleasă ca o exagerare a „deficienței normale" de vitamina K la nou-născut. Cazurile de sindrom hemoragic neonatal apărute la prematuri sau nou-născuți bolnavi (hipoxie, acidoză, infecție) nu pot fi corectate numai prin aport de vitamina K și se datoresc deficienței funcționale a celulei hepatice, legate de factorul vîrstă și factorul boală. *Sindroamele de malabsorbție* se pot întovărăși de sindrom hemoragic secundar malabsorbției de vitamina K, vitamină liposolubilă ; se corectează prin administrarea parenterală a vitaminei (test Koller). Simptome asemănătoare se întîlnesc în colestaza prelungită (atrezia biliară extrahepatică). *Ingestia accidentală de medicamente anticoagulante* și medicamente antagoniste vitaminei K (aspirină, L-asparaginază, tetracicline, sulfonamide) se poate întovărăși de tulburări de coagulare. 2. *Boli hepatice grave*, care evoluează cu insuficiență celulară hepatică, se soldează cu defect de sinteză hepatică a unor factori ai coagulării, indiferent de prezența vitaminei K. Pot fi afectați factorii I, II, V, VII, IX și X. Prelungirea timpului Quick este considerată un test valoros pentru aprecierea suferinței hepatocelulare. Hepatita acută virală în forma sa gravă, sindromul Reye sau unele substanțe toxice cu acțiune hepatică evoluează clinic cu sindrom hemoragic extrem de grav.

B. **Coagulopatia de consum** se caracterizează prin afectarea tuturor factorilor „consumabili" ai coagulării într-un proces caracterizat prin declanșarea in situ a coagulării urmată de fibrinoliză reacțională. Se „consumă" factorii I, II, V și VIII alături de trombocite și se formează trombi în sectorul microcirculației. Sindromul trebuie înțeles ca o asociere paradoxală de hemoragii și tromboze. Declanșarea coagulopatiei de consum este inițiată de generarea în exces a trombinei în circulația sistemică, formarea intravasculară de fibrină, consumarea unor factori specifici ai coagulării și activarea sistemului

Scanned with OKEN Scanner

fibrinolitic. Orice stare de șoc este în mod potențial declanșatoare a coagulopatiei de consum. Șocul endotoxinic (septicemii cu germeni gram negativi) este cea mai frecventă cauză de declanșare a sindromului în practica pediatrică, alături de unele situații particulare caracteristice nou-născutului (traumatism obstetrical, hipoxie, detresă respiratorie idiopatică). Diagnosticul clinic se suspectează la orice bolnav care a suferit hipotensiune brutală și a început brusc să sîngereze. Forma clinică particulară a *sindromului Waterhouse-Friederichsen* este descrisă sub numele de purpură fulminans în cadrul septicemiei meningococice. Debutul brutal cu febră mare, absența semnelor meningeale, purpura extensivă, hipotensiunea asociată, sînt considerate elemente de prognostic pejorativ. S-a convenit să fie încadrat în *coagulopatia de consum și sindromul Kasabach-Merritt* care asociază un hemangiom uriaș cu coagulopatie de consum cu evoluție cronică și, de obicei, de severitate medie. Diagnosticul de laborator este esențial. Se poate demonstra anemie, trombocitopenie, scăderea fibrinogenului, prelungirea timpului Quick și a PTT. Timpul de sîngerare și coagulare sînt prelungite, iar demonstrarea monomerilor de fibrină și a produselor de degradare ai acesteia asigură diagnosticul de certitudine.

C. **Inhibitori circulanți ai coagulării** sînt întîlniți excepțional în practica pediatrică; tulburarea se poate exemplifica prin apariția de anticorpi antifactor VIII la bolnavii cu hemofilie A, care au primit peste 100 de transfuzii de crioprecipitat; se întîlnește la 6—15% dintre bolnavii hemofilici care au depășit vîrsta de 10 ani.

2.9.5. Purpură

Semn cutanat care denumește extravazarea de hematii în derm, realizînd elemente hemoragice cutanate și mucoase ce nu dispar la presiune. Purpura este caracteristică anomaliilor vasculo-plachetare. Menținerea hematiilor în vas implică integritatea anatomică și funcțională a peretelui vascular, un număr normal de trombocite și un anumit echilibru între elementele figurate ale sîngelui și proteinele sanguine. Purpura poate fi petesială (elemente cutanate punctiforme) sau echimotică (infiltrație dermică cu hematii în placarde). Elementele hemoragice proiemină la suprafața pielii. Clasificarea etiopatogenică a purpurelor presupune cauze trombocitare și vasculare.

2.9.5.1. **Purpură trombocitară.** Purpura este caracteristică situațiilor clinice asociate cu număr scăzut de trombocite, dar însoțește și boli cu număr normal de trombocite, avînd însă defecte calitative.

— **Purpură trombocitopenică.** Elementul clinic fundamental este purpura petesială și echimotică, apărută spontan (fără traumatism), dispusă întîmplător, nu respectă nici o simetrie. Se asociază adesea

Scanned with OKEN Scanner

sîngerări ale mucoaselor (epistaxis, gingivoragii, sîngerări digestive, metroragii). Examenul clinic se poate reduce la aceste constatări sau se pot adăuga și alte semne care oferă indicații privind etiologia trombocitopeniei. Scăderea numărului de trombocite poate avea multiple origini.

A. **Distrugerea excesivă a trombocitelor în periferie** este cel mai frecvent tip de mecanism patogenic întîlnit în practică. 1. *Purpura trombocitopenică idiopatică* se caracterizează clinic prin purpură asociată sau nu cu sîngerări mucoase. Caracteristic este absența adenohepato-splenomegaliei. Boala poate evolua la orice vîrstă, dar se notează un maxim de incidență între 2 și 6 ani. Există în anamneza unor bolnavi un episod acut infecțios nespecific care a precedat, cu un interval variabil, apariția sindromului hemoragic. Alteori boala infecțioasă este o viroză cunoscută (rubeolă, varicelă, mononucleoză infecțioasă). În funcție de durata evoluției fenomenelor hemoragice purpura trombocitopenică se clasifică în acută (durata sub 6 luni), cronică (peste 6 luni) și recurentă (mai multe episoade acute întretăiate de remisiune completă). 90% din cazuri se încadrează în forme acute și doar 10% evoluează ca forme cronice. Examenul hematologic demonstrează trombocitopenie izolată, fără afectarea numărului de hematii și leucocite. Puncția osoasă evidențiază hiperplazie megacariocitară, cu deviere la stînga a megacariocitelor. Sindromul se datorește unei distrugeri exagerate a trombocitelor în periferie, ce nu poate fi compensată de hiperproducția medulară. 2. *Purpura trombocitopenică asociată bolilor imune*. Expresia clinică este identică cu a entității precedente, dar se pot evidenția autoanticorpi specifici antitrombocitari. Se asociază cu LES, artrită reumatoidă juvenilă, sindrom Evans (anemie și trombocitopenie autoimună). 3. *Infecțiile*, în special septicemiile cu germeni gram negativi la nou-născut și sugarul mic, pot evolua cu trombocitopenie, în afara coagulopatiei de consum. Evaluarea numărului de trombocite este considerată test screening pentru identificarea nou-născuților cu infecții sistemice. 4. *Bolile microangiopatice*. Sindromul hemolitic uremic (Gasser) și purpura trombotică trombocitopenică (Moschowitz) evoluează cu insuficiență renală acută (retenție azotată, edeme), anemie cu eritrocite fragmentate și trombocitopenie. Puncția osoasă demonstrează hiperplazia seriei eritrocitare și megacariocitare.

B. **Scăderea producției medulare de trombocite.** Toate pancitopeniile prin aplazie medulară asociază trombocitopenie periferică cu scăderea numărului de megacariocite medulare. Sînt citate medicamente cu acțiune supresivă specifică pe seria trombocitară (tiazidă, dietilstilbestrol). Trombocitopenia hipoplastică dobîndită (trombocitopenie cronică, hipomegacariocitoză medulară) evoluează, de obicei, spre aplazie medulară. Invadarea măduvei cu celule neoplazice (leucemie acută) realizează trombocitopenie de producție. Nou-născutul

Scanned with OKEN Scanner

poate prezenta sindromul, condiționat genetic, trombocitopenie — absența congenitală bilaterală a radiusului, în care se poate demonstra absența megacariocitelor din măduvă.

C. **Trombocitopenie prin tulburări de distribuție.** Splina conține în mod normal 1/3 din cantitatea de trombocite aflate în circulație. Orice splenomegalie asociată cu hipersplenism (sindrom de hipertensiune portală, talasemie, boală Gaucher), realizează o redistribuție a trombocitelor care sînt cantonate în procent de 90% la nivelul acestui organ. Rezultă trombocitopenie în sîngele periferic (de obicei bicitopenie) asociată cu măduvă hiperplazică pe toate liniile celulare.

D. **Trombocitopenia neonatală.** Ca la orice vîrstă, nou-născutul poate să prezinte trombocitopenii congenitale sau dobîndite, prin distrugere periferică sau hipoproducție de cauză centrală. Există însă și mecanisme patogenice neîntîlnite în alte perioade de viață și anume trombocitopenia prin factori materni. 1. *Trombocitopenia imunologică* este realizată prin 2 mecanisme. *Purpura trombocitopenică izoimună* debutează cu purpură în primele 24 de ore de viață și se datorește izoimunizării fătului cu izoanticorpi materni din grupul IgG îndreptați împotriva unor antigene plachetare fetale pe care mama le are. Mecanismul izoimunizării este identic cu cel din izoimunizarea Rh. Antigenul plachetar care asociază cel mai frecvent izoimunizare este Pl. Mama este sănătoasă clinic și are un număr normal de trombocite. Puncția osoasă la copil indică un număr normal de megacariocite, fără alte modificări. *Purpura trombocitopenică neonatală* prin autoanticorpi IgG transmiși transplacentar realizează eventualitatea cea mai întîlnită. Mama copilului are trombocitopenie (diagnosticată ca purpură trombocitopenică cronică sau LES) sau a avut în antecedente aceste tulburări. Boala nou-născutului este autolimitată, o dată cu întreruperea circulației placentare sistează și transportul materno-fetal de autoanticorpi antitrombocitari. 2. *Trombocitopeniile neimunologice neonatale* sînt realizate de infecții transmise transplacentar de tipul bolii cu incluzii citomegalice, rubeolei congenitale, herpesului. Purpura este asociată cu hepatosplenomegalie, icter și sindrom hemoragic care nu este tributar numai trombocitopeniei, ci și tulburărilor funcționale hepatice asociate (coagulopatie). Rubeola congenitală poate asocia și malformații, anemie și leucopenie. Purpura trombocitopenică din rubeolă, întîlnită la 50% din bolnavi, este autolimitată. *Leucemia congenitală* (mieloblastică) asociază anemie, leucocitoză, mieloblaști atipici, hepatosplenomegalie și purpură. Sindromul este întîlnit mai frecvent la copiii cu trisomie 21. Orice leucemie care evoluează în primul an de viață este încadrată în leucemia congenitală. *Coagulopatia de consum* la nou-născut este o altă cauză de trombocitopenie. Mai rar poate fi incriminată ingestia unor medicamente de către mamă (tolbutamidă, diuretice

Scanned with OKEN Scanner

tiazidice) și transmiterea transplacentară de haptene responsabile de tulburarea hematologică la nou-născut.

E. **Distrugerea excesivă a unor trombocite anormale** 1. *Sindromul Wiskott-Aldrich* se transmite X-lincat. Băieții prezintă purpură trombocitopenică cronică, eczemă atopică și infecții recurente prin sindrom imunodeficitar celular și humoral. Se asociază și un defect calitativ al trombocitelor care agravează sindromul hemoragic. 2. *Sindromul Bernard-Soulié* se transmite autosomal recesiv. Se manifestă clinic prin sindrom hemoragic, iar hematologic se pot demonstra trombocite gigante (care pot fi confundate pe lamă cu limfocitele), care au o durată scurtă de viață.

— **Purpura prin defecte calitative ale trombocitelor.** S-a convenit să se numească trombocitopatie orice defect calitativ al trombocitului. Bolile din această categorie evoluează cu sindrom hemoragic comparabil cu cel din trombocitopenie, dar cu număr normal de trombocite și timp de sîngerare prelungit. 1. *Boli congenitale.* Tulburări de adezivitate plachetară sînt notate în *boala Willebrand și sindromul Bernard-Soulié.* Tulburări de agregare plachetară sînt caracteristice *trombasteniei Glanzmann,* boală congenitală transmisă autosomal-recesiv. Se manifestă clinic ca o purpură trombocitopenică cu sîngerări de gravitate medie. Examenul hematologic demonstrează număr normal de trombocite, dar există prelungirea timpului de sîngerare, retracția chiagului defectuoasă și tulburări de agregare plachetară. 2. *Cauze dobîndite.* Aspirina administrată timp îndelungat (în tratamentul reumatismului articular acut, artritei reumatoide juvenile sau LES), conduce la tulburări de agregare plachetară prin inhibiția eliberării de ADP trombocitar. Clinic apar sîngerări iar timpul de sîngerare se prelungește. Mai puțin studiate, dar avînd reputația unor acțiuni asemănătoare, se pare că sînt și alte medicamente ca fenilbutazonă, indometacin, fenotiazină, carbenicilină, dipiridamol. *Insuficiența renală cronică,* prin metaboliții anormali care se acumulează (acidul guaninosuccinic), realizează sindrom hemoragic prin trombocitopatie.

2.9.5.2. **Purpură vasculară.** Sînt încadrate aici un grup de boli în care procesul patologic fundamental afectează vasele sanguine mici. Boala se manifestă prin purpură, iar examenul hematologic este în mod aparent paradoxal, nemodificat. Numărul de trombocite, timpul de sîngerare și retracția chiagului au valori normale.

A. **Purpură vasculară dobîndită.** 1. *Purpura anafilactică Schönlein-Henoch,* cea mai frecventă vasculită imună întîlnită în practica pediatrică, cu etiologie necunoscută; se pare că boala se datorește unei reacții de hipersensibilitate care are loc la nivelul peretelui vascular, fiind incriminate antigene bacteriene, virale, alimentare și unele medicamente. Leziunea cutanată este constantă, dar polimorfă.

Scanned with OKEN Scanner

Inițial apare o erupție maculo-papuloasă cu caracter urticarian care curînd devine petesială. Localizarea simetrică la nivelul membrelor, predominent periarticular, este patognomonică. Nu se asociază niciodată echimoze. Se asociază manifestări articulare, dureri abdominale și afectare renală de tip nefritic. Nu există nici un test de laborator specific modificat în această boală, doar afectarea renală are expresie biologică. Prognosticul este bun cu excepția afectării renale. 2. *Purpura vasculară infecțioasă* asociază purpură nespecifică cu infecție (virală). Examenul hematologic este normal. 3. *Purpura posttraumatică* este constatată în sindromul Caffey-Silverman (sindromul de copil bătut), alături de fracturi multiple și reacție periostală. *Purpura factitia* apare după sucțiunea pielii. Este consecința unor tulburări psihice și nu este o boală hematologică. Toate testele de hemostază sînt normale.

B. **Purpură vasculară constituțională.** 1. *Sindromul Ehlers-Danlos*, grup de boli congenitale, caracterizate prin anomalii biochimice ale sintezei colagenului, manifestate prin fragilitate și hiperelasticitate a țesuturilor. Clinic se descriu 7 variante, avînd ca expresie fenotipică hiperextensibilitate cutanată (*cutis hiperelastica*) și articulară, tendința la echimoze și vindecare defectuoasă a plăgilor. Tipul IV (echimotic) se poate complica cu rupturi ale arteriolelor, în timp ce hiperextensibilitatea cutanată și articulară este mai puțin exprimată clinic. Unele forme clinice se transmit autosomal dominant, altele X-licat. 2. *Boala Rendu-Osler* (teleangiectazia hemoragică ereditară) se caracterizează prin teleangiectazii situate la nivelul feței, limbii, buzelor și nasului; 20% au fistule arteriovenoase pulmonare. Boala se manifestă curent prin epistaxis recurent sau sîngerări gastrointestinale. Sîngerările intermitente sînt explicate de leziunile vasculare caracteristice bolii.

2.10. Aparat renourinar

2.10.1. Hematurie

Semn clinic caracterizat prin prezența hematiilor în urină. Hematuria macroscopică modifică culoarea urinei care devine roșie sau brună, în funcție de sediul hematuriei și *p*H-ul urinar. Hematuria microscopică nu modifică culoarea urinei și poate fi demonstrată numai prin mijloace de laborator (sediment urinar, test Addis). Aproape orice boală nefrologică sau urologică a copilului se poate complica cu hematurie. Se vor exclude toate cauzele care pot realiza urini roșii (în afara hematuriei) cu mențiune specială pentru hemoglobinurie. Examenul clinic nu poate da date suficiente referitoare la sediul hematuriei, de aceea pentru precizarea diagnosticului etiologic explo-

Scanned with OKEN Scanner

rarea paraclinică devine obligatorie. Hematuria asociată cu proteinurie și cilindri hematici în sedimentul urinar sugerează o cauză glomerulară și exclude necesitatea unor investigații urologice urgente. Cea mai frecventă cauză de hematurie tranzitorie este glomerulonefrita acută și pielonefrita acută. Hematuria persistentă, asociată cu proteinurie cronică, se datorește unei glomerulonefrite persistente, care va fi diagnosticată corect numai prin biopsie renală. Hematuria persistentă fără proteinurie este probabil de cauză urologică și obligă la efectuarea unei pielografii. Cistoscopia poate preciza natura unei cauze vezicale sau a unei hematurii urologice unilaterale. Orice hematurie cu debut și sfîrșit brusc este de cauză urologică, pe cînd hematuria persistentă este, de obicei, glomerulară. 20% dintre hematuriile copilului sînt de cauză neprecizată.

2.10.1.1. **Hematurie renală. A. Hematurie glomerulară.** Aspectul urinei este adesea roșu-brun (nuanță de pepsi cola, sau „spălătură de carne"). Examenul sumar de urină se încadrează în *sindrom nefritic* (hematurie, protenurie, cilindrurie). 1. *Glomerulonefrita poststreptococică*, cea mai frecventă cauză de hematurie macroscopică la copilul trecut de 5 ani. Boala debutează brusc (uneori după angină) cu oligurie, hematurie, edeme, hipertensiune arterială și sindrom acut de retenție azotată. Scăderea complementului seric (fracțiunea C_3) este considerată patognomonică pentru această boală. Există forme clinice monosimptomatice care se manifestă numai prin sindrom urinar și hipocomplementemie. Creșterea titrului ASLO certifică natura streptococică a bolii. Este singura boală renală autolimitată. În 7—10 zile hematuria macroscopică dispare și rămîne hematurie microscopică care se poate prelungi cîteva săptămîni. 2. *Nefrita din bacteriemii* cronice (endocardită bacteriană subacută, sau nefrită de șunt din hidrocefaliile operate) are tabloul clinic și biologic identic cu al formei precedente. 3. *Sindromul hemolitic-uremic* realizează o microangiopatie glomerulară care se manifestă clinic prin insuficiență renală acută, hematurie la care se adaugă anemie și trombocitopenie. 4. *Glomerulonefritele persistente* asociază hematurie recurentă pe fondul unei proteinurii permanente. Intră în discuție nefropatia lupică (cu sau fără sindrom nefrotic asociat), nefropatia din purpura Schönlein-Henoch, glomerulonefrita membranoasă sau membrano-proliferativă, glomerulonefrita rapid progresivă, sindromul Goodpasture și sindromul Alport. *Sindromul Alport* (nefrita hematurică ereditară) se transmite autosomal dominant. Hematuria masivă poate debuta în a 2-a decadă a vieții și mai ales la băieți evoluează spre insuficiență renală cronică și surditate. 5. *Hematuria familială benignă* se transmite autosomal dominant. Hematuria recurentă poate fi precipitată de infecții respiratorii. Nu are evoluție progresivă. 6. *Boala Berger* (nefropatia mezangială Ig A—IgG) evoluează cu aspect de hematurie

Scanned with OKEN Scanner

macroscopică recurentă care survine pe fondul unei proteinurii și microhematurii permanente. Din aceste motive se recomandă biopsie renală. Unii autori o consideră purpură Schönlein fără purpură.

B. **Hematuria extraglomerulară** asociază hematurie și proteinurie, niciodată cilindrurie. 1. *Pielonefrita acută* asociază neobligatoriu, hematurie la manifestările caracteristice bolii (febră, dureri abdominale, leucociturie, uroculturi și reactanți de fază acută pozitivi). Hematuria pare mai probabilă dacă se asociază malformații urinare obstructive. 2. *Malformații renale*, cum sînt hidronefroza sau rinichiul polichistic, generează 15—20% din hematuriile copilului. Diagnosticul se susține prin pielografie intravenoasă sau cu metode neinvazive (ecografie, tomografie). 3. *Cauze vasculare. Tromboza venei renale* este mai frecventă în primele 2 luni de viață. Sugarul face sindrom acut de deshidratare urmat de alterarea bruscă a stării generale, oligurie, hematurie macroscopică, masă abdominală palpabilă (uni sau bilateral). Retenția azotată și edemele completează tabloul clinic grav al acestui sindrom. *Necroza corticală* sau *medulară* (papilară) renală este o complicație a ischemiei renale prelungite, secundare unor stări de hipotensiune gravă sau șoc. Aspectul clinic este asemănător cu al trombozei de venă renală. *Poliarterita nodoasă* poate debuta cu hematurie și cilindrurie ca semn clinic inaugural. Biopsia renală precizează natura afecțiunii. 4. *Diatezele hemoragice*, cum sînt hemofilia și trombocitopenia, se pot complica (rar) cu hematurie. 5. *Tumorile renale*, cum sînt nefroblastomul sau carcinomul renal (foarte rar), se manifestă clinic prin hematurie. *Tumora Wilms* va fi evocată în prezența unei mase abdominale palpabile în flancuri, cu evoluție anterioară, care nu depășește linia mediană dezvoltîndu-se vertical. Pielografia i.v. este obligatorie pentru diagnostic. 6. *Traumatismul renal* poate fi cauză de hematurie, dar dacă nu a fost prea puternic ridică suspiciunea unei malformații renale preexistente cu rol de factor favorizat.

2.10.1.2. **Hematurie extrarenală** (urologică). Se caracterizează prin hematurie masivă, cu urină roșie (aspect de sînge proaspăt) și chiaguri. 1. *Cistita acută hemoragică*, de etiologie bacteriană sau virală (adenovirus 11 și 21), se întîlnește mai frecvent la băieți cu vîrstă cuprinsă între 6 și 12 ani. Există simptome subiective severe, urina este roșie, lipsesc semne de infecție generală și febră. Boala se autolimitează în 5—7 zile. Cistita hemoragică poate fi o complicație a tratamentului cu *ciclofosfamidă*. 2. *Litiaza urinară*, asociată sau nu cu colică renală, se poate manifesta cu hematurie macroscopică. Este favorizată de malformații pielocaliciale, stază urinară și infecție. Anamneza familială pozitivă constituie argument pentru diagnostic. Calculii se pot vizualiza radiologic cu sau fără substanță de contrast. Uneori un calcul vezical poate favoriza cistita hemoragică.

Scanned with OKEN Scanner

3. *Tumorile vezicale* sau tumora de sinus urogenital asociază hematuria cu tulburări de micțiune, masă palpabilă și disurie. *Corpul străin vezical*, introdus prin uretră, poate avea același efect. 4. *Hemoglobinuria paroxistică nocturnă* asociază hemoglobinurie cu hematurie micro și macroscopică de origine urologică. 5. *Hematuriile postmedicamentoase* pot fi induse de următoarele medicamente: dicumarol, aspirină, clorpromazină, ciclofosfamidă, sulfamide, meticilină, kanamicină, bacitracină.

2.10.2. Culoare anormală a urinei

Urina este în mod normal transparentă și de culoare galbenă (diferite nuanțe). Variația nuanțelor de galben a urinii se datorește gradului ei de concentrare și variațiilor de *p*H. Urina decolorată este normală la sugarul mic (capacitate de concentrare urinară redusă) și este întîlnită în toate stările asociate cu poliurie. Coloratia anormală a urinei se datorește fie eliminării excesive a unor pigmenți biologici (fiziologici sau rezultînd dintr-un metabolism anormal), fie eliminării urinare a unor medicamente sau substanțe colorate care au fost ingerate.

2.10.2.1. **Urină albă.** Urina „albă" este lipsită de transparența caracteristică urinei normale, dar nu exprimă totdeauna o stare patologică. Poate fi rezultatul precipitării unor săruri care se elimină în mod normal prin urină (fosfați, urați, oxalați, carbonați). Prin încălzire, urinele care conțin urați de sodiu și amoniu se clarifică. Prin adaus de acizi se pot clarifica urinele care conțin oxalat de calciu, carbonat de calciu sau fosfați. Păstrată la temperatura camerei, urina se tulbură prin precipitarea sărurilor minerale sau prin multiplicarea florei microbiene. Culoarea albă se poate datori eliminării urinare a unui număr mare de leucocite (piurie macroscopică); urina este tulbure de la emisie avînd aspect de „zeamă de varză". Piuria este un semn important în infecția tractului urinar (dar nu este un semn obligatoriu). Uroculturile identifică germenii responsabili. Uroculturi „sterile", asociate cu leucociturie, presupun infecții cu germeni neobișnuiți (bacil Koch, ciuperci) care nu pot fi evidențiați decît prin culturi pe medii speciale. Aspectul lăptos al urinelor se întîlnește rar în unele sindroame nefrotice, fiind datorit eliminării unor cantități mari de lipide. Chiluria (limfă în urină) este un semn excepțional de rar întîlnit, constatat în cazul unor comunicări anormale între sistemul limfatic și tractul urinar. Se întîlnește în mod tipic în filarioză (agentul etiologic *Wuchereria Bancrofti*). Caracteristic pentru chilurie este apariția în urină a fibrinogenului, absent în oricare tip de proteinurie.

Scanned with OKEN Scanner

2.10.2.2. **Urină roşie.** Cea mai frecventă cauză de urină roşie este hematuria, care a fost prezentată separat. Eliminarea crescută a unor pigmenţi fiziologici de culoare roşie se însoţeşte de modificarea culorii urinei.

A. **Hemoglobinuria** semnifică prezenţa hemoglobinei libere în urină, ca urmare a unor procese hemolitice severe care au avut loc intravascular. Hemoglobina nu traversează obişnuit filtrul renal deoarece circulă (în afara globulului) legată de o haptoglobină serică (α_2 glicoproteină) care este un reactant de fază acută. Nivelul seric al acestei proteine este de 30—150 mg%, iar capacitatea ei de transport este de 125 mg hemoglobină. Complexul hemoglobină-haptoglobină este eliminat din plasmă de către sistemul reticulohistiocitar şi nu traversează filtrul glomerular din cauza dimensiunii moleculei. Dacă cantitatea de hemoglobină liberă din plasmă depăşeşte disponibilităţile de transport ale haptoglobinei, hemoglobina „liberă" traversează membrana glomerulară. Există reabsorbţie tubulară a hemoglobinei urinare tradusă prin hemosiderinurie secundară. Toate cauzele de hemoliză intravasculară se pot însoţi de hemoglobinurie. Din grupul hemolizelor cu test Coombs negativ citäm anemia hemolitică prin deficit de G_6PD eritrocitar (cauza cea mai frecventă), sindromul hemolitic uremic, hemoliza bacteriană *(Clostridium perfringens)*, hemoliza mecanică prin valva Starr (chirurgie cardiacă) şi hemoglobinuria de marş (se datoreşte hemolizei intravasculare traumatice datorită unei anomalii intrinseci a membranei globulare care creşte susceptibilitatea hematiilor la factori mecanici). Din grupul anemiilor cu test Coombs pozitiv putem reaminti anemiile hemolitice autoimune, anemia posttransfuzională şi hemoglobinuria paroxistică la rece (a frigore). Acest tip rar de hemoglobinurie apare după unele afecţiuni virale (varicelă, parotidită epidemică, rujeolă şi mononucleoză infecţioasă) şi constă din apariţia hemoglobinuriei după expunere la temperaturi joase. Se datoreşte intervenţiei unor autoanticorpi „calzi-reci" descrişi de Donath-Landsteiner. *Hemoglobinuria paroxistică nocturnă* (boala Marchiafava-Michelli) prezintă hemoglobinurie, care însă nu este obligatoriu nici paroxistică şi nici nocturnă. Diagnosticul va fi evocat în orice anemie hemolitică cu evoluţie ciudată, care asociază pancitopenie în sîngele periferic cu hipercelularitate medulară. Hemoglobinuria nu este totdeauna clinic evidenţiabilă, dar testul Ham şi hemosiderinuria permanentă certifică diagnosticul.

B. **Mioglobinurie.** Urina are culoare roşu-brun. Se datoreşte traversării filtrului renal de către mioglobină, pigment muscular cu structură asemănătoare cu a hemoglobinei care se găseşte în cantitate mare în muşchii striaţi. Prin cantitatea de oxigen pe care o poate fixa, mioglobina constituie o sursă de energie necesară în timpul contracţiei musculare. Spre deosebire de hemoglobină, mioglobina ajunsă în ser nu circulă legată de vreo globulină şi are şi o moleculă

Scanned with OKEN Scanner

mai mică (greutate moleculară 17 800). Aceasta explică de ce mioglobinuria se instalează la un nivel seric de mioglobină de numai 15—20 mg%. Se întîlnește în sindromul de zdrobire al extremităților *(crush syndrom)*, șocuri electrice de mare voltaj (accidentale sau terapeutice), miozite și distrofii musculare, exercițiu fizic îndelungat, convulsii prelungite și mioglobinurie paroxistică idiopatică (accese paroxistice de paralizie asociate cu mioglobinurie).

C. **Porfirinurie.** Urina are nuanță roșu închis, comparată cu vișina putredă (roșu de Burgundia). Culoarea este prezentă în momentul emisiei sau se instalează după un timp în care urina a stat expusă la lumină. Apare, patognomonic, în porfirii. Porfiriile sînt boli metabolice ereditare care conduc la acumulare de porfirine fiziologice și patologice. Forma clinică cea mai întîlnită la copil este porfiria eritropoietică congenitală, boala Günther, transmisă autosomal recesiv, caracterizată prin hemoliză și eritropoieză excesivă. Urinile sînt roșii la emisie și conțin coproporfirina I și uroporfirina I. Bolnavul mai prezintă fotosensibilitate și vezicule cutanate care apar la expunerea la soare.

D. **Ingestia de medicamente sau alimente colorate în roșu.** Dintre cauze exogene care realizează culoarea roșie a urinei citățm ingestia unor coloranți din grupul anilinei (cu care se colorează unele bomboane), sfeclă (beturie), administrarea unor medicamente colorate (fenotiazină, prometazină, rifampicină), ingestia unor coloranți (eosină, roșu de Congo, fenolftaleină, santonină) și doze mari de vitamina B_{12}.

2.10.2.3. **Urină neagră.** Urinele care conțin sînge și au *p*H alcalin pot avea culoarea neagră. Cea mai tipică urină neagră (normală la emisie, dar care își schimbă culoarea în contact cu aerul) este întîlnită în *alcaptonurie*. Culoarea se intensifică în prezența apei și săpunului. Se datorește prezenței în urină a acidului homogentizinic. Este o boală metabolică ereditară, întîlnită cu o frecvență foarte mică (5/1 milion de locuitori), care se transmite autosomal recesiv. Se datorește unui deficit enzimatic în secvențele metabolice ale acizilor aromatici. În mod normal acidul homogentizinic nu apare în urină. Urina neagră este singura manifestare clinică a bolii.

Culoarea neagră a urinei mai poate fi datorită eliminării urinare de *mezobilifuscină* sau de *melanină* (melanosarcom). Ingestia de *acid fenic* poate produce o modificare de culoare asemănătoare.

2.10.2.4. **Urină albastru-verde.** *Indicanurie* (boala scutecelor albastre). Coloratia albastru-indican apare la contactul scutecelor udate cu urină cu lumina soarelui. Apare în orice situație clinică în care există o absorbție intestinală defectuoasă a triptofanului. Acesta este transformat de către bacteriile intestinale în indol și excretat

ca indican. Sub acțiunea razelor solare indicanul se oxidează și capătă o culoare de un albastru particular care dă denumirea sindromului. Apare în constipație cronică, boala Hartnup, fenilcetonurie.

Urinele din infecția urinară cu bacil piocianic pot avea o nuanță verzuie, de asemenea eliminarea urinară de biliverdină. Dintre *cauzele exogene* care modifică astfel culoarea urinei citām ingestia de albastru de metilen, chinină sau derivați de indol.

2.10.2.5. **Urina galben-portocalie.** *Urobilinogenul* eliminat în cantitate crescută în urină (ictere hemolitice, debutul hepatitei acute epidemice și constipație cronică) realizează nuanța portocalie a urinei. *Pigmenții biliari* (bilirubina conjugată) apar în urină în hepatite acute și cronice și orice colestază intra și extrahepatică însoțită de icter. Urinele sînt închise la culoare, culoare comparată cu „berea". *Uraţii* eliminați în exces la nou-născut sau după distrugeri celulare întinse (limfoame tratate cu medicamente citostatice) realizează culoarea portocalie a urinei. Nou-născuții pot să elimine cristale de urați vizibile macroscopic ca o pulbere portocalie pe scutece. Dintre cauzele exogene care produc această modificare de culoare a urinei citām ingestia unor medicamente și toxice (acid picric, aureomicină, furazolidon, vitamina B_2, eritromicină, cloramfenicol, piramidon, caroten din cantități mari de morcov sau alte alimente care îl conțin).

2.10.3. Modificări ale volumului urinar

Cantitatea de urină excretată de copil este dependentă de vîrsta acestuia și starea funcțională a rinichiului. Cu un regim dietetic echilibrat un rinichi sănătos excretă > 300 ml urină/m²/24 ore.

2.10.3.1 **Oligurie.** Semn urinar oliguria denumește scăderea diurezei la un volum de sub 300 ml urina/m²/24 ore. Clasic se descriu 3 categorii de cauze de oligurie, care se suprapun cauzelor de insuficiență renală acută la copil.

1. *Cauze prerenale.* Cea mai frecventă cauză de oligurie este hipovolemia prelungită, asociată sau nu cu hipoxemie. Se întîlnește în arsuri, pierderi de lichide pe cale gastrointestinală, hemoragie masivă cu șoc hemoragic, insuficiență cardiacă, administrare excesivă de diuretice saline puternice la un bolnav cu regim hiposodat (situație reprodusă de bolnavii cu insuficiență renală cronică sau sindrom nefrotic). Sugarul mic dezvoltă în stări de hipovolemie prelungită, asociată sau nu cu hipoxemie, tromboză de venă renală sau necroză papilară. Tromboza arterelor renale este o complicație rară a cateterizării arterei ombilicale. Ultimele 3 entități citate asociază oligoanurie cu hematurie macroscopică și mărirea de volum a rinichilor.

Scanned with OKEN Scanner

2. *Cauze renale.* Glomerulonefrita acută poststreptococică și glomerulonefrita rapid progresivă evoluează cu scăderea marcată a filtratului glomerular în formele oligoanurice cu retenție azotată. Sindromul hemolitic uremic este o cauză recunoscută de insuficiență renală acută, în special la copilul mic. Unele substanțe endogene sau exogene pot avea acțiune nefrotoxică dacă urmează a fi excretate într-un volum urinar foarte mic. *Acidul uric* în cantitate mare, așa cum se întîlnește la copiii cu sindroame limfoproliferative supuși tratamentelor agresive cu medicamente chimioterapice, precipită la nivelul tubilor renali generînd nefropatia urică care are ca semn principal oligoanuria. Mioglobinuria și hemoglobinuria pot genera prin același mecanism același tip de complicație renală. Dintre medicamentele care pot acționa ca toxice exogene și pot realiza oligurie se pot cita aminoglicozidele (gentamicina, kanamicina, neomicina), cefalosporinele, penicilinele și sulfamidele. Malformațiile renale structurale grave sînt cauze de oligurie la nou-născut. Se poate cita rinichiul multichistic, hidronefroza bilaterală, absența congenitală a rinichiului. Toate cauzele de oligurie la nou-născut se asociază cu oligoamnios și se pot complica cu pneumotorax în primele zile de viață.

3. *Cauzele post-renale* sînt rare. Pentru perioada neonatală se pot cita imperforație de prepuț, stricturi uretrale, diverticul uretral, hipertrofie de veru montanum, sindromul megavezică-megaureter, ureterocel. Vîrstele mai mari asociază tumori și calculi vezicali, stricturi uretrale dobîndite (posttraumatic, postoperator). O parte din cauze se confundă cu cele de retenție acută de urină. Oliguria cu sediment urinar normal este de cauză prerenală, cea asociată cu sediment urinar „încărcat" este de cauză renală. Raportul creatinină urinară/creatinină plasmatică este > 14 în oliguria de cauză prerenală și < 14 în cea de cauză renală. Concentrația urinară a Na este < 15 m Eg/l în oliguria prerenală și > 20 m Eq/l în cea renală.

2.10.3.2. **Poliurie.** Eliminarea unui volum de urină ce depășește 700—900 ml/m²/24 ore. Orice poliurie este asociată cu polidipsie și creșterea frecvenței micțiunilor. Poliuria este semnalată în diabetul zaharat (glicozurie, corpi cetonici în urină, hiperglicemie, acidoză) și diabetul insipid (secreție neadecvată de hormon antidiuretic; poate fi dobîndit în boala Hand-Schüller-Christian sau congenital, transmis autosomal dominant sau X-lincat). Diabetul nefrogenic pitresinorezistent este o cauză rară de poliurie, datorită lipsei de răspuns a tubilor renali la o cantitate adecvată de hormon antidiuretic. Insuficiența renală cronică în perioada compensată, hipercalcemia idiopatică și sindromul de pierdere de sare (diureza osmotică) sînt cauze rare de poliurie la copil. Insuficiența renală cronică prin reflux vezico-ureteral primitiv debutează silențios cu poliurie progresivă, fără alte semne de „avertizare" asupra suferinței renale. Acidoza

Scanned with OKEN Scanner

renală tubulară, sindromul Fanconi şi hiperaldosteronismul primitiv sînt cauze excepţionale de poliurie la vîrsta pediatrică. Ingestia unor mari cantităţi de apă, ca un obicei defectuos al unor copii cu probleme psihogene şi relaţii alterate mamă-copil, constituie cauza unor poliurii fără substrat organic, care se corectează prin psihoterapie. Poliuria la sugar poate să nu fie sesizată de anturaj, iar polidipsia care se exprimă prin agitaţie să nu fie interpretată corespunzător. Sugarii cu poliurie pot prezenta sindrom acut de deshidratare şi sindrom febril prelungit, pentru că aportul nu este concordant cu pierderile lichidiene pe cale renală.

2.10.4. Tulburări ale micţiunii

Micţiunea este un act reflex prin care se elimină, nedureros şi fără efort, întreaga cantitate de urină acumulată în vezica urinară. Pînă la vîrsta de 1 an şi jumătate nu există controlul voluntar al micţiunilor. Iniţial se instalează controlul micţiunilor diurne şi apoi al celor nocturne. Se consideră că la vîrsta de 4 ani copilul trebuie să controleze conştient eliminarea urinii diurn şi nocturn. Numărul micţiunilor depinde de volumul urinar ce trebuie eliminat (relativ mai mare cu cît copilul este mai mic), de vîrsta copilului şi capacitatea de distensie a vezicii urinare. Tulburările micţiunii la copil sînt variate şi vor fi enumerate în continuare.

2.10.4.1. **Polachiurie.** Termenul semnifică *creşterea frecvenţei micţiunilor* fără a presupune obligatoriu şi creşterea cantităţii de urină eliminată. În cazurile patologice în care există intoleranţă la distensia pereţilor vezicii urinare, senzaţia de micţiune apare la un volum urinar mic şi frecvenţa micţiunilor creşte pentru eliminarea aceleiaşi cantităţi de urină. *Toate stările clinice asociate cu poliurie presupun polachiurie.* Reducerea capacităţii vezicale (funcţionale sau organice) se întîlneşte în leziuni inflamatorii ale mucoasei vezicale (cistită, cistită acută hemoragică), calculi vezicali, calculi inclavaţi la joncţiunea uretero-vezicală, tumori vezicale (rare), sau compresiune pelvină (teratom sacrococcigian cu evoluţie pelvină, chist ovarian). Polachiurie se instalează şi în leziunile obstructive ale tractului urinar inferior, condiţie în care copilul urinează prin „supra-plin". Capacitatea vezicală este redusă prin existenţa unui rezidiuu vezical permanent, iar capacitatea de acceptare a unui nou volum de urină este foarte redusă şi de aceea copilul urinează mai frecvent. Colica renală realizează în mod reflex o creştere a frecvenţei micţiunilor. Se notează o *falsă polachiurie* a copilului mic care în perioada de instalare a controlului micţiunilor a fost silit să urineze des la oliţă pentru a evita „udarea" lui ; se creează astfel obiceiul de a-şi goli frecvent vezica urinară, dar obiceiul „se pierde" cu vîrsta.

Scanned with OKEN Scanner

2.10.4.2. **Anomalia jetului urinar.** Examinarea jetului urinar este obligatorie, mai ales la băieţi. Cauzele anomaliei jetului urinar pot fi evidenţiate prin examen clinic loco-regional. Astfel, *jet dublu* (prin două meaturi urinare distincte) presupune diviziunea căilor urinare joase. *Anomalia de direcţie a jetului* se asociază de obicei cu meat urinar cu poziţie ectopică (hipospadias, epispadias). *Anomalia forţei jetului*, jet urinar întrerupt, urinarea picătură cu picătură, se datoreşte malformaţiilor congenitale (mai ales la sugar şi copilul mic). Poate fi datorită stenozei meatului urinar (asociată cu hipospadias) sau unui obstacol mai sus situat, cum este valva pe uretra posterioară sau boala colului vezical. *Valva pe uretra posterioară* este cea mai frecventă cauză de obstrucţie urinară joasă la sugar şi copilul mic, fiind apanajul exclusiv al sexului masculin. Constă din nişte pliuri membranoase pornite din peretele uretrei, distal de veru montanum, asemănătoare valvulelor semilunare, care se opun jetului urinar uretral. Încercînd să învingă rezistenţa, vezica urinară se hipertrofiază („vezica de luptă"). Debutează clinic în primele 3 luni de viaţă cu jet urinar întrerupt, mase lombare palpabile bilateral (hidronefroză bilaterală), reflux vezico-ureteral şi pielonefrită. *Boala colului vezical* se caracterizează prin hipetrofie concentrică a colului vezical, cu sau fără plici ale mucoasei. Se întîlneşte exclusiv la fetiţe. Realizează clinic aspecte comparabile cu entitatea precedentă.

2.10.4.3. **Disurie.** Termen utilizat pentru a denumi o micţiune efectuată cu efort, micţiune de durată mai lungă, dificilă. Bolnavul „are ezitare" la începutul micţiunii, prezintă anomalii ale jetului urinar care se ameliorează la schimbarea poziţiei. Disuria apare în toate situaţiile clinice asociate cu imposibilitatea golirii complete a vezicii în timpul micţiunii, cum sînt obstacolele urinare joase (amintite mai sus) sau cauze neurologice (care realizează vezica neurogenă). Atît cauzele uretrale, cît şi cele vezicale se pot întovărăşi de *reflux vezico-ureteral*, la rîndul lui fiind cauza pielonefritei care complică situaţiile clinice citate. Refluxul urinar are loc la nivelul joncţiunii vezico-ureterale, unde în mod normal nu există nici un sfincter. Continenţa urinară la acest nivel este realizată de un traseu oblic, intraparietal al ureterului. În timpul micţiunii se contractă muşchii vezicali şi ureterul se închide, refluxul nefiind posibil. În cazul unor anomalii anatomice ale traiectului intraparietal, ca şi în cazul în care orificiul vezical al ureterului este distorsionat de un diverticul parauretral, refluxul vezico-ureteral se instalează în timpul micţiunii (reflux activ) sau în afara ei (reflux pasiv). Inflamaţia vezicii urinare (favorizată de stază) se însoţeşte de rigiditatea joncţiunii vezico-ureterale şi reflux. Refluxul vezico-ureteral este o descoperire radiologică (pielografie i.v., cistografie micţională). *Vezica neurogenă* este consecinţa lezării căilor nervoase care controlează contracţia detrusorului

Scanned with OKEN Scanner

vezical şi coordonarea între activitatea acestuia şi a sfincterului periuretral. Alterarea acestui ,,control" se întîlneşte în malformaţii congenitale (mielomeningocel sacrat), mielodisplazii, leziuni congenitale sau dobîndite ale cozii de cal, tumori medulare. Pentru evitarea stazei, golirea vezicii urinare trebuie făcută manual, la intervale regulate. În afara tulburărilor de micţiune bolnavul are sindrom neurologic evocator pentru diagnostic constînd din areflexie osteotendinoasă, paraplegie, tulburări de sensibilitate (greu de obiectivat la copilul mic) şi tulburări trofice musculare şi cutanate. Vezica urinară plină poate fi evidentă la examen clinic. Micţiunile sînt necontrolate, bolnavul urinează prin supraplin. Asocierea pielonefritei (favorizată de stază şi reflux vezico-ureteral) este definitorie pentru acest sindrom.

2.10.4.4. **Retenţie acută de urină.** Semnul care denumeşte defect de eliminare normală a urinei vezicale, imposibilitatea evacuării vezicii. În afară de absenţa micţiunilor este obligatorie demonstrarea globului vezical (care apare la examen clinic, ca o masă abdominală palpabilă, bine delimitată, situată deasupra simfizei pubiene). Prezenţa globului vezical permite diagnosticul diferenţial cu anuria, care se manifestă clinic tot prin absenţa micţiunilor. Se descriu *cauze urologice* (mai frecvente la băieţi ; valva pe uretra posterioară este cea mai întîlnită cauză, dar se pot adăuga, mai rar, tumori vezicale sau calcul inclavat la nivelul orificiului vezico-uretral). Dintre *cauzele pelvine extraurinare* se pot cita compresiuni prin tumori care realizează disfuncţie vezico-sfincteriană de cauză mecanică sau urologică. Tuşeul rectal evidenţiază în aceste cazuri masă abdominală palpabilă. Asocierea cu defecţiuni în eliminarea scaunului poate fi evocatoare. *Afecţiunile neurologice* care condiţionează vezica neurogenă (anterior citate) constituie al 3-lea grup de cauze de retenţie acută de urină, uşor de presupus în prezenţa unor semne neurologice evocatoare.

2.10.4.5. **Enurezis.** Semnul cel mai frecvent întîlnit în pediatrie asociat cu tulburarea micţiunilor. Enurezis este definit ca o micţiune completă şi involuntară (necontrolată de sistemul nervos central), care are loc în timpul somnului, la o vîrstă la care controlul voluntar al micţiunilor trebuie să se fi instalat (după vîrsta de 4 ani). Cel mai frecvent enurezisul este psihogen sau familial şi sub acest aspect va fi tratat în subcapitolul 3.5.16. Un număr mic de cazuri recunosc o cauză organică (enurezis secundar). Este vorba de enurezisul care poate însoţi stările clinice asociate cu poliurie, boli vezico-uretrale (stenoză de meat urinar, uretrotrigonite, infecţie urinară) sau boli medulare. Refluxul vezico-ureteral primitiv poate fi mult timp ,,mut" clinic, avînd ca singură manifestare enurezisul. Diagnosticul se poate susţine numai după efectuarea uretrocistografiei micţionale. Epilepsia

Scanned with OKEN Scanner

nocturnă şi spina bifida ocultă nu se însoţesc de enurezis, aşa cum se scrie în cărţile clasice de pediatrie.

2.10.4.6. **Incontinenţă de urină.** Termenul denumeşte o micţiune anormală, involuntară şi inconştientă. *Incontinenţa adevărată* constă din incapacitatea vezicii urinare de a menţine cele mai mici cantităţi de urină. Vezica este permanent goală; primele cantităţi de urină ajunse în vezică sînt imediat eliminate (micţiunea se declanşează înainte ca distensia vezicii să fi avut loc). *Incontinenţa falsă* este sinonimă cu urinarea prin supraplin. Vezica urinară supradestinsă (din leziuni urinare obstructive joase) lasă să-i scape mici cantităţi de urină pe care nu le mai poate reţine, presiunea intravezicală crescută forţînd obstacolul anatomic care se opune evacuării normale a urinei. La sfîrşitul micţiunii involuntare vezica urinară este destinsă şi plină, realizînd glob vezical. Cauzele incontinenţei urinare sînt cistita, mielita transversă, tumori sau traumatisme medulare, toate bolile citate drept cauză pentru vezica neurogenă şi leziunile urinare obstructive joase.

2.11. Aparat genital

2.11.1. Ambiguitate genitală

Situaţie clinică în care există dificultate de stabilire a sexului genital care se asociază cu lipsa de concordanţă cu sexul gonadic, cromozomial şi cromatinian. Sîntem puşi în situaţia să deosebim copiii de sex feminin cu organe externe virilizate de copiii de sex masculin incomplet sau anormal masculinizaţi. Palparea testiculelor în scrot permite să se susţină clinic că este vorba de un băiat. Absenţa testiculelor în scrot este comună ambelor sexe la copii cu ambiguitate genitală şi necesită investigaţii suplimentare. În continuare se vor enumera variantele etiologice ale stărilor de intersexualitate (după C. D. Book).

Tulburările dezvoltării sexuale se împart, după structura histologică a gonadelor, în:

Pseudohermafroditism masculin: subdezvoltarea genitală a unui făt de sex masculin, care are testiculele normal dezvoltate. Tulburarea secreţiei de androgeni în primele 12 săptămîni de gestaţie se soldează cu virilizare insuficientă şi hipospadias; după a 12-a săptămînă de viaţă intrauterină rezultă micropenis şi criptorhidie (sau/şi scrot hipodezvoltat).

Pseudohermafroditism feminin: virilizarea organelor genitale externe la un făt de sex feminin, care are ovare şi organe müllériene.

Scanned with OKEN Scanner

Hermafroditism adevărat: coexistența ambelor tipuri de gonade la același individ (situație foarte rară).

2.11.1.1. **Pseudohermafroditism masculin.** Copilul este de sex masculin (gonada este testiculul, cariotipul 46, XY). Nu există structuri mülleriene. În prezența antigenului Y (purtat de cromozomul Y) gonada primordială se transformă și începe să secrete testosteron și hormon antimüllerian (fig. 11, fig. 12). Pentru nașterea unui făt cu pseudohermafroditism masculin trebuie să intervină una din următoarele situații clinice:

A. **Erori înnăscute ale biosintezei de testosteron.** Rezultă virilizarea incompletă a fătului pînă la absența organelor genitale. Sînt afectate atît celulele Leydig, cît și cortexul suprarenal. Sindromul se transmite autosomal recesiv iar dificitul enzimatic interesează sinteza de pregnenolon, 3 β hidroxisteroiddehidrogenază (sindrom de pierdere de sare cu reducerea secreției de aldosteron), 17α hidroxilază (hipertensiune și hipokaliemie), 17, 20 desmolaza. Același efect pentru făt îl au și hipoplazia celulelor Leydig și deficitul fetal de gonadotrofine întîlnit în anencefalie și unele cazuri de holoprosencefalie. În această ultimă situație rezultă micropenis și criptorhidie.

B. **Tulburarea metabolismului hormonilor androgeni și țesuturile periferice.** Înainte de a ajunge la țesuturile țintă, testosteronul se transformă în dihidrotestosteron (DHT) prin intermediul enzimei 5α reductaza. DHT se leagă de un receptor citoplasmatic și de acolo este transportat la nucleul celulei care începe sinteza de proteine specifice (fig. 13). *Deficitul de 5α reductază* se transmite autosomal recesiv. Copiii au semne de virilizare slabă, hipospadias perineoscrotal, scrot vulviform. În alte situații există o *insensibilitate parțială* a structurilor masculine la testosteron, ceea ce conduce la o masculinizare incompletă a organelor genitale externe realizînd o formă incompletă de testicul feminizant. În forma de *insensibilitate completă* la androgeni, subiecții au aparență feminină totală. Testiculele se palpează inghinal și sînt anatomic și funcțional normale, dar nu sînt masculinizate structurile dependente de androgeni. Transmiterea sindromului de feminizare testiculară este X-lincată. Gena care controlează receptorul citoplasmatic pentru DHT este situată pe cromozomul X.

C. **Alte cauze.** *Sindroame genetice* asociate cu virilizare insuficientă. Sindromul Smith-Lemli-Opitz asociază microcefalie, palatoschizis, hipospadias. *Cauze iatrogene.* Feminizarea unui făt de sex masculin dacă mama a primit tratament cu progesteron în timpul sarcinii. Unele cazuri de hipospadias pot fi explicate astfel.

2.11.1.2. **Pseudohermafroditism feminin.** Copilul este de sex feminin (gonada este ovarul, cariotipul 46, XX). Alături de ovar

Scanned with OKEN Scanner

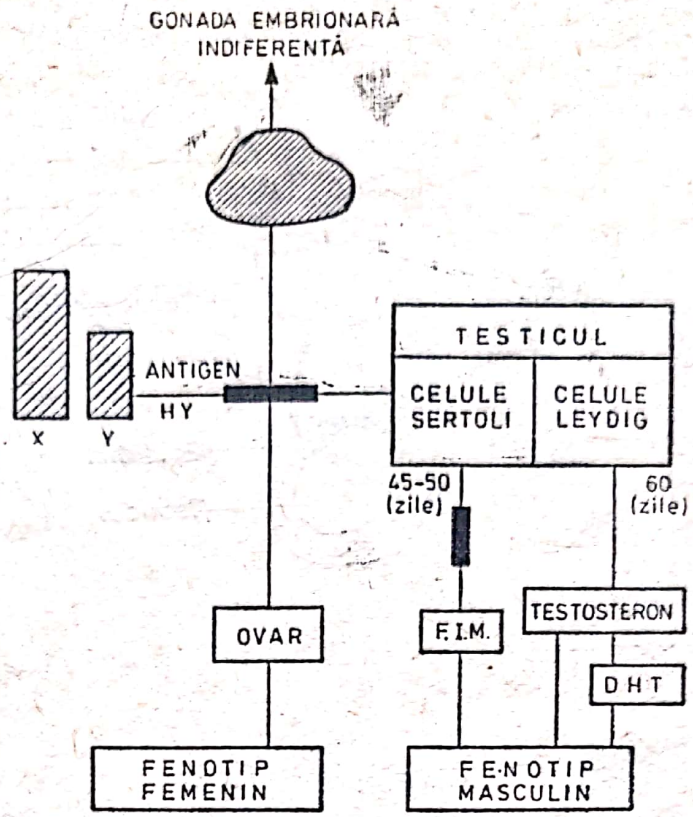

Fig. 11. Transformarea gonadei embrionare primitive indiferente în testicul

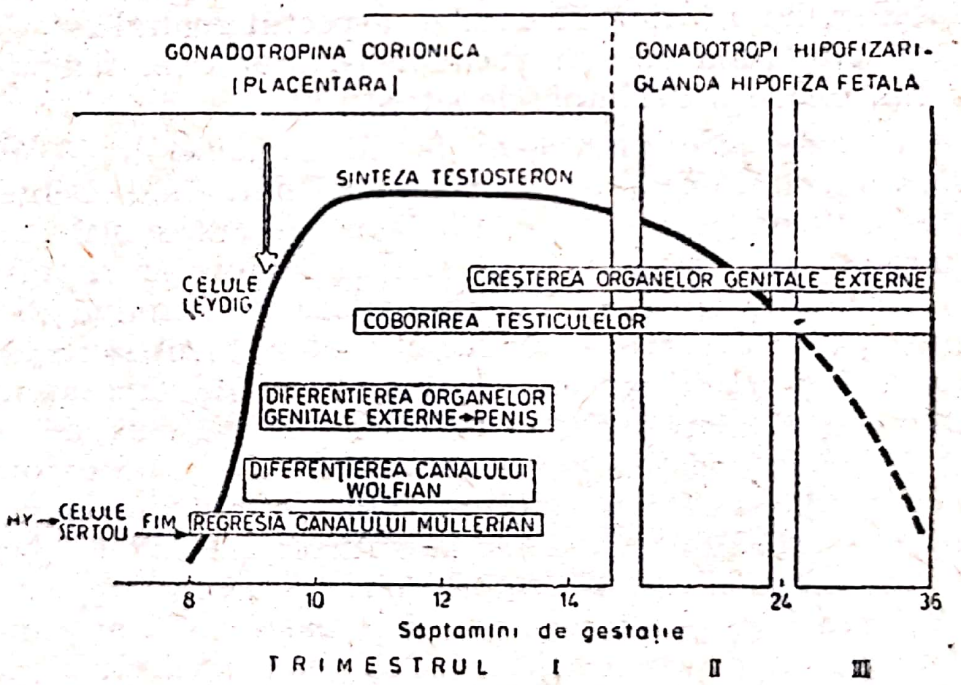

Fig. 12. Diferențierea și creșterea intrauterină a organelor genitale masculine

Scanned with OKEN Scanner

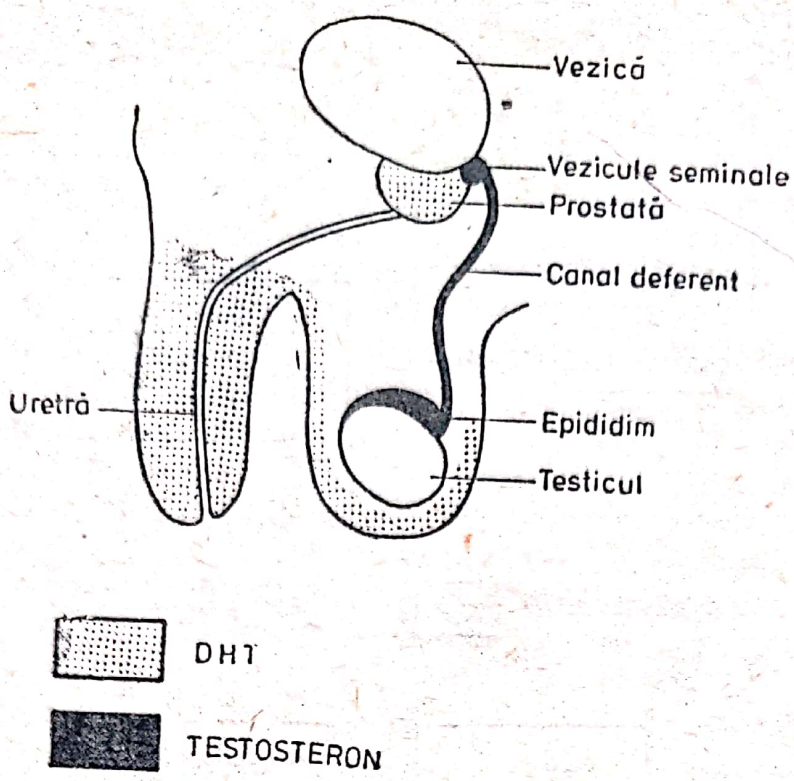

Fig. 13. Rolul selectiv al dihidrotestosteronului şi testosteronului în diferenţierea sexuală masculină

există structuri mülleriene. Organele genitale externe au aparenţă masculină (tipul I Prader asociază clitoris mare cu fusiunea posterioară a labiilor, iar în tipul II Prader aspectul genital este masculin). Pentru apariţia unui făt cu pseudohermafroditism feminin trebuie să intervină una din următoarele situaţii clinice.

A. **Virilizare prin androgeni fetali.** *Deficitul de 21 hidroxilază* (hiperplazia cerebriformă de suprarenală, sindromul Debré Fibiger) este un defect enzimatic congenital transmis autosomal recesiv care constă într-un bloc metabolic în sinteza steroizilor suprarenali prin scăderea activităţii enzimei 21 hidroxilaza. Se produc 2 tipuri de consecinţe: pe de o parte scade secreţia de cortizol seric (fără consecinţe clinice!) şi scade secreţia de aldosteron (hiperpotasemie serică, hiponatremie şi hipernatriurie; „sindrom de pierdere de sare"). În *a monte* de blocul metabolic se acumulează 17 hidroxiprogesteron care se metabolizează în androstenion şi dehidroepiandrosteron, androgeni suprarenali care conduc la virilizarea unui făt de sex feminin şi eliminarea crescută de 17 cetosteroizi în urină. Nou-născuţii cu această tulburare au greutate normală la naştere. În anamneza familială există uneori decese neaşteptate la sugari, vărsături incoercibile sau sindroame acute de deshidratare greu de stăpînit terapeutic. Bolnavul are vărsături, colaps, poliurie şi hipertrofie de clitoris cu fusiunea posterioară a labiilor. Uneori apar complicaţii cardiace prin

Scanned with OKEN Scanner

hiperpotasemie. Scăderea nivelului cortizolului seric se soldează cu creşterea secreţiei de ACTH, care induce hiperplazie „cerebriformă" a suprarenalelor. Sindromul poate să apară şi la băieţi, la care virilizarea izosexuală este mai greu evidenţiabilă.

B. **Virilizarea prin androgeni materni** poate fi întîlnită la copii născuţi din mame cu tumori secretante de androgeni (adenom de suprarenală, arrenoblastom sau tumoră Krukenberg) care, traversînd bariera placentară, produc virilizarea unui făt de sex feminin. Acelaşi aspect poate fi întîlnit în situaţiile foarte rare în care mama copilului a primit tratament cu testosteron în timpul sarcinii.

C. **Sindroame genetice asociate cu virilizare**: sindrom Seckel, sindrom Zellweger, sindrom Beckwith, sindrom Donohue. *Disgenezie gonadică mixtă.* Copilul are ambiguitate genitală foarte variată, în general penisul şi testiculele sînt foarte mici şi subdezvoltate, dar nu are hipospadias. Cariotipul este mozaic 46, XY/45, XO. Există un singur testicul abdominal, hipodezvoltat, care are mare risc de degenerare malignă. *Hermafroditism adevărat.* Situaţie clinică foarte rar întîlnită. Copilul are aspect de ambiguitate genitală, dar este diagnosticat ca băiat deoarece penisul este bine reprezentat. Cariotipul este 46, XX/47, XXY, iar gonada este un ovotestis bilateral. *Diagnosticul stărilor de intersexualitate* poate fi de extremă dificultate. Examenul clinic este incapabil să precizeze etiologia malformaţiei. Dacă testiculele nu sînt palpabile cel mai probabil diagnostic este cel de pseudohermafroditism feminin (virilizare, sindrom de pierdere de sare). Palparea ambelor gonade impune diagnosticul de pseudohermafroditism masculin prin defect de sinteză al testosteronului sau insensibilitatea ţesuturilor la testosteron. Sindromul de feminizare testiculară, în absenţa unor hernii inghinale mari la fetiţe, nu poate fi bănuit la naştere. Micropenisul şi scrotul subdezvoltat sînt de origine hipofizară (insuficienţă de gonadotropi în timpul vieţii fetale). Cariotipul sau laparatomia ajută la precizarea sexului unor bolnavi.

2.11.2. Criptorhidism

Semn caracterizat prin absenţa testiculului la nivelul scrotului (testiculul nu poate fi evidenţiat prin palpare). Criptorhidismul poate fi uni sau bilateral şi semnifică fie anorhie (absenţa testiculului), fie un defect de coborîre al acestuia în scrot. Coborîrea testiculelor în scrot, de-a lungul canalului peritoneovaginal, începe încă din luna a 7-a a vieţii intrauterine şi este realizată la naştere la 97% din băieţi. În următoarele 3 luni de viaţă, 2/3 din cazuri se rezolvă spontan, astfel că frecvenţa criptorhidismului după această vîrstă este de 0,8%. Deşi la foştii prematuri prevalenţa criptorhidismului este mai mare după vîrsta de 3 luni, ajunşi la vîrsta de 9 luni, se încadrează şi

Scanned with OKEN Scanner

aceştia în frecvenţa generală. În 15% din cazuri se asociază malformaţii renale, evidente la pielografie ; 6% au anomalii endocrine (penis mic sau hipospadias). Testicului ectopic, situat inghinal, este mai frecvent supus traumatismelor, se complică mai des cu torsiune, se asociază cu hernie inghinoscrotală şi are fertilitate mai mică decît cel scrotal. Testicului ectopic situat abdominal prezintă mai frecvent degenerări maligne. Testicului ectopic poate fi situat pubopenian, perineal sau femural ; toate aceste sedii vor fi explorate prin palpare în cazul absenţei testicului de la nivelul scrotului. Testicului abdominal poate fi reţinut de benzi de fibroză, aderenţe sau cordon spermatic scurt (cauze mecanice). Lipsa de coborîre a testiculelor după administrare de hormoni gonadotropi impune „coborîrea" lor chirurgicală. *Anorhia* este sugerată la pubertate de absenţa testosteronului în urină, chiar după stimularea cu hormoni gonadotropi. Criptorhidismul adevărat trebuie diferenţiat de pseudocriptorhidism sau testicului retractil datorită unui muşchi cremasterian hiperactiv şi care face ca, deşi obişnuit situat la nivelul scrotului, testicului să migreze în timpul examenului clinic în canalul inghinal, mai ales dacă examinarea nu se face dinspre canalul inghinal spre burse. Retractilitatea testicului scade cu vîrsta.

Criptorhidismul bilateral necesită investigaţii genetice (cromatină sexuală, cariotip) pentru a fi diferenţiat de pseudohermafroditism, cu care poate fi confundat. Cea mai frecventă eventualitate este deficitul de 21 hidroxilază care evoluează la fete. Situaţia cea mai ambiguă este realizată de hipospadias cu criptorhidism şi scrot vulviform, întîlnită la copiii de sex masculin. Următoarele sindroame genetice se pot asocia cu criptohidism bilateral : sindrom Noonan, sindrom Reifenstein, sindrom Prader Willi (3/4 dintre copii asociază criptorhidie bilaterală cu micropenis), sindrom Smith Lemli-Opitz, sindrom oculo-cerebro-renal, sindrom Rubinstein-Taybi, sindrom Seckel, sindrom Cockayne, sindrom Down, sindrom hipertelorism-hipospadias, sindrom Aarskog (sindrom facial-digital-genital).

2.11.3. Ginecomastie

Semn caracterizat prin mărirea glandelor mamare, în altă eventualitate decît la fetiţe cu ocazia pubertăţii.

A. **Ginecomastia la nou-născut** face parte din simptomatologia *crizei genitale.* Se întîlneşte la 40% din nou-născuţi la termen, indiferent de sex, şi debutează în a 3-a—a 6-a zi de viaţă, putîndu-se prelungi 2—3 săptămîni. În afară de tumefierea glandelor mamare se poate nota şi secreţie mamară albicioasă — o compoziţie asemănătoare cu colostrul. Fetiţele pot prezenta şi secreţie vaginală, uneori sanghinolentă. Toată această simptomatologie tranzitorie se datoreşte trecerii transplacentare a unor hormoni de origine maternă.

Scanned with OKEN Scanner

B. **Ginecomastia adolescentului** se întîlnește la 40% dintre băieții prepuberi. Se caracterizează clinic prin apariția unui nodul discoid cu diametrul de 3—4 cm, rotund, ferm și neted, situat în țesutul subareolar, depășind rareori areola mamară; se datorește unei hiperproducții tranzitorii de hormoni de tip estrogenic care, pentru ginecomastia idiopatică, rezultă din conversiunea periferică a androstenionului și testosteronului în estrogeni. Hormonii androgeni sînt secretați de cortexul suprarenal și testicul. Rezultă un dezechilibru între secreția de testosteron și estrogeni, cu scăderea raportului dintre aceștia. *Tipul I* (idiopatic) este forma benignă, cea mai întîlnită; 25% din cazuri prezintă ginecomastie unilaterală, mai frecvent dreaptă. Excreția urinară de hormoni este corespunzătoare vîrstei. *Tipul II* este fie de cauză tumorală, fie de cauză genetică; dintre cauzele tumorale (foarte rare) se poate cita tumora feminizantă de glandă suprarenală, tumora izosexuală de glandă suprarenală, disfuncția celulelor Leydig la băieți (după chemoterapie pentru tumori maligne); dintre cauzele netumorale se pot cita *bolile hepatice grave*, care au ca rezultat insuficienta metabolizare a hormonilor sexuali. *Cauzele genetice* de ginecomastie sînt reprezentate de sindromul Klinefelter, sindromul Reifenstein, sindromul Rosewater și leproșanismul. Administrarea de hormoni estrogeni, testosteron sau fenotiazide se poate asocia cu ginecomastie.

2.11.4. Secreție vaginală

Secreția vaginală în cantitate mică este normală la orice vîrstă. Fetița nou-născută poate prezenta secreție vaginală relativ abundentă, albă, cunoscută sub numele de *fluor*, care face parte din simptomatologia crizei genitale; își are originea în secreția glandelor cervicale stimulate de hormoni gestaționali de origine maternă, care traversează bariera placentară. Dezvoltarea unor microorganisme în vaginul nou-născutelor nu este imposibilă, deoarece la această vîrstă lipsește secreția acidă caracteristică vîrstelor mai mari (care are efect protector), iar epiteliul vaginal este gros și foarte bogat în glicogen. După cîteva săptămîni de viață, mucoasa vaginală se subțiază, scade concentrația de glicogen a celulelor și vaginul își capătă protecția secreției acide.

2.11.4.1. **Scurgere albă** (leucoree). Există *leucoree fiziologică* a fetițelor prepubere, care precede cu 1—2 ani instalarea menstruației. Se datorește excesului de hormoni estrogeni, care la început nu este contracarat de secreția de progesteron. Dintre *cauzele patologice* de leucoree citām *vulvovaginita*. Contaminarea vaginului cu germeni este mai probabilă la vîrste mici, mai ales dacă se supraadaugă condiții favorizante (mici traumatisme locale, fricțiuni, leziuni vulvare super-

Scanned with OKEN Scanner

ficiale sau igienă precară). *Corpii străini intravaginali* (nisip, oxiuri migrați din regiunea anală) favorizează infecții vaginale cu floră nespecifică. *Infecția gonococică* și cea cu *Trichomonas vaginalis* trebuie avută în vedere la orice vîrstă, chiar înaintea începerii vieții sexuale, sursa fiind familială (de obicei maternă). *Candidiaza vulvară* este o infecție posibilă dacă sînt și alte localizări candidiazice concomitente sau fetița suferă de diabet zaharat sau a primit tratament antibiotic îndelungat. *Corpul străin intravaginal* poate întreține leucoreea. Avînd în vedere dificultățile de examinare ale vaginului la fetițe se recomandă utilizarea examenului radiologic care poate fi de folos pentru diagnostic. *Ureterul ectopic* care se deschide în vagin sau fistulele rectovaginale, la copiii cu imperforație anală, constituie cauze excepționale, dar posibile ale unei secreții vaginale neobișnuite.

2.11.4.2. **Scurgere sangvinolentă.** Ocazional se poate constata scurgere vaginală sanghinolentă, apărută înaintea vîrstei obișnuite de declanșare a menstruației. Dacă acest semn este întîlnit înaintea vîrstei de 10 ani, trebuie considerat anormal. Cele mai probabile cauze sînt pubertatea precoce, corpul străin intravaginal, tumora malignă a tractului genital inferior sau alte cauze locale vulvare. Pubertatea precoce se poate datora unor cauze hipotalamo-hipofizare sau unor condiții care țin de domeniul ginecologiei pediatrice. Astfel, chistul ovarian folicular generează stimulare ovariană precoce. Formațiunea se poate palpa prin tușeu rectal. Dintre tumorile care se pot complica cu sîngerare vaginală, sarcomul botrioid sau adenocarcinomul cu celule clare sînt cele mai întîlnite. Prolapsul de uretră sau leziunile de grataj vulvare (lichen scleros) sînt de asemenea o sursă posibilă de secreție vulvară sanghinolentă. Din cele enumerate se deduce că acest semn poate fi expresia unor boli grave și trebuie interpretat cu seriozitate.

2.11.5. Tulburări menstruale

Multe fetițe au la pubertate menstruație neregulată, excesivă sau dureroasă. Regularitatea ciclurilor menstruale apare, de obicei, după cîteva cicluri inițiale neregulate.

A. **Menstruația neregulată** este un semn relativ frecvent la pubertate, considerîndu-se că se încadrează totuși în normal o amenoree de cca 1 an, apărută după primul ciclu menstrual, sau o amenoree de 6 luni, apărută în cel de al 2-lea an de la instalarea primei menstruații. Se consideră că sînt necesare 40 de cicluri pentru ca menstruația să aibă regularitatea și caracterele menstruației femeii tinere. Cea mai pregnantă caracteristică a ciclurilor menstruale la pubertate este aceea că sînt *anovulatorii*. Primele cicluri sînt monofazice (numai estrogenice) și abia următoarele sînt bifazice (estrogen/progesteron).

Scanned with OKEN Scanner

Prima menstruație este contemporană cu prima descărcare de hormon luteinostimulant, dar acest nivel nu este capabil să realizeze transformarea luteală a foliculului De Graaf. Acest dezechilibru estrogeni/progesteron este cauza menstruației neregulate.

B. **Menoragie (hipermenoree),** semn care definește pierderea excesivă de sînge cu ocazia ciclurilor menstruale. Menstruația apare la termen, dar neobișnuit de abundent. Se poate întîmpla ca menoragia să se instaleze după o perioadă tranzitorie de amenoree și pare „compensatorie". Tulburarea funcțională se datorește dezechilibrului estrogeni/progesteron. Hemoragia apare ca o consecință a insuficienței luteale parțiale sau totale și este determinată de hiperfoliculinemia relativă. Mucoasa uterină, hiperstimulată de hormonii estrogeni, se descuamă anarhic determinînd sîngerări frecvente și abundente ; 25% din menoragiile pubertare se datoresc unor cauze organice, cum sînt *purpura trombocitopenică idiopatică* (care poate debuta la vîrsta pubertății avînd menoragia ca singur semn de manifestare a bolii), *tuberculoza endometrului* sau *hipotiroidismul*. Mult mai rar menoragia se datorește unor polipi mucoși, sarcomului botrioid sau unui epiteliom de col uterin. Anexitele (gonococică sau colibacilară) pot sta la originea unor sîngerări uterine.

C. **Dismenoree.** Sub acest termen sînt reunite totalitatea tulburărilor generale sau loco-regionale care survin concomitent cu menstruația sau o preced cu 1—2 zile. Componenta psihogenă și tulburările emoționale își pun amprenta asupra modului zgomotos în care fetița percepe aceste modificări. Dismenoreea se exprimă printr-un complex de simptome cum sînt : durere abdominală inferioară (vasoconstricție uterină), senzație de tensiune în micul bazin (congestia organelor genitale), mastodinie, cefalee, hiperexcitabilitate, iritabilitate, insomnie, neliniște, anxietate, edeme premenstruale (retenție hidrosalină). În afara dezechilibrului estrogeni/progesteron intervin și prostaglandinele (cresc contracțiile mușchiului uterin). Unii autori vorbesc de intervenția unor menotoxine, care ulterior sînt anihilate de anticorpi (antimenotoxine). O variantă de dismenoree este descrisă în *hematocolpos*. Simptomatologia survine la o fetiță puberă, bine dezvoltată, fără menstruație, care prezintă lunar dureri și senzație de tensiune în micul bazin (ritmicitatea durerilor se suprapune pe ritmicitatea ciclului menstrual). Fetița ajunge uneori să se interneze de urgență pentru „glob vezical" deoarece suprapubian se palpează o tumefacție abdominală de mărimea unei portocale. Examenul vulvei arată bombarea perineului și a membranei imperforate a himenului. După o mică breșă făcută în membrană se elimină o cantitate de sînge aflată în tensiune în vagin. Simptomatologie asemănătoare poate prezenta fetița nou-născută cu imperforație de himen, dacă face hematocolpos cu ocazia crizei genitale (hormonii gestaționali de origine maternă stimulează mucoasa uterină, dar

Scanned with OKEN Scanner

secreţiile care rezultă nu pot fi evacuate din cauza malformaţiei). Durerea de la mijlocul ciclului menstrual *(Mittelschmertz)* se datoreşte rupturii foliculului ovarian; uneori se însoţeşte de o mică scurgere sanghinolentă vaginală.

2.12. Sistem nervos

2.12.1. Hipotonie musculară

Semn clinic care defineşte scăderea tonusului muscular. Se obiectivează prin scăderea rezistenţei musculare la efectuarea mişcărilor pasive, creşterea amplitudinii mişcărilor şi scăderea consistenţei maselor musculare la palpare. Hipotonia musculară se înregistrează în toate afecţiunile în care este interesat arcul reflex medular tonigen (sistemul gamamotor), deci atît în boli primitive musculare (în care este compromis organul efector), cît şi în cele neurologice, cu interesarea motoneuronului din coarnele anterioare sau nervii periferici. Arcul reflex tonigen suferă influenţe modelatoare centrale. Hipotonia musculară poate fi generalizată sau localizată. Copilul cu hipotonie generalizată este inert şi prezintă mişcări de mică amplitudine (la extremităţi). Mobilizarea pasivă a membrelor dă examinatorului senzaţia unei moliciuni particulare. Susţinut de axile, capul cade balant, iar membrele inferioare atîrnă inerte. Aspectul a fost comparat cu al unei „păpuşi de cîrpă" *(floppy infant)*. Reflexele osteotendinoase sînt abolite.

A. **Boli ale motoneuronului medular.** 1. *Boli degenerative. Boala Werdnig-Hoffmann* (atrofie musculară progesivă infantilă), de etiologie necunoscută, se transmite autosomal recesiv, cu o frecvenţă de 1/20 000 naşteri; debutează intrauterin (mama nu percepe mişcări fetale) sau în primele 2—3 luni după naştere. Cauza bolii este leziunea degenerativă a motoneuronului din coarnele anterioare ale măduvei. Sugarul prezintă paralizii flaşte la membrele superioare şi inferioare care debutează proximal. Hipotonia musculară este extremă, dar atrofiile musculare sînt mascate de dezvoltarea ţesutului adipos. Reflexele osteotendinoase sînt abolite, iar EMG se înregistrează un traseu de tip neuropatic. Lipsesc tulburările de sensibilitate. Foarte curînd sînt afectaţi şi muşchii respiratori, toracele prezintă modificări morfologice secundare, cu sternul proiectat anterior. Bolnavul poate prezenta tulburări de deglutiţie şi se adaugă infecţii respiratorii favorizate de inhalare de alimente, precum şi tulburări de ventilaţie. Se va evita diagnosticul de picior strîmb congenital bilateral sau paralizie de plex brahial bilaterală. Hipotonia muşchilor respiratori poate genera dificultate în instalarea primei respiraţii şi este cauză de asfixie în sala de naşteri. Puţini copii supravieţuiesc vîrstei de 2 ani.

Scanned with OKEN Scanner

2. *Boli acute inflamatorii. Poliomielita anterioară acută* (boala Heine-Medin) apare în context epidemic și febril. Paraliziile sînt asimetrice și afectează mai ales mușchii proximali. Lichidul cefalorahidian prezintă modificări caracteristice. Boala a devenit excepțională în țara noastră de cînd se practică vaccinarea antipoliomielitică. Există și alte *virusuri neurotrope* care pot evolua cu tablou clinic asemănător (parotidita epidemică, mononucleoza infecțioasă). 3. *Traumatismele măduvei cervicale sau ale bulbului* evoluează cu paralizii flașe asociate cu tulburări de sensibilitate și afectarea mușchilor respiratori. *Diplegia atonică congenitală*, formă foarte rară a paraliziei cerebrale, este sechela unui traumatism perinatal. Spre deosebire de formele precedente evoluează cu reflexe osteotendinoase vii și clonus. Cu vîrsta, hipotonia este înlocuită de hipertonie spastică.

B. **Boli ale nervilor periferici.** 1. *Poliradiculonevrita Guillain-Barré*, boală infecțioasă de etiologie probabil virală, cu debut brutal, cu paralizii flașe simetrice, cu hipotonie musculară, reflexe osteotendinoase abolite (reflexe cutanate păstrate) și tulburări de sensibilitate. Hiperproteinorahia asociată cu un număr normal de celule în lichidul cefalorahidian este caracteristică bolii. *Polinevritele* evoluează cu simptomatologie clinică asemănătoare, fără modificări lichidiene patognomonice. Sînt posibile în difterie, febră tifoidă, botulism, parotidită epidemică sau ca urmare a acțiunii adverse a unor medicamente (azatioprină, colistin, ciclofosfamidă, diazepam, gentamicină, aur, hidrazidă, kanamicină, 6 mercaptopurină, metronidazol, nitrofurantoin, vincristină) (Illingworth). *Polineuropatia interstițială hipertrofică* (boala Déjérine-Sottas) este o afecțiune rar întîlnită. Se caracterizează prin hipotonie musculară, reflexe osteotendinoase abolite, EMG de tip neuropatic și creșterea nivelului proteinelor în LCR. *Disautonomia familială* (boala Riley-Day) trebuie reamintită drept cauză posibilă de hipotonie prin această patogenie.

C. **Boli musculare.** *Distrofiile musculare progresive* (DMP) asociază hipotonie musculară cu atrofie și scăderea forței musculare. Nu există tulburări de sensibilitate, reflexele osteotendinoase se abolesc pe măsură ce boala progresează, iar EMG are aspect caracteristic, de tip „miopatic". Sînt incluse aici un grup heterogen de boli degenerative ale mușchilor striați, determinate genetic. *Distrofia musculară progresivă* Duchènne, forma cu transmitere X-licată, este cea mai reprezentativă. Se întîlnește exclusiv la băieți, debutează între 3 și 5 ani cu interesarea simetrică și progresivă a musculaturii centurii pelvine, avînd drept urmare dificultăți de mers („mers de rață"), lordoză accentuată, semnul Gowers pozitiv. Alte 2 forme de miopatie primitivă benignă — *miopatia centro-nucleară (central core disease)* și *nemalin-miopatia* — evoluează cu slăbiciune musculară și hipotonie moderată și neprogresivă, evidențiată mai ales proximal încă din perioada de sugar. Enzimele musculare sînt normale, iar diagnosticul

Scanned with OKEN Scanner

se pune prin biopsie musculară. *Boala Kugelberg-Welander* (amiotrofie spinală progresivă de tip juvenil) debutează în a doua decadă de viață cu simptomatologie pseudomiopatică și hipotonie musculară. *Hipotonie musculară fără slăbiciune musculară* se întîlnește în rahitism, stări de malnutriție, celiachie, hipotiroidism, sindrom Down. Supradozajul de fenobarbital sau sulfat de magneziu evoluează de asemenea cu hipotonie musculară.

D. **Boli degenerativ-metabolice.** Sînt grupate aci un număr mare și heterogen de boli care au și hipotonie în simptomatologia clinică de bază; sînt boli determinate genetic, cu manifestări clinice polimorfe. *Glicogenozele* de tipul *bolii Pompe* (hipotonie, cardiomegalie, macroglosie, retard mental) sau *boala McArdle* (absența fosforilazei musculare) constituie un grup distinct. *Mioglobinuria paroxistică* evoluează cu slăbiciune musculară, crampe musculare și mioglobinurie apărută după efort. *Paraliziile periodice familiale*, cu cele două forme clinice — (hiperkaliemică și hipokaliemică) —, evoluează cu paralizii flașe și hipotonie musculară intermitentă. *Leucodistrofia metacromatică* debutează în primul an de viață cu hipotonie musculară, retard mental, nistagmus și atrofie optică. *Sindromul Krabbe* (hipoplazie musculară congenitală universală) se manifestă cu slăbiciune musculară încă din perioada de sugar; în jurul vîrstei de 1 an nu permite inițierea mersului. Boala nu este progresivă, EMG și enzimele musculare sînt normale. Diagnosticul se susține pe biopsie musculară care demonstrează deficitul celulelor musculare. Această entitate nu va fi confundată cu boala Krabbe (leucodistrofia cu celule globoide). *Neuromielita optică Dervic* se manifestă prin paralizie flască, nevrită optică și reflexe osteotendinoase abolite. Alte sindroame genetice asociate cu hipotonie sînt: sindrom Zellweger, sindrom Marfan, sindrom Lesh-Nyhan, sindrom Lowe, hipofosfatazie, sindrom Prader-Willi, sindrom Ehlers-Danlos.

E. **Boli cerebeloase și de neo-striat.** Neo-striatul și cerebelul au acțiune de facilitare asupra arcului reflex tonigen medular. Hipotonia se datorește prevalenței acțiunii formațiunilor inhibitoare descendente. Aceasta este explicația hipotoniei asociate cu sindroame cerebeloase, coree Sydenham, coreo-atetoză.

2.12.2. Hipertonie musculară

Hipertonia musculară (spasticitatea) denumește creșterea tonusului muscular demonstrabilă prin creșterea rezistenței opuse de musculatură la efectuarea mișcărilor pasive și scăderea amplitudinii acestora. Mușchii hipertoni sînt fermi la palpare, cu tendonul de inserție „sub tensiune". Hipertonia musculară este caracteristică stărilor clinice asociate cu suprimarea efectelor inhibitorii, exercitate

Scanned with OKEN Scanner

de etajele nervoase superioare asupra refluxului miotatic medular. Există multiple clasificări posibile ale hipertoniilor musculare, dar optăm pentru cea recomandată de C. Arseni și L. Popoviciu.

2.12.2.1. **Hipertonie paroxistică.** Crizele de contractură musculară durează secunde, minute sau ore, debutează brusc și pot fi generalizate sau localizate.

A. **Hipertonie generalizată.** 1. *Convulsii generalizate — faza tonică.* În pediatrie faza tonică a convulsiilor este, de obicei, de scurtă durată și este urmată obișnuit de faza clonică. 2. *Tetania hipocalcemică* apare, de obicei, la rahitici. Criza de contractură se instalează la scăderea calciului ionizat la valori sub 5 mg %. Aspectul clinic cel mai frecvent întîlnit este *spasmul carpo-pedal,* care constă dintr-o contractură caracteristică a mîinilor și picioarelor și anume membrul inferior este în extensie, cu piciorul în flexie plantară și adducție, în timp ce membrul superior este flectat, lipit de trunchi, iar mîna are aspect de *mînă de mamoș* (adducția palmară a policelui cu extensia degetelor). Contractura este durabilă și cedează după cîteva ore. Aspectul de *mînă de mamoș* poate fi reprodus dacă la bolnavii cu tetanie latentă se realizează ischemia nervului median prin compresiune cu manșeta aparatului de tensiune (semnul Trousseau). Mai rar această simptomatologie este reprodusă de tetania paratireopriva. Nu există modificări ale stării de conștiență. 3. *Crizele tonice de fosă cerebrală (cerebelar fits, tetanus like seizure)* constituie un sindrom clinic întîlnit la copiii cu tumoră de fosă cerebrală posterioară localizată pe linia mediană, care asociază redoarea cefei, și poziție „ceremonioasă" a capului, semne de hipertensiune intracraniană. În mod brusc copilul prezintă contractura tonică cu extensia capului, care este „aruncat" înapoi, opistotonus, ochii deplasați în sus, membrele superioare flectate, trismus, micțiune involuntară. Durata crizei este limitată, se poate ameliora în decubit dorsal sau copilul poate exita (angajarea amigdalelor cerebeloase prin gaura occipitală). 4. *Tetanos,* boală infecto-contagioasă produsă de *Clostridium tetani,* germen anaerob, gram negativ care secretă o neurotoxină cunoscută sub numele de *tetanospasmină.* Afectarea sistemului nervos central are loc pe cale nervoasă sau vasculară, iar toxina se fixează la joncțiunea mioneuronală. Semnele clinice se instalează în afebrilitate, la 4—5 zile după producerea unei plăgi tetanigene la un bolnav nevaccinat. *Tetanosul nou-născutului* a devenit excepțional. Se întîlnește în cazurile în care s-au practicat manevre septice la secțiunea cordonului ombilical. Debutul bolii este situat în a 10-a zi de viață cu trismus (primul semn), care împiedică suptul, grimase ale mușchilor faciali (rîs sardonic), crize de contractură tonică generalizată, spasticitatea mușchilor cefei și a șanțurilor vertebrale, opistotonus. Spasmul muscular survine la început în crize, apoi se generalizează,

Scanned with OKEN Scanner

este aproape continuu și produce durere. 5. *Rabia* este o eventualitate excepțională de contracturi bruște faringo-laringo-diafragmatice declanșate de tentativa de deglutiție, zgomot sau mișcări active. 6. *Intoxicația acută cu stricnină* survine excepțional. Stricnina este alcaloidul de *Strychons nux vomica* utilizat, în special, pentru combaterea rozătoarelor. Aspectul clinic este dominat de tulburări neuromusculare caracteristice, asemănătoare cu contractura tetanică a musculaturii striate. Primele contracturi se instalează la față și musculatura gîtului, apoi apar reacții motorii violente la stimuli senzitivi slabi. Urmează convulsii generalizate, rîs sardonic. Acest aspect contrastează cu starea de conștiență care este păstrată.

B. **Hipertonie localizată.** 1. *Crizele epileptice de tip jacksonian*, în perioada tonică, pot realiza acest aspect, la fel și *spasmofilia*. 2. *Intoxicația cu neuroleptice* determină distonie acută (fenotiazine piperazinice) care provoacă hipertonie extrapiramidală, distonie de atitudine, trismus și protruzia limbii. Bolnavul privește în sus, are torsiunea capului și gîtului, torticolis, acut și deviație conjugată a capului și ochilor. Acest aspect este întîlnit cel mai frecvent în intoxicația cu *Neuleptil*; durata simptomelor este de ore. 3. *Miotonia* reprezintă o contracție musculară prelungită asociată cu decontracție lentă; dificultatea mușchilor striați de a se relaxa după ce încetează comanda contracției voluntare. Semnul se agravează la frig și în emoții, fără a fi determinat de acestea. Mișcările pasive nu sînt urmate de fenomene miotonice. Contracția musculară prelungită se datorește activității bioelectrice iterative, susținute a sarcolemei. Intensitatea contracției este direct proporțională cu intensitatea forței musculare implicate în efectuarea mișcării respective. Clinic se remarcă interesarea predominentă a extremității distale a membrelor. Sugarul cu miotonie prezintă dificultăți la supt, greutate în deschiderea pleoapelor, persistența mimicii după rîs sau plîns. *Miotonia activă* este evidentă după contracția voluntară a unor mușchi scheletici. Este mai ușor demonstrabilă după manevre de prehensiune (strîngerea pumnului, folosirea tacîmurilor), dificultăți la demaraj pentru membrele inferioare. Foarte caracteristic este că repetabilitatea mișcării duce la dispariția fenomenului. *Miotonia intențională* apare la persoane bolnave, care, intenționînd să execute o mișcare bruscă, suferă un blocaj motor. *Miotonia mecanică* se caracterizează prin aceea că percuția mușchiului conduce la apariția unei contracții prelungite, cu revenire lentă la relieful normal. Se poate pune în evidență la mușchiul limbii sau mușchii eminenței tenare sau hipotenare. Dintre bolile care asociază miotonie amintim: *miotonia congenita Thomsen* asociază miotonia cu hipertrofie musculară (bolnavul are aspect atletic caracteristic); debutul simptomelor apare în prima decadă de vîrstă. Boala se transmite fie autosomal dominant (forma clinică cea mai ușoară), fie autosomal recesiv (mai grav). Examenul

Scanned with OKEN Scanner

electric al mușchiului pune în evidență reacția galvanotonică (Huet și Bourguignon). *Distrofia miotonică Steinert* combină miotonie cu oboseală musculară și scăderea forței musculare, atrofie musculară cu distribuție distală și simetrică. Miotonia scade treptat, pe măsură ce se accentuează atrofiile musculare. Atrofiile musculare interesează și mușchii feței, realizînd „masca miotonică". *Distrofie miotonică congenitală și infantilă* apare la copiii mamelor bolnave; se remarcă tulburări de supt, hipotonie, tulburări de deglutiție; mortalitatea este foarte mare.

2.12.2.2. **Hipertonie permanentă (neparoxistică).** A. **Cauze rahidiene.** Hipertonia de cauză medulară este asociată cu durere. 1. *Sindromul meningeal* realizează pozitivarea semnelor de iritație meningeală (semnul Brudzinski al cefei, semnul Kernig). Hipertonia mușchilor cefei și a mușchilor spinali este datorită iritației căilor aferente ale reflexului miotatic. Se consideră că pozitivarea manevrelor amintite, prin hipertonia dureroasă a mușchilor cervicali posteriori și rahidieni dorso-lombari, se realizează în meningite și hemoragie meningocerebrală. Sindromul de fosă cerebrală posterioară din tumorile acestei regiuni (cu fenomene de angajare a amigdalelor cerebeloase prin gaura occipitală) realizează clinic un sindrom pseudomeningeal: torticolis permanent, static, fixat, puțin schimbător, cu capul într-o atitudine ceremonioasă poate fi un semn precoce în tumorile subtentoriale. În mod caracteristic mobilizarea capului este dureroasă, se însoțește de paloare, grețuri, vertij. 2. *Contractura musculaturii șanțurilor vertebrale* este posibilă în tumori medulare, abces rece (morb Pott), meningo-radiculite și mult mai rar în spondilite și hernii de disc. Bolile au fost rememorate la subcapitolul dedicat durerilor spinale. 3. *Hipertonia mușchilor abdominali,* însoțită de dureri abdominale violente și exacerbată de palparea abdomenului, este întîlnită în procese patologice intraabdominale asociate cu iritația inflamatorie a peritoneului (peritonită acută, apendicită acută). Semnul este cunoscut sub numele de „apărare musculară abdominală" și este descris în abdomenul acut chirurgical. 4. *Contractura antalgică* a mușchilor realizează imobilizarea unei articulații dureroase (artrite acute de variate etiologii). Foarte caracteristică este contractura antalgică a mușchilor cefei pentru imobilizarea articulațiilor cervicale afectate în unele forme clinice de artrită reumatoidă. Aspectul clinic este identic cu sindromul meningeal. 5. *Trismus* (contractura mușchilor maseteri) poate fi întîlnit în procese inflamatorii de vecinătate (loja amigdaliană, abcese dentare, post-anestezie stomatologică la spina Spix).

B. **Hipertonie central nervoasă.** Acest tip de hipertonie musculară permanentă poate fi întîlnit în două variante clinice, fie cu hipertonie de tip piramidal, fie cu hipertonie de tip extrapiramidal. 1. *Hi-*

Scanned with OKEN Scanner

pertonia musculară de tip piramidal însoțește paraliziile de neuron motor central, este neuniformă (afectează de predilecție mușchii flexori ai membrelor superioare și mușchii extensori ai membrelor inferioare), este predominent distală, se intensifică la mișcările voluntare, asociază reflexe osteotendinoase vii, clonus și sincinezii, iar rezistența opusă la efectuarea mișcărilor pasive este elastică. Cel mai reprezentativ tip de hipertonie piramidală întîlnit în pediatrie este *paralizia cerebrală*, sechelă motorie a hemoragiei meningo-cerebrale a nou-născutului avînd drept cauză traumatismul obstetrical. Aspectul clinic cel mai frecvent întîlnit este *diplegia spastică* (40% din cazurile de paralizie cerebrală). Bolnavul are semne de sindrom piramidal la ambele membre inferioare, cu coapsele în adducție, extensie, rotație internă. Piciorul are poziția varus. Mersul este posibil abia la vîrsta de 2—3 ani și are un aspect clinic particular (spastic, legănat, digitigrad). *Hemiplegia* reprezintă aspectul clinic întîlnit la 32% dintre bolnavii cu paralizii cerebrale. Simptomatologia se conturează între vîrsta de 4 și 8 luni, iar convulsiile care însoțesc sindromul confirmă natura cerebrală a leziunii. *Tetraplegia spastică* este forma clinică de manifestare întîlnită la numai 2% dintre acești copii. Se realizează sindrom piramidal bilateral, cu opistotonus și aspect de rigiditate prin decerebrare. Leziunea este situată la nivelul substanței reticulate din mezencefal. Există o hiperextensie marcată a gîtului și capului, cu extensia extremă a membrelor inferioare și flexia membrelor superioare. Retard mental grav, strabism și microcefalie sînt asocieri clinice frecvent întîlnite. 2. *Hipertonia musculară de tip extrapiramidal* apare în leziuni ale substanței negre sau ale nucleilor bazali prin dispariția efectului inhibitor al sistemului extrapiramidal asupra tonusului muscular. Hipertonia extrapiramidală este globală (afectează atît mușchii flexori, cît și mușchii extensori), este predominent proximală, este ceroasă (plastică), diminuă în somn, cedează în sacade (semnul roții dințate Noica), diminuă după substanțe de tip atropinic. Ca tip de descriere pentru vîrsta pediatrică se poate exemplifica cu *icterul nuclear* (sechelă a encefalopatiei bilirubinice la nou-născut). Sindromul neurologic asociază hipertonie de tip extrapiramidal, coreoatetoză și surditate de percepție. Hipertonia de tip extrapiramidal se poate asocia cu *boala Wilson* (degenerescență hepato-lenticulară) boală transmisă autosomal recesiv, care interesează metabolismul cuprului. Există afectare concomitentă a ficatului (ciroză) și a nucleilor de la bază (putamen). Simptomatologia neurologică debutează la adolescență. Inelul Kayser Fleischer este considerat patognomonic pentru boală (v. 5.1.8).

Scanned with OKEN Scanner

2.12.3. Paralizie

Termenii „paralizie" și „pareză" sînt utilizați pentru a denumi grade diferite de deficit motor, constînd din imposibilitatea efectuării oricăror mișcări voluntare. Explorarea semiologică a deficitelor motorii presupune examenul motricității active (ansamblul mișcărilor pe care un individ le execută voluntar). Se vor executa sistematic toate mișcările fiziologice și se va aprecia amplitudinea, rapiditatea și precizia executării lor. În continuare va fi evaluată forța segmentară, staționea ortostatică și mersul (pentru copilul mai mare), care se va completa cu examenul motricității pasive (tonus muscular) și se va aprecia asocierea eventuală a mișcărilor involuntare sau atrofiilor musculare.

Paraliziile se datoresc leziunilor care afectează neuronul motor central sau periferic, diferențierea cea mai simplă făcîndu-se prin aprecierea modificărilor reflexelor osteotendinoase (ROT vii în paraliziile de neuron motor central și ROT abolite în paraliziile de neuron motor periferic). În această ultimă eventualitate EMG va diferenția cauzele neurologice de cele musculare, traseul de tip neuropatic și miopatic aflîndu-se în poziții antinomice. Se va face diagnostic diferențial cu *falsa paralizie* prin examen clinic al scheletului și articulațiilor, care va exclude existența artritei, entorsei, contracturii musculare antalgice, fracturii, tumorilor osoase.

2.12.3.1. **Paralizie de neuron motor central.** Afectarea motorie se referă numai la mișcarea voluntară, activitatea reflexă fiind conservată. Zona de afectare este mare (hemiplegie, paraplegie). Paralizia este spastică (se însoțește de hipertonie), lipsesc atrofiile musculare, iar ROT sînt exagerate. Reflexul cutanat plantar are loc în extensie (reflex Babinski). Se asociază clonus și sincinezii.

A. **Hemiplegie.** Pierderea motilității voluntare a unei jumătăți a corpului se datorește afectării unilaterale a căii piramidale, oriunde de-a lungul traiectului său (cerebral sau spinal superior). Cauza poate fi o leziune vasculară (rezultă ischemia sau necroza substanței cerebrale) sau compresiune (tumoră, abces). Asocierea cu convulsii permite afirmarea sediului cerebral al leziunii. 1. *Hemiplegie instalată brusc* poate fi secundară unui traumatism cerebral cu hematom epidural sau subdural. Uneori se datorește unei cauze vasculare (anevrism cerebral rupt). Mai rar leziunea vasculară este secundară unei colagenoze (LES, poliarterită nodoasă) sau complicație cerebrală a purpurei trombocitopenice. Trombozele vasculare cerebrale, mult mai rare decît la adult nu se datoresc aterosclerozei cerebrale, ci unor embolii cerebrale în boli congenitale de cord cianogene (tetradă Fallot), înaintea vîrstei de 2 ani, sau embolii microbiene în endocardita subacută. Excepțional de rar mixomul atrial (diagnostic ecocardiografic) realizează hemiplegie recurentă prin embolii cerebrale cu fragmente tumorale. Encefalitele acute virale (post infecțioase sau postvaccinale)

Scanned with OKEN Scanner

constituie o cauză posibilă de hemiplegie, ca și sindromul hemiconvulsii-hemiplegie Gastaut (paralizie Todd — autorii anglosaxoni) întîlnit în unele cazuri de status epileptic la copil. 2. *Hemiplegia instalată progresiv* se datorește unor cauze tumorale (tumori cerebrale primitive sau metastatice). Tuberculomul sau abcesul cerebral pot evolua cu același aspect. Hemiplegia din paralizia cerebrală este secundară unor hemoragii meningocerebrale prin traumatism obstetrical; 35% din cazurile de paralizie cerebrală evoluează cu acest aspect clinic. Copiii au deficit intelectual de diferite grade și uneori convulsii. Hemiplegiile debutate înaintea vîrstei de 2 ani au prognostic funcțional rezervat. 3. *Hemiplegia spinală* este excepțională în pediatrie. Se datorește unor traumatisme medulare cervicale (accident rutier), unor tumori sau mielite superioare. În mod caracteristic nu există tulburări de conștiență și se asociază abolirea sensibilității profunde de partea hemiplegică și hemianestezie termo-algezică de partea opusă (sindrom Brown-Sequard).

B. **Paraplegie.** În paraplegie se asociază sindrom de neuron motor central cu sindrom de neuron motor periferic. *Paraplegia spinală* se manifestă clinic prin sindromul de „secțiune transversă a măduvei", caracterizat prin paralizie de tip periferic a ambelor membre inferioare, anestezie pentru toate tipurile de sensibilitate și tulburări vegetative sub nivelul leziunii. Se asociază tulburări trofice. *Paraplegia acută* se întîlnește în mielita transversă, de cauză bacteriană sau virală. Debutul este acut, uneori fără semne clinice generale premonitorii. Se instalează brusc paraplegie cu semne piramidale, însoțită de tulburări de sensibilitate și sfincteriene. Prin „ascensiunea" paraliziilor se pot afecta și mușchii respiratori cu instalarea insuficienței acute respiratorii prin paralizie ascendentă tip Landry. Mieloradiculonevrite, poliradiculonevrite sau poliomielita anterioară acută pot realiza aspectul clinic de paraplegie. Dintre cauzele compresive (tumorale) se poate cita *morbul Pott* (spondilita tuberculoasă) sau sarcomul Ewing vertebral (paraplegie brutală la adolescent; geode plurivertebrale și costale se pot evidenția la examenul radiologic). Tumorile medulare primitive sau secundare se pot exprima clinic prin paraplegie. *Paraplegie instalată progresiv* este realizată de compresiuni medulare prin tumori, degenerescență spino-cerebeloasă — boala Friedreich — și eredo-ataxia cerebeloasă — boala Pierre-Marie —, care asociază elemente paretice de tip piramidal cu ataxie. Paraplegia spastică familială Strümpel-Lorrain asociază paraplegie piramidală cu ataxie discretă. Un aspect tipic este realizat de diplegia spastică (boala Little).

2.12.3.2. **Paralizie de neuron motor periferic.** Paralizia este globală (interesează mișcările voluntare, automate și reflexe) și cuprinde un teritoriu circumscris (corespunzător zonei de acțiune a nervului

Scanned with OKEN Scanner

lezat, segmentului medular sau rădăcinii anterioare a nervului spinal afectat). Se asociază hipotonie musculară, ROT abolite (întreruperea căii eferente) și atrofii musculare. EMG este de tip neuropatic. Leziunea poate fi situată oriunde de la pericarionul din coarnele anterioare, la rădăcinile anterioare sau ramurile motorii ale nervului spinal. Deoarece în toate aceste eventualități se asociază hipotonie musculară, bolile au fost reamintite cu ocazia trecerii în revistă a acestui semn. *Leziunile plexurilor nervoase* (cervical, brahial și lombosacrat) apărute după traumatisme, fracturi, elongații sau compresiuni în entorse se pot întovărăși de paralizii ed tip periferic, asociate cu tulburări de sensibilitate. Foarte caracteristică este *paralizia plexului brahial* la nou-născut, complicație a unor nașteri laborioase. Imediat după naștere examenul clinic evidențiază membrul superior flasc, lipit de trunchi, cu antebrațul în extensie și pronație. Mișcările spontane sînt imposibile la nivelul brațului și antebrațului, fiind conservate distal (degete). Reflexul Moro este asimetric. Este important diagnosticul diferențial cu artrita scepulo-humerală (septicemie la nou-născut) sau decolarea epifizară (post traumatism obstetrical). Leziunea plexului brahial este unilaterală. *Paralizia facială periferică* se întîlnește la nou-născut după traumatism obstetrical, iar la sugar ca o complicație a otomastoiditei, prin lezarea nervului facial, de-a lungul traiectului lui în stînca temporalului. Copilul mai mare prezintă paralizie de nerv facial „a frigore". *Paralizia sciatică* la nou-născut și sugar poate fi o complicație a unor injecții intramusculare efectuate incorect în regiunea fesieră. Tulburările sînt limitate, de obicei, la teritoriul nervului sciatic popliteu extern. *Paralizia nervului circumflex* apare în fracturi asociate cu dislocarea capului humeral din articulația scapulo-humerală. Se caracterizează prin deficit motor al mușchiului deltoid, cu dificultatea abducției și a proiecției anterioare a brațului. Atrofia mușchiului deltoid realizează aspectul descris clasic ca „umăr în epolet" sau „umăr tăiat de secure". Există tulburări de sensibilitate „în rachetă" la nivelul umărului afectat. *Paralizia nervului median* (leziuni traumatice sau nevrite infecțioase) realizează clinic deficit motor al mușchilor flexori și pronatori ai antebrațului și afectarea eminenței tenare „mîna simiană". Bolnavul nu poate apropia policele de falanga a III-a a indexului (nu poate face opoziția policelui). Nu poate zgîria cu unghia degetului arătător suprafața mesei. *Paralizia nervului cubital* realizează „grifă cubitală" (prima falangă a degetelor este în extensie, ultimele două falange în flexie). Se asociază tulburări de sensibilitate ale zonei interne a mîinii, degetul mic și jumătatea internă a inelarului. Cauza acestei paralizii sînt leziunile traumatice de la nivelul cotului sau antebrațului. *Paralizia nervului radial* (leziuni traumatice ale axilei, fracturi înalte ale humerusului) realizează aspectul cunoscut sub numele de „mînă în gît de lebădă"; antebrațul este ușor flectat, tulburare de extensie

Scanned with OKEN Scanner

a policelui și a falangelor proximale ale degetelor, tulburare de supinație a antebrațului și reflex tricipital abolit. *Paralizia nervului obturator* este de asemenea posttraumatică. Există deficit motor de adducție și rotație externă a coapsei cu atrofie musculară și anestezia feței interne a coapsei. În timpul mersului gamba și piciorul sînt deplasate „în afară". *Paralizia nervului crural* apare în boli vertebrale, compresiuni la nivelul cozii de cal, abces sau hematon al mușchiului psoas. Flexia coapsei devine imposibilă, există tulburări de mers și ortostatism prin imposibilitatea extensiei genunchiului, mari dificultăți la urcatul scărilor sau în poziția „pe vine", ROT abolite, atrofia mușchilor anteriori ai coapsei, asociat cu tulburări de sensibilitate. *Paralizia nervului sciatic popliteu extern* asociază picior „balant", în varus equin, cu imposibilitatea flexiei dorsale a piciorului, mers stepat, imposibilitatea de a sta pe călcîie, tulburări de sensibilitate pe fața laterală a gambei și dosul piciorului.

2.12.4. Ataxie

Termenul definește o tulburare motorie neparalitică, caracterizată printr-o lipsă de precizie și coordonare a mișcărilor. Ataxia este semnul cardinal al sindromului cerebelos și se însoțește, de obicei, și cu alte semne specifice de afectare a acestui segment al sistemului nervos. Tipică pentru sindromul cerebelos este *dismetria* (dimensionarea incorectă a mișcărilor, fie în sensul că nu se reușește atingerea țintei, fie că ținta este depășită, semn cunoscut sub numele de hipermetrie). Dismetria se obiectivează prin proba indice-nas, indice-indice, călcîi-genunchi. Din cauza dismetriei se remarcă modificări ale scrisului, literele sînt mari, neregulate, inegale. *Adiadococinezia* constă din incapacitatea de a executa mișcări alternante, în mod succesiv. Semnul poate fi pus în evidență prin proba marionetelor. *Asinergia* denumește imposibilitatea de a coordona mișcarea diferitelor grupe musculare în vederea executării unei mișcări complexe (încheiat—descheiat de nasturi). *Tremurătura intențională* lipsește în repaus și este mai evidentă la începutul și la sfîrșitul mișcării, fiind cauză de *megalografie*. Prin alterarea aferențelor proprioceptive sindromul cerebelos se asociază cu hipotonie musculară. Diagnosticul ataxiei este greu de făcut la copilul sub vîrsta de 2 ani pentru că alterarea mersului, semn foarte important în sindromul cerebelos, nu poate fi observabil la vîrste mici. Primele încercări de mers la copilul mic se fac cu baza de susținere lărgită. Ataxia va fi suspectată la un copil antepreșcolar, dacă în poziție șezîndă acesta prezintă instabilitate și oscilații mari ale poziției trunchiului. Pentru punerea diagnosticului este necesar să observăm copilul de la distanță, să apreciem activitatea lui spontană, siguranța cu care apucă o jucărie, felul cum aleargă și cum se întoarce din drum în timpul mersului.

Scanned with OKEN Scanner

Probele de coordonare nu pot fi comandate decît unui copil care cooperează, iar adiadococinezia este normală înaintea vîrstei de 5 ani. Ataxia cerebeloasă pură nu se asociază cu tulburări de sensibilitate şi nici nu se accentuează cînd bolnavul are ochii închişi. Ataxia apare în 4 tipuri de leziuni neurologice, dintre care unele sînt excepţional de rar întîlnite în pediatrie. *Ataxia cerebeloasă* se caracterizează prin mers cu baza de susţinere lărgită, ebrios, titubant, cu braţele depărtate de corp şi picior care se ridică brusc de pe podea. Se asociază disartrie (vorbire sacadată, explozivă) şi semnele amintite ale sindromului cerebelos. *Ataxia senzorială* se datoreşte tulburării sensibilităţii propioceptive, dar bolnavul nu are disartrie şi tremurătură intenţională. Proba Romberg este pozitivă. Ca tip de descriere pentru ataxia senzorială în pediatrie se citează sindromul Guillain-Barré. *Ataxia frontală* întovărăşeşte unele tumori frontale la copil. Asociază semne de hipertensiune intracraniană şi este extrem de rar întîlnită în practica clinică. *Ataxia vestibulară* apare în afectări ale nervului vestibular sau ale nucleilor nervilor vestibulari. Bolnavul are tulburări de echilibru atît în repaus, cît şi în timpul mersului şi se asociază ameţeli, nistagmus şi semnul Romberg pozitiv. Simptomatologia se agravează dacă se solicită bolnavului să închidă ochii. Probele de coordonare şi reflexele osteotendinoase sînt normale, vorbirea nu are modificări. Ataxia vestibulară este o pseudoataxie, semnifică de fapt o tulburare de echilibru şi nu una de coordonare. Diagnosticul diferenţial cu ataxia cerebeloasă întîmpină în practică unele dificultăţi.

2.12.4.1. **Ataxie acută.** Cea mai întîlnită situaţie clinică este a unui sindrom ataxic instalat recent şi brutal; în discuţie vor fi luate următoarele eventualităţi. 1. *Ataxia cerebeloasă acută idiopatică* apare la copilul în vîrstă de 2—4 ani. În antecedente există uneori o afecţiune acută febrilă, de tip respirator sau digestiv. Brusc, bolnavul prezintă semne de sindrom cerebelos, hipotonie şi tremurături ale extremităţilor. Examenul neurooftalmologic şi cel al lichidului cefalorahidian sînt în mod notoriu negative, deşi bolnavul este adesea iritabil şi are şi vărsături. Au fost incriminate diferite virusuri din grupa ECHO, Coxsackie. Simptomatologia neurologică retrocedează spontan în 2—3 săptămîni. 2. *Encefalita acută cerebeloasă* este o nevraxită acută infecţioasă cu localizare limitată. Simptomatologia este asemănătoare cu a sindromului precedent, dar sindromul evoluează „în vecinătatea" unor boli acute virale (varicelă, rujeolă, mononucleoză infecţioasă) sau bacteriene (scarlatină, febră tifoidă, difterie). Lichidul cefalo-rahidian poate prezenta unele modificări, dar prognosticul este mult mai bun decît al altor forme de encefalită. 3. *Abcesul cerebelos* de origine otogenă evoluează cu febră de tip infecţios, fenomene de hipertensiune intracraniană şi ataxie. *Tuberculomul cerebelos*, ex-

Scanned with OKEN Scanner

cepţional de rar întîlnit la copil, are simptomatologie clinică asemănătoare cu precedentul, dar lipsesc semnele de infecţie acută. 4. *Tumora de vermis cerebelos* (meduloblastom) este una din cele mai frecvente (şi temute) eventualităţi de sindrom cerebelos la copil. Fenomenele de hipertensiune intracraniană pot fi „brusc instalate", ataxia este evidentă, cefaleea este greu de interpretat la vîrste mici. În orice proces expansiv înlocuitor de spaţiu, ecografia şi tomografia computerizată permit un diagnostic sigur şi rapid. De altfel, toate discuţiile de diagnostic diferenţial în ataxia acută a copilului vor fi începute după excluderea unui proces patologic înlocuitor de spaţiu localizat la nivelul fosei cerebrale posterioare. Examenul oftalmoscopic este de ajutor pentru diagnostic, în imposibilitatea utilizării unor metode paraclinice mai sofisticate. 5. *Labirintita acută* se manifestă clinic ca un fals sindrom cerebelos, asociind pseudoataxie cu vertij, tinitus şi nistagmus. Debutează în context de boală acută febrilă şi are evoluţie favorabilă, autolimitată. 6. *Intoxicaţiile acute* cu alcool, difenilhidantoină, fenobarbital, fenotiazine, piperazină, primidonă, evoluează cu ataxie. Intoxicaţia cu Pb, rară în pediatrie, poate avea simptomatologie clinică asemănătoare. 7. *Traumatismul cerebral* urmat de hematom de cerebel se poate manifesta clinic prin ataxie cu debut brutal. Etiologia va fi suspectată anamnestic. 8. *Migrena vertebrobazilară* se poate exprima clinic prin cefalee, vertij şi ataxie survenite în „atac". Diagnosticul este dificil, cu atît mai mult cu cît este un sindrom rar întîlnit în pediatrie. 9. *Isteria* la fetiţele adolescente imită clinic un sindrom cerebelos, dar probele obiective de incoordonare motorie permit stabilirea originii funcţionale a tulburării. 10. *Sindromul cerebelo-opso-mioclonic* debutează brutal la copii în vîrstă de 1—3 ani. Alături de ataxie se menţionează existenţa de mioclonii intenţionale, incoordonare majoră şi opsoclonii patognomonice constînd din mişcări anarhice, dezordonate ale globilor oculari cu secuse multidirecţionale asimetrice şi asinergice. Această tulburare este descrisă în neuroblastom sub denumirea de encefalopatie acută mioclonică. În mod patognomonic lipsesc semne de hipertensiune intracraniană.

2.12.4.2. **Ataxie cronică.** Stabilirea diagnosticului etiologic într-o ataxie cronică la copil este o sarcină grea pentru pediatrul neurolog. De obicei, sindromul se datoreşte unor boli cu transmitere genetică şi existenţa unor cazuri familiale uşurează stabilirea cauzei bolii. În cazul în care se suspectează o boală degenerativă a sistemului nervos vor fi utilizate următoarele examene de laborator care permit încadrarea cazului: EEG, tomografie computerizată, viteză de conducere a influxului nervos în nervii periferici, examenul lichidului cefalo-rahidian şi electroforeza proteinelor din LCR, lipide serice şi lipidogramă, puncţie biopsie osoasă pentru evidenţierea celulelor

Scanned with OKEN Scanner

de stocaj, echilibrul acido-bazic și determinări biochimice în urină. Aceste examene se pot completa cu determinări enzimatice și histochimice în leucocite și fibroblaști, și microscopie electronică în organele supuse biopsiei și eventual biopsie de sistem nervos. Ataxia cronică se poate însoți de modificări vasculare și oculare sau se poate asocia cu reflexe osteotendinoase abolite sau vii. În funcție de alăturarea acestor semne se poate încerca o subclasificare clinică a ataxiei cronice la copil, care să permită diagnosticul. 1. *Ataxie cronică și tulburări vasculare.* Boala *von Hippel-Lindau* asociază sindrom cerebelos cu cefalee și vertij explicate prin existența unui hemangiom cerebelos și/sau hemangiom retinian. *Sindromul ataxie-teleangiectazie* (sindromul Louis-Bar) se caracterizează prin ataxie, fără semne piramidale sau tulburări de sensibilitate. Teleangiectazia apare simetric la nivelul conjunctivelor bulbare, pe față și urechi, mucoase și piele. Bolnavii au infecții respiratorii recurente datorită scăderii rezistenței imune (prin hipo IgA) și retard mental. Sindromul ataxic este explicat prin atrofie cerebeloasă. Boala se transmite autosomal recesiv. Poliarterita nodoasă se prezintă ca ataxie. 2. *Ataxie cronică și tulburări oculare.* Retinita pigmentară asociată cu ataxie este întîlnită în sindromul Refsum și abetalipoproteinemie. *Sindromul Refsum* se caracterizează prin ihtioză, surditate de transmisie, ataxie și deteriorare mentală. *Abetalipoproteinemia* (Bassen-Kornzweig) asociază acantocitoză și sindrom celiac alături de modificări ale lipidogramei serice. *Sindromul Marinescu-Sjögren* este recunoscut după triada clinică ataxie, hipotonie și cataractă. Boala se transmite autosomal recesiv și constă dintr-un proces degenerativ al ariilor corticale ale cerebelului. Se asociază grade variate de retard mental. 3. *Ataxie asociată cu reflexe osteotendinoase abolite. Ataxia Friedreich* sau degenerescența spino-cerebeloasă se conturează clinic între 5—14 ani. 75% dintre bolnavi au ca semn clinic distinctiv „haluce în ciocan", cifoscolioză, pierderea precoce a reflexului ahilian urmată de abolirea reflexelor osteotendinoase, hipotonie și reflexul Babinski prezent. Ataxia severă se poate asocia cu semne de afectare ale nervilor cranieni (nistagmus, atrofie optică). Simptomatologia se datorește degenerării progresive a cerebelului, a tracturilor corticospinale și a cordoanelor posterioare. Mulți bolnavi dezvoltă cardiomegalie progresivă, cu modificări EKG sau ecocardiografice. Miocardopatia din ataxia Friedreich explică moartea subită a acestor bolnavi. *Boala Riley-Day* (disautonomia familială) se caracterizează prin ataxie, tulburări de coordonare, hiporeflexie, scăderea senzației la durere, scăderea secreției lacrimale și creșterea eliminării urinare a acidului homovanilic (în contrast cu eliminarea de acid vanil-mandelic care este normală). *Sindromul Roussy-Levi* asociază ataxie, pes cavus, reflexe osteotendinoase abolite, disartrie și nistagmus. 4. *Ataxie asociată cu reflexe osteotendinoase vii.* În acest grup de afecțiuni se

Scanned with OKEN Scanner

poate cita eredoataxia Pierre-Marie (debutează clinic mai tardiv decît ataxia Friedreich și asociază distrofii musculare), paraplegia spastică familială Strumpell-Lorain, atrofia olivo-pontocerebeloasă ereditară și paralizia cerebrală, forma ataxică. 5. *Ataxia din alte boli degenerative ale sistemului nervos*, grup heterogen de afecțiuni avînd între manifestările clinice sindromul cerebelos. Se pot cita boala Menkes (deteriorare cerebeloasă progresivă, convulsii și păr fracturat), leucodistrofia metacromatică (deficit de arylsulfatază; ataxie asociată cu semne de afectare a neuronului motor central și periferic, celule metacromatice în urină și metacromazie la biopsia de nerv periferic, leucodistrofia sudanofilă sau boala Pelizaeus Merzbacher (se transmite X-lincat și asociază semne cerebeloase debutate precoce și spasticitate), degenerescența cerebro-maculară cu cele 2 forme clinice întîlnite la vîrstă pediatrică și anume forma infantilă Bielschowsky (ataxie, atrofie optică și rigiditate prin decerebrare în final) și forma juvenilă Spielmeyer-Vogt (asemănătoare cu precedenta, dar asociază epilepsie mioclonică). În același grup de boli degenerative ale sistemului nervos mai pot fi citate panencefalita sclerozantă subacută (secundară rujeolei; apar precoce convulsii mioclonice și achinetice). 6. *Ataxia din boli ale metabolismului aminoacizilor*. Cromatografia aminoacizilor din sînge și urină este indispensabilă pentru susținerea diagnosticului acestui grup de afecțiuni. Pot fi astfel individualizate boala Hartnup (tulburarea metabolismului triptofanului; asociază ataxie cu fotosensibilitate), boala urinelor cu miros de sirop de arțar (tulburarea metabolismului leucinei; ataxia evoluează alături de convulsii și miros particular al urinelor) și aciduria argininosuccinică.

2.12.5. Mișcare involuntară

Orice mișcare a cărei declanșare, desfășurare și încetare nu poate fi controlată de către bolnav este încadrată în grupul mișcărilor involuntare. Se exclud de aici convulsiile care vor fi tratate într-un subcapitol separat. Mișcările involuntare sînt expresia clinică a afectării funcționale și anatomice a sistemului extrapiramidal reprezentat prin nucleii striați (caudat și putamen), globus pallidus, nucleul roșu, *substantia nigra* și corpul Luys. Mișcările involuntare sînt foarte variate ca aspect semiologic. Diferitele tipuri clinice vor fi prezentate în continuare. 1. **Coreea** este o hiperchinezie bruscă, discontinuă, rapidă, cu caracter dezordonat (neritmică). Mișcarea coreică este generalizată sau localizată la un hemicorp (hemicoree). Caracterul mișcării este brusc, aritmic, de flexie și extensie, se execută în unghi drept față de axul membrului, trece de la o articulație al alta, intervalul dintre mișcări fiind de 0,5—5 secunde. Mișcarea este ilogică (nu imită un gest din viață) și nu poate fi prevăzută următoarea mișcare

Scanned with OKEN Scanner

după cea precedentă. Mişcarea coreică se intensifică intenţional, la emoţii, la efort şi dispare în somn. Se adaugă hipotonie musculară şi tulburări psihice. Mişcarea involuntară parazitează mişcările voluntare care devin inadecvate şi bolnavul pare neîndemînatic, neputînd să mai execute mişcări care necesită gradare fină. Scrisul este deformat şi specimene de scris obţinute succesiv evidenţiază alterarea progresivă a graficii bolnavului. În forma clinică descrisă în cărţile clasice mersul copilului cu coree era comparat cu mersul „de paiaţă" (hipotonie musculară, mişcări involuntare). *Coreea acută Sydenham* este prototipul de descriere al mişcărilor coreice la copil. Constituie unul din cele cinci semne majore propuse de Jones pentru diagnosticul pozitiv al reumatismului articular acut. În *coreea pură* nu există nici un alt semn clinic sau biologic care să pledeze pentru această boală. Coreea nu este concomitentă cu artrita şi urmează, de obicei, unui puseu acut de reumatism cu cardită. Coreea survine obişnuit la un bolnav cu leziune valvulară constituită. Ca toate semnele clinice ale bolii, coreea este autolimitată în 3—6 săptămîni, dar poate reapare, la femei care au avut coree, în timpul graviditătii. *Coreea benignă familială* este o tulburare neurologică neprogresivă transmisă autosomal dominant. 2. **Atetoza** este o hiperchinezie lentă, fără caracter clonic. Mişcarea involuntară are caracter ondulant, lent, neregulat, vermicular şi este situată predominent la nivelul degetelor care sînt în extensie. Atetoza este o mişcare cu caracter circular care se execută în jurul axului lung al membrului. Mişcarea este continuă, se accentuează voliţional şi dispare în somn; parazitînd mişcările active, acestea devin inadecvate. Vorbirea este defectuoasă şi se asociază hipertonie musculară. Reflexele osteotendinoase sînt greu de obţinut. Atetoza reprezintă manifestarea clinică, dominantă în 10—15% dintre paraliziile cerebrale, dar poate fi expresia unui sindrom postencefalitic, hipoxie neonatală sau postneonatală sau icter nuclear. Atetoza dublă congenitală (forma infantilă realizează status marmoratus Vogt, iar forma adolescentului sindromul Hallevorden-Spatz) sînt boli degenerative progresive ale nucleilor striaţi. Se caracterizează prin hipertonie extrapiramidală, atetoză bilaterală, tulburări de vorbire, atrofie optică, retinită pigmentară şi demenţiere progresivă. 3. **Coreo-atetoza** sau mişcările atetoide combină caracterele clinice ale mişcărilor precedente şi sînt caracteristice unor boli degenerative ale sistemului nervos. *Coreea Huntington* (degenerescenţa striato-palidală) se manifestă clinic la vîrstele mari prin demenţiere progresivă, rigiditate musculară, achinezie, disfuncţie cerebeloasă şi convulsii. Boala se transmite autosomal dominant; s-a demonstrat creşterea dopaminei la nivelul trombocitelor. Din grupul bolilor extrapiramidale progresive se mai citează sindromul Pelizeus-Merzbacher şi *boala Wilson* (degenerescenţă hepato-lenticulară) care evoluează cu ciroză şi sindrom neurologic şi debutează după vîrsta de 10 ani.

Scanned with OKEN Scanner

Sindromul Lesch-Nyhan se caracterizează prin hiperuricemie, automutilare, mişcări atetoide şi distonice, retard mental şi crize de opistotonus. *Parkinsonismul juvenil* este o altă boală extrapiramidală progresivă. 4. **Distonie,** mişcare involuntară, cu caracter tonic, care realizează o atitudine particulară prin hipertonia musculară pe care o induce. Există o contracţie simultană a muşchilor agonişti şi antagonişti care apare înainte de sfîrşitul unei mişcări comandate activ, ceea ce duce la restrîngerea ei şi anchilozare în poziţia finală. Mişcarea are următoarea secvenţă: rapid-lent-foarte lent-relaxare. Poate fi localizată la cap, trunchi şi extremităţi, mişcarea este stereotipă şi de durată variabilă. Spasmul tonic se repetă foarte frecvent, uneori subintrant. Distonia se însoţeşte de hipertonie musculară (contracţie spasmodică a unor grupe musculare) care este progresivă şi durabilă. Caracterul repetitiv se datoreşte unor variaţii ale tonusului muscular brusc diminuat apoi brusc accentuat. Cea mai frecventă formă de distonie întîlnită în practica clinică este cea prin *supradozaj de medicamente* (metoclopramid, proclorperazină, dar şi amitriptilină, amfetamină, antihistaminice, haloperidol). Se realizează postură anormală a capului şi trunchiului, rigiditatea cefei, torticolis, grimase faciale, crize oculogire, trismus, disartrie, uneori convulsii. Mersul şi poziţia bizară a bolnavului sînt caracteristice (aproape patognomonice). Bolnavul execută mişcări puţine din cauza rigidităţii şi contracţiei musculare. Anamneza sugestivă (tratament ambulator cu medicamentele citate la care se pot adăuga etosuximid şi imipramină) permit diagnosticul. *Torticolis paroxistic* (spasmus-nutans) survine la copii în vîrstă de 2—18 luni şi constă din 2—3 atacuri/lună de torticolis, însoţit de nistagmus, paloare, vărsături şi rotarea capului. Durata unui atac este variabilă (minute, ore, zile) şi se pare că se datoreşte unei labirintite acute sau nevrite a nervului vestibular. În timp, sindromul se autolimitează. *Distonia musculorum deformans* va fi diagnosticată după excluderea degenerescenţei hepatolenticulare, a encefalitei sau encefalopatiei toxice. În 2/3 din cazuri se caracterizează prin hipertonia muşchilor plantei, inversiunea şi adducţia piciorului, lordoză accentuată. În *spasmul de torsiune brahial* se remarcă o mişcare de torsiune a unui membru în jurul axului său, fie în pronaţie, fie în supinaţie. Contracţia spasmodică este lentă şi progresivă, decontracţia este lentă de asemenea (2—5 secunde), apoi survine un nou spasm, care repetă contracţiile precedente. Spasmul este imperativ, nu este întrerupt voliţional sau de mişcări intenţionate sau automate, de elongaţia activă sau pasivă. Somnul este singurul care abolește această tulburare. 5. **Ticurile** sînt mişcări involuntare discontinue, bruşte, rapide şi stereotipe. Mişcările sînt coordonate şi realizează gesturi din viaţa obişnuită uneori cu caracter absurd. Ticurile sînt cele mai frecvente mişcări involuntare întîlnite în practica clinică şi interesează, în special, muşchii feţei şi ai gîtului, fiind situate

Scanned with OKEN Scanner

în aria de distribuţie a unui nerv motor cranian. Mişcarea are caracter rotator, nu depăşeşte linia mediană, este repetitivă, apare la intervale de secunde pînă la 1 minut. Poate consta din mişcări repetate de clipit, grimase faciale, mişcări de deglutiţie, „tragerea nasului", protruzia limbii, strîmbătură, deschiderea gurii. Ticurile debutează înaintea vîrstei de 10 ani, sînt mai frecvente la băieţi şi apar la copiii emotivi sau care au situaţii conflictuale, copiii anxioşi sau cu disfuncţie cerebrală minimă. Ticul poate fi efectul advers al amfetaminei. *Boala ticurilor* (Gilles de la Tourette) debutează între vîrsta de 2 şi 13 ani cu ticuri dintre care unele reprezintă gesturi obscene, coprolalie, deteriorare mentală progresivă, anomalii electroencefalografice. Pentru o anumită perioadă copilul repetă mereu aceeaşi mişcare, ulterior renunţă la ea şi „trece" la alta. Ticurile dispar cu vîrsta, deşi unele se perpetuează pînă la vîrsta adultă. 6. **Tremor.** Termenul exprimă mişcări involuntare alternative regulate, ritmice şi stereotipe, de intensitate variabilă, situate la extremităţi. Este o mişcare oscilatorie datorită alternanţei de contracţie a muşchilor agonişti şi antagonişti, care reuşesc o deplasare a segmentului de o parte şi alta a poziţiei de repaus. Mişcarea are o stereotipie extremă, ritmicitate variabilă, apare la interval de 0,1—1 secundă. *Tremurătura de postură* apare cînd un segment al corpului este ridicat şi se opune gravitaţiei. Apare în tireotoxicoză, oboseală, administrare de epinefrină, xantină, amfetamină. Tremurătura de postură este caracteristică sindromului extrapiramidal, hipertonie-hipochinezie din sindroamele parkinsoniene de diferite etiologii: parkinsonismul juvenil sau postencefalitic. Mişcarea este ritmică, de amplitudine moderată, situată la extremităţi şi pseudogestuală, scade sau dispare în timpul mişcărilor active. *Tremurătura intenţională* este „de acţiune", apare la sfîrşitul unor mişcări active, este amplă, se accentuează pe măsura desfăşurării mişcării. Este caracteristică sindromului cerebelos sau nevroticilor. *Flepping tremor* este o mişcare de mare amplitudine comparată cu fîlfîitul aripilor de păsări, descrisă în encefalopatia portală din coma hepatică. *Tremurătura fiziologică* apare la indivizi normali cu ocazia emoţiilor, accentuată de oboseală, frig, consum excesiv de nicotină şi cafea. Poate fi inhibată parţial voliţional. *Tremurătura esenţială* este ereditară şi monosimptomatică, apare din copilărie, este clinic identică cu precedenta. Hipertiroidismul, rar la copil, poate fi cauză de tremor. *Tremor isteric* poate fi întîlnit la unele fetiţe la pubertate. În prezenţa spectatorilor copilul prezintă mişcări ample, neregulate, heterotipice, revendicative, circumstanţiale. 7. **Balism** este o mişcare rapidă, neregulată, situată la extremitatea proximală a membrelor (umăr, şold). Apare în leziuni ale corpului Luys, excepţionale în pediatrie.

Scanned with OKEN Scanner

2.12.6. Convulsii

Convulsiile pot fi definite ca manifestări clinice paroxistice, însoţite sau nu de pierderea cunoştinţei, care constau din contracţii musculare involuntare cu caracter clonic sau tonico-clonic. Există numeroase alte echivalenţe clinice de convulsii care vor fi amintite şi descrise în continuare. Cea mai comună formă clinică de manifestare a convulsiilor este criza tonico-clonică (de tip „grand mal"). Aspectul clinic univoc corespunde unei mari varietăţi etiologice. *Criza de convulsii tonico-clonică* se poate întîlni la orice vîrstă. Debutul este brusc, cu pierderea cunoştinţei. Dacă se află în picioare, bolnavul cade şi scoate un ţipăt ascuţit. Iniţial se instalează contractură musculară tonică care realizează rigiditate, opistotonus, maxilare încleştate, membrele superioare în flexie, membrele inferioare în extensie. Concomitent se remarcă devierea poziţiei globilor oculari („ochii sînt daţi peste cap"). Faza tonică durează mai puţin de 1 minut. Faza clonică se caracterizează prin secuse musculare care cuprind întreaga musculatură, întretăiate de scurte perioade de relaxare musculară. Se realizează o deplasare ritmică a segmentelor. În timpul crizei bolnavul îşi muşcă limba şi, de obicei, are o emisiune involuntară de urină sau scaun. Pierderea cunoştinţei şi amnezia crizei este caracteristică. Postconvulsiv, bolnavul „cade" într-un somn adînc sau acuză cefalee. Durata crizei este extrem de variabilă, de ordinul minutelor, uneori peste 15 minute, iar în stările etichetate drept *status epileptic* durata crizei depăşeşte 60 minute ; există manifestări focale şi sechele neurologice tranzitorii sau definitive. O criză de convulsii cu durată lungă se poate solda cu moartea bolnavului (prin tulburări respiratorii sau cardiocirculatorii) sau deficit motor permanent (paralizie Todd). Sechele îndepărtate pot fi descifrate sub formă de tulburări de comportament sau tulburări la învăţătură. O criză de convulsii de lungă durată, prin hipoxia şi ischemia cerebrală pe care o determină, constituie o cauză de epilepsie psihomotorie. Există numeroase variante de clasificare a convulsiilor şi vom opta pentru cea care ţine seama de vîrsta bolnavului şi cauza convulsiilor.

2.12.6.1. **Convulsii la nou-născut.** Nou-născutul are un prag convulsivant ridicat şi convulsiile apar doar la injurii severe (anatomice sau funcţionale). Aceasta explică numărul mare al sechelelor neuropsihice constatate la copiii care în perioada neonatală au prezentat convulsii. Principalele cauze de convulsii la nou-născut vor fi enumerate în continuare. 1. *Anoxia cerebrală*, cu debut intrauterin sau intrapartum, constituie una din cele mai frecvente cauze de convulsii neonatale. Drept factori favorizanţi se citează dezlipirea de placentă cu hematom retroplacentar, *placenta praevia*, prezentaţii distocice, prematuritatea, asfixia la naştere cu scor Apgar mic, sindromul de

Scanned with OKEN Scanner

insuficiență acută respiratorie a nou-născutului. 2. *Hemoragia meningo-cerebrală* de cauză obstetricală cumulează, în unele statistici, cel mai mare număr de cazuri de convulsii neonatale. Hemoragia intraventriculară și hematomul masiv intracerebral constituie cauze recunoscute de convulsii în primele zile de viață. Lichidul cefalorahidian hemoragic și anamneza felului cum a decurs nașterea constituie elemente care ușurează mult diagnosticul. Pentru accidente cerebrale legate de actul nașterii se poate consulta subcapitolul 2.12.9. Convulsiile avînd această etiologie apar în primele 3 zile de viață, mai rar mai tîrziu, sînt mai frecvente la prematur, asociază frecvent crize de apnee cu bradicardie, sindrom neurologic acut și bombarea fontanelei. 3. *Hematomul subdural* este consecința traumatismului mecanic legat de actul nașterii. Există un scurt „interval liber" de cîteva zile după care se remarcă neliniște, agitație, țipăt cerebral, inegalitate pupilară, sindrom de trunchi cerebral și convulsii. 4. *Meningita neonatală* evoluează uneori torpid. În mod notoriu lipsesc semnele meningeale „clasice". Copilul are febră (uneori lipsește și acest important semn), primește cu dificultate alimentația, varsă, are hipotermie, crize de apnee și uneori convulsii. Singurul semn clinic revelator este criza de convulsii; chiar în lipsa acestui „semnal" de afectare neurologică, puncția lombară va fi practicată oricărui nou-născut „care nu arată prea bine". Bombarea fontanelei anterioare este un semn clinic valoros, dar în multe dintre cazuri acesta lipsește. 5. *Cauzele metabolice* urmează ca frecvență (și gravitate) după cauzele de afectare cerebrală. *Hipocalcemia* constituie cauză de convulsii la nou-născuții cu insuficiență acută respiratorie cărora li s-a aplicat o corecție rapidă și radicală a acidozei metabolice (prin creșterea *p*H-ului scade fracțiunea calciului ionizat). Prematurii, copiii născuți din mame cu hipocalcemie sau nou-născuții care au fost alimentați cu preparate de lapte de vacă, foarte bogate în fosfor, sînt categoria de copii care cumulează cel mai mare număr de factori de risc pentru convulsii hipocalcemice. Nivelul calciului seric scade la 7 mg/dl. Debutul convulsiilor cu această etiologie este după vîrsta de 72 ore, iar aspectul clinic este variat de la convulsii tonico-clonice la tremor, iritabilitate, crize de apnee și cianoză produse prin laringospasm. Hipoparatiroidismul tranzitor idiopatic al nou-născutului se află la originea acestor hipocalcemii neonatale. Corectarea hipocalcemiei prin administrarea intravenoasă de calciu, urmată de remiterea manifestărilor clinice, constituie o veritabilă probă terapeutică pentru susținerea diagnosticului. *Hipoglicemia* constituie cauză de convulsii la nou-născut la 2—3% dintre nașteri. Pentru apariția convulsiilor hipoglicemice glicemia scade sub 40 mg/dl la sugar, sub 30 mg/dl la nou-născutul la termen și sub 20 mg/dl la prematur. Se întîlnește mai frecvent la copiii născuți din mame diabetice, în izoimunizarea Rh înainte de exsanghinotransfuzie, copiii cu greutate mică la naștere

Scanned with OKEN Scanner

(„small for date"). Hipoglicemie secundară se notează la nou-născuții cu stres neonatal, septicemie, infecții. Înainte de apariția convulsiilor copilul poate prezenta manifestări clinice sugestive pentru hipoglicemie cum sînt iritabilitate, paloare, tremor, crize de apnee, cianoză, instabilitate termică, absența reflexului Moro. *Hipomagneziemia*, mai rar *hipo* sau *hipernatremia* pot constitui cauze metabolice de convulsii la nou-născut. 6. *Cauze medicamentoase.* Există medicamente care pot induce apariția convulsiilor la nou-născut. Acesta este motivul cenzurării administrării lor în sala de nașteri, contrar recomandărilor care apăreau în tratatele clasice. În acest grup se pot cita: Pentetrazol, Micoren, Lobelină, Cofeină, medicamente folosite anterior ca resuscitatoare sau analeptice, în asfixia nou-născutului. 7. *Infecții transmise transplacentar* sau dobîndite postnatal pot constitui cauze de convulsii la nou-născut (rubeola, toxoplasmoza congenitală, boala incluziilor citomegalice, tetanos). Cazurile rare de convulsii piridoxinodependente pot debuta încă din perioada neonatală.

2.12.6.2. **Convulsii la sugar și copilul mic.** 1. *Convulsiile febrile* constituie cea mai comună cauză de convulsii la această grupă de vîrstă; vîrsta la care apar, cu predilecție, este cuprinsă între 6 luni și 5 ani, cu maximum de frecvență la 18 luni. Pentru a putea fi încadrate în diagnosticul de convulsii febrile, acestea trebuie să îndeplinească cîteva condiții obligatorii. Febra trebuie să aibă valori mai mari de 38°C la prima criză și febra trebuie să fi avut o ascensiune rapidă. Convulsiile survin, de obicei, în primele 12 ore de la debutul aparent al bolii și se întîlnesc mai frecvent în febra produsă de infecția otică, faringită, salmoneloză, shigeloza sau *roseola infantum*. Durata convulsiilor nu trebuie să depășească 10 minute, să aibă caracter generalizat (nu focal), să nu existe în antecedente și alte crize de convulsii neînsoțite de febră, să nu repete o nouă criză înainte de 12—18 ore după prima, să nu existe pareză reziduală sau orice altă manifestare neurologică la cedarea crizei, să fie excluse boli metabolice sau boli ale sistemului nervos, iar EEG să nu existe modificări de traseu. Hippocrat a fost primul care a sesizat susceptibilitatea copiilor cu febră de a face convulsii. Frecvența lor în populația infantilă se pare că este de ordinul 2—4% pentru copiii sub vîrsta de 5 ani. Una din principalele caracteristici ale convulsiilor febrile este marea lor susceptibilitate la recurență întîlnită la mai mult de 50% dintre copii. Riscul crește dacă prima criză de convulsii febrile a apărut la vîrstă mai mică, dacă a durat mai mult, dacă în familie există anamneză pozitivă pentru convulsii febrile. Există și noțiunea de *convulsii febrile complexe*, introdusă recent de Fishman, pentru a denumi convulsii febrile cu durată de peste 15 minute, care au și unele manifestări tranzitorii de focar și mare risc de recurență; 2—3% dintre acești copii dezvoltă epilepsie, mai frec-

Scanned with OKEN Scanner

vent dintre copiii care au prezentat anomalii perinatale, handicapați neurologic sau au prezentat crize de convulsii cu durată prelungită. Cîteva precizări sînt necesare. Se va evita diagnosticul de convulsii febrile la copiii cu handicap mental sau copiii cu paralizie cerebrală, care prezintă convulsii asociate cu febră. Febra este un factor precipitant al crizei de convulsii la epileptici. Cea mai comună (și gravă) eroare de diagnostic este aceea de a considera convulsii febrile, convulsiile însoțite de febră care se datoresc meningitei purulente. Singurul examen care permite evitarea acestei erori este puncția lombară. Trebuie remarcat însă că orice convulsie care se prelungește se însoțește de creșterea secundară a temperaturii prin hiperactivitate musculară. 2. *Malformațiile cerebrale* (porencefalie, agenezie cerebrală) care se prezintă clinic cu semne neurologice de tip paralizie cerebrală, constituie sub vîrsta de 2 ani cauze de convulsii întîlnite mai frecvent decît epilepsia. În mod aparent paradoxal hidrocefalia congenitală este o cauză rară de convulsii la sugar, dacă nu se complică cu meningită purulentă. 3. *Hematomul subdural* este uneori greu de diagnosticat, mai ales dacă anamneza „ascunde" existența unui traumatism cranian accidental sau apare ca urmare a molestării sugarului în cadrul sindromului de copil bătut. Convulsiile se asociază cu iritabilitate, creșterea lentă a perimetrului cranian, bombarea fontanelei anterioare și hemoragie retiniană la examenul fundului de ochi. 4. *Meningita purulentă* este o cauză notorie de convulsii la sugar. Debutul brutal cu febră mare, vărsături, convulsii, refuzul alimentației, în absența bombării fontanelei sau a semnelor de iritație meningeală pozitive constituie argumente suficiente pentru practicarea examenului lichidului cefalo-rahidian care prezintă modificări patognomonice. 5. *Epilepsia sugarului* se poate prezenta sub forma unor crize tonico-clonice, cu aspect de criză de tip „grand mal" care se repetă cu ocazia acceselor febrile sau în afebrilitate ; asociază modificări caracteristice ale EEG. În această perioadă de vîrstă evoluează o formă tipic pediatrică de epilepsie, cunoscută sub numele de *spasm în flexie* (epilepsie mioclonică, ticul Salaam, crize cu hipsaritmie). Debutul clinic se instalează între vîrsta de 4 și 6 luni. Simptomatologia cedează în jurul vîrstei de 3 ani sau este înlocuită de crize majore tonico-clonice. Aspectul crizei, foarte particular, constă din contracții globale ale musculaturii gîtului, trunchiului și membrelor (care durează cîteva secunde). Se produce flexia capului pe trunchi, flexia membrelor superioare și inferioare care realizează pentru cîteva secunde aspectul fătului în uter. Există și variante (mai rare) de spasm în extensie sau criza constă numai din flexia repetată a capului (de unde comparația cu salutul mahomedan). Mișcările descrise survin repetitiv, „în salve" de 10—20 de contracții mioclonice, în timp ce numărul crizelor în decursul unei zile depășește 10. În timpul crizei starea de conștiență este alterată. Aspectul

Scanned with OKEN Scanner

„minor" al crizelor nu concordă cu prognosticul rezervat al cazurilor. De multe ori, spasmul în flexie survine la bolnavi cu malformații cerebrale congenitale (holoprosencefalie, agenezie de corp calos), paralizie cerebrală, microcefalie, scleroza tuberoasă, neurofibromatoza Recklinghausen, boala Sturge-Weber-Krabbe, bolnavi cu sechele după meningită purulentă, anoxie neonatală, hematom subdural. S-a discutat mult despre relația care există între vaccinarea antipertusis și debutul clinic al spasmului în flexie. Unii autori sînt sceptici în a declara această relație și susțin că debutul sindromului coincide cu perioada vaccinării antipertusis. Sindromul Aicardi asociază spasm în flexie cu agenezie de corp calos, retard mental și coriioretinopatie. Individualitatea acestei forme de epilepsie nu se susține numai pe aspectul clinic particular și prin vîrsta debutului, ci și prin aspectul EEG aproape patognomonic, cunoscut sub numele de hipsaritmie. 6. *Cauzele metabolice de convulsii* se întîlnesc și la sugari. *Hipocalcemia* poate genera convulsii sau spasm carpo-pedal. Se întîlnește în rahitism florid cu hipocalcemie, sindroame de malabsorbție cu steatoree, alcaloză, hipoparatiroidism sau sindrom de hiperventilație. Convulsiile în afebrilitate la sugar sînt mai frecvent epileptice decît hipocalcemice și diagnosticul va fi susținut abia după documentarea riguroasă a hipocalcemiei. *Hipoglicemia* determină convulsii „á jeun", asociate cu paloare, slăbiciune și transpirații. Cauzele de hipoglicemie sînt boli metabolice (glicogenoza, intoleranța la fructoză) sau tumorale (hiperplazia sau tumora insulelor Langerhans). *Sindroamele acute de deshidratare*, prin hiponatremie sau hipernatremie, constituie cauze relativ frecvent întîlnite de convulsii la sugar, ca și hiperhidratarea rapidă sau edemul cerebral hiponatremic întîlnit în perioada de „corectare" a unei toxicoze. Tratarea energică a acidozei, care însoțește colapsul anhidremic, se poate complica cu convulsii care realizează așa-numita „tetanie postacidotică". 7. *Intoxicațiile accidentale* constituie cauze posibile de convulsii la sugar și antepreșcolar. Dintre medicamente se pot cita amitriptilina, antihistaminicele, clorpomazina, fenotiazina, metoclopramid, supradozaj de insulină, hidrazidă, imipramină, stricnină, camfor. Dintre cauzele toxice intoxicația cu substanțe organofosforice și intoxicația cu oxid de carbon sînt cauze posibile de convulsii la această vîrstă. Intoxicația accidentală cu cafeină sau alcool realizează aspecte clinice grave, ca și intoxicația cu aminofilină și efedrină. Lista medicamentelor și toxicelor convulsivante nu a fost epuizată în această enumerare și orice convulsie atipică, survenită în afebrilitate la un copil aparent sănătos va pune problema diagnosticului diferențial cu intoxicația.

2.12.6.3. **Convulsii la copilul mare.** 1. *Cauze infecțioase.* În afară de meningita cu lichid clar (virală și tuberculoasă) sau meningita purulentă, diferite encefalite postinfecțioase (tuse convulsivă, rujeolă,

Scanned with OKEN Scanner

rubeolă) pot fi cauze de convulsii la copilul mare. Panencefalita sclerozantă subacută apare după rujeolă (sau vaccinarea antirujeolică) și se caracterizează prin alterarea progresivă a stării generale, febră, demențiere progresivă și convulsii. Pe acest fond apar mioclonii caracteristice, violente, cu o periodicitate remarcabilă, care corespund complexelor Radermecker pe EEG. Secusele mioclonice sînt urmate de o contracție tonică care se repetă la interval de 10—15 secunde. 2. *Convulsiile febrile* nu mai pot fi acceptate ca diagnostic peste vîrsta de 5 ani, iar *convulsiile metabolice* (deși teoretic posibile) devin o eventualitate clinică rară. *Intoxicațiile acute* (medicamentoase sau toxice) continuă să constituie cauză de convulsii la copilul școlar. Hiperventilația din isterie prin alcaloza pe care o determină constituie cauză posibilă de convulsii sau tetanie la fetița adolescentă. 3. *Tumorile cerebrale* primitive sau metastatice se exprimă clinic prin triada simptomatică convulsii, cefalee și vărsături ; 6% dintre copiii cu neoplazii mortale au metastaze cerebrale. Cauzele metastazelor cerebrale sînt neuroblastomul, rabdomiosarcomul embrionar, tumora Wilms, carcinomul hepatocelular și sarcomul osteogenic. Tomografia computerizată este metoda optimă de diagnostic, deși „liniștea" de 20 de minute pe care o presupune nu se obține uneori decît prin sedare cu cloral hidrat. Tumorile de fosă cerebrală posterioară pot debuta cu sindrom pseudomeningitic datorit fie angajării amigdalelor cerebeloase prin gaura occipitală (pozitivarea semnelor meningeale), fie pătrunderii acesteia în cisterna mare. Se realizează tulburări brutale în circulația LCR. Distincția dintre meningită și sindromul meningitic din debutul tumorilor cerebrale este uneori greu de făcut. Craniofaringiomul ocazionează meningite secundare repetate prin fisurarea chistului tumoral. 4. *Malformațiile vasculare cerebrale* constituie cauza unor convulsii de tip epileptic (crize tonico-clonice generalizate sau focale) la copil. Angioamele cerebrale sînt greu de diagnosticat dacă se manifestă numai prin convulsii. Anevrismele arterelor cerebrale se manifestă uneori numai prin cefalee și crize comițiale, debutate adesea cu ocazia fisurării lor. În boala Sturge-Weber convulsiile apar precoce și fac parte din tetrada clinică angiom trigeminal, buftalmie, convulsii și retard mental. Convulsiile sînt mai frecvent localizate de partea opusă leziunii cutanate, dar pot fi și generalizate. Precizarea diagnosticului etiologic în convulsiile prin malformații vasculare cerebrale se face doar prin angiografie cerebrală indicată în orice epilepsie de cauză „nedeterminată". 5. *Traumatismul cerebral* (cădere de la înălțime, accidente rutiere) se poate complica cu hematom subdural, cauză posibilă de convulsii la copilul mare. 6. *Hipertensiunea arterială acută* poate genera encefalopatie hipertensivă complicată cu convulsii. Glomerulonefrita acută poststreptococică este o cauză posibilă de convulsii la copilul școlar. Pe lîngă semnele clasice ale bolii (edeme, oligurie, hematurie, retenție

Scanned with OKEN Scanner

azotată) se remarcă valori ridicate ale tensiunii arteriale, bradicardie, cefalee, vărsături, tulburări de vedere, mergînd pînă la amauroză şi convulsii. Măsurarea tensiunii arteriale la orice copil în convulsii devine un imperativ. 7. *Epilepsia* constituie cea mai frecventă cauză de convulsii la copilul şcolar. Se pare că 4,6—5,4% din populaţia generală suferă de epilepsie. Epilepsia constituie cauza convulsiilor recurente afebrile a copilului. Se caracterizează prin repetabilitatea unor manifestări critice (convulsivante şi neconvulsivante) care rezultă din descărcarea anormală (epileptică) a neuronilor cerebrali. La originea epilepsiei stă totdeauna un proces lezional, cu caracter anatomic sau numai infrastructural, sau biochimic. 80% din epilepsia copilului între 3 şi 16 ani este caracterizată prin crize tonico-clonice generalizate. În formele tipice (idiopatice) se poate decela un caracter familial (şi ereditar), lipsesc antecedente de suferinţă neurologică, dezvoltarea neuropsihică este normală, iar intercritic examenul neurologic este normal. Epilepsia „simptomatică" apare secundar unor leziuni organice demonstrabile la nivelul sistemului nervos central, care determină semne neurologice la examenul obiectiv intercritic şi retard psihic. În afara formei clinice cu crize tonico-clonice se descriu şi alte varietăţi mai rar întîlnite. *Epilepsia „petit mal"* debutează între vîrsta de 4 şi 8 ani şi cedează spre pubertate cînd este înlocuită prin crize tonico-clonice. Este o formă rar întîlnită, fiind modalitatea de expresie clinică a 2—3% din toate epilepsiile copilului. Se caracterizează prin scurte atacuri de pierdere a cunoştinţei, cu durată de cca 20 secunde. Copilul, care pînă atunci se juca, îşi întrerupe brusc activitatea, priveşte în gol, prezintă o scurtă deviaţie a globilor oculari. Dacă durata crizei este mai lungă, copilul poate cădea. Aceste crize se repetă de cîteva zeci de ori pe zi, nu se însoţesc de hiperchinezii şi nici de fenomene postcritice. Aspectul EEG este caracteristic şi constă din vîrfuri-undă cu frecvenţă de 3 cicli/secundă. Crizele pot fi precipitate de hiperventilaţie şi pentru a le reproduce, copilul poate fi pus să sufle de mai multe ori într-o pungă de material plastic. *Epilepsia mioclonică,* precum şi *crizele atonice* (achinetice) sînt un alt aspect clinic al epilepsiei la copil. *Crizele convulsive focale* reprezintă expresia clinică a unui focar epileptogen situat în cortex. *Convulsiile jacksoniene* îşi au originea în zona rolandică. Clinic se manifestă prin clonii musculare la faţă sau membre (acelaşi hemicorp), neînsoţite de pierderea cunoştinţei. Uneori criza convulsivă se generalizează şi capătă aspect clinic de criză tonico-clonică. Modificările EEG sînt caracteristice. *Epilepsia psihomotorie sau temporală* poate avea aspecte clinice variate, de la crize bruşte de mînie, neexplicate, la acte iraţionale sau „crize de somn invincibil" sau dureri abdominale violente. Există stare confuzională postcritică. Traseul EEG este anormal la 80% dintre bolnavi. Convulsiile psihomotorii se pot prezenta uumai ca modificări ale stării de conştienţă

Scanned with OKEN Scanner

cu simptomatologie cognitivă, afectivă, psihosenzorială sau motorie (automatisme). Clasificarea internațională a epilepsiei folosește drept criteriu aspectul clinic și electroencefalografic.

2.12.7. Iritabilitate

Termenul de iritabilitate denumește o tulburare acută de comportament caracterizată printr-o stare de agitație deosebită a copilului, care depășește manifestările obișnuite de protest și disconfort ale sugarului sau copilului mic. Iritabilitatea trebuie „interpretată" la sugar și copilul care nu știe încă să vorbească și numai un examen clinic conștiincios și experiența clinică a pediatrului poate să discearnă între iritabilitate ca manifestare a unei boli minore sau din contră, ca expresie clinică a unei urgențe pediatrice. Practic, orice boală acută la sugar se poate însoți de iritabilitate. *Nou-născutul* agitat suferă, de obicei, de edem cerebral secundar anoxiei sau hemoragiei cerebrale prin traumatism obstetrical. Agitația lui se mai poate datori hipocalcemiei, hipoglicemiei sau acțiunii excitante a unor medicamente, eventual din cele administrate mamei în timpul sarcinii sau în timpul travaliului. *Sugarul* poate fi agitat doar din cauza *erupției dentare* și constatarea unor gingii tumefiate, alături de sialoree oferă adesea pediatrului singura explicație. Erupția dentară nu explică febra mare, diareea și eritemul fesier, așa cum adesea este invocat de către familie. Iritabilitatea însoțește *orice stare febrilă* a sugarului și copilului mic. Orice viroză respiratorie minoră însoțită de febră, rinoree și tuse se poate asocia cu agitație, care se ameliorează imediat după administrarea de antitermice. În afara agitației, sugarul refuză adesea alimentația, protestează cînd este dus la culcare și are explozii de negativism dacă este mai mare. *Otita medie supurată* înainte de paracenteză se manifestă prin febră, agitație extremă și vărsături. Deschiderea instrumentală (sau spontană) a urechii medii urmată de drenarea colecției purulente conduce rapid la scăderea febrei și „liniștirea sugarului". *Meningita purulentă* este o importantă cauză de iritabilitate la sugar și pediatrul, examinînd un copil cu agitație marcată, „își adună argumente" pentru practicarea de urgență sau amînarea puncției lombare. *Abdomenul acut chirurgical* la sugar (invaginația intestinală, hernia strangulată) se manifestă cu crize de agitație extremă întretăiată de perioade de „liniște paradoxală". Apariția vărsăturilor, a meteorismului abdominal, ca și oprirea tranzitului intestinal sînt argumente pentru solicitarea unui consult chirurgical de urgență. Dintre cauzele digestive de iritabilitate se mai pot cita celiachia și fisurile anale (rămase adesea necunoscute, dacă examenul clinic a fost practicat superficial). *Intoxicația acută cu medicamente*

Scanned with OKEN Scanner

sau efectul advers al unor medicamente administrate în doze terapeutice se poate manifesta prin agitație extremă. Aminofilina și efedrina, supradozate uneori la sugarii cu wheezing, fenobarbitalul administrat timp îndelungat la copiii cu convulsii recurente, imipramina și alte medicamente sînt responsabile de agitația deosebită a unor sugari. Excesul de ciocolată, ceai, cacao sau cafea (!) explică iritabilitatea deosebită a unor copii în stare de afebrilitate. Intoxicația cu plumb se manifestă prin crize de agitație și va fi suspectată la preșcolarii cu *pica*. *Traumatismul cranian*, urmat de hematom subdural sau epidural (uneori necunoscut sau ascuns medicului de către familie), se întovărășește de crize de agitație extremă (prin hipertensiune intracraniană). Orice alt traumatism major, chiar fără semne cutanate de violență (caracteristic sindromului de copil bătut), caracterizat prin fracturi sau hematoane subperiostale se poate însoți de iritabilitatea extremă a sugarului. *Cauzele metabolice* de agitație sînt reprezentate prin hiponatremie (edem cerebral), hipernatremie (iritabilitate mergînd pînă la convulsii), hipoglicemie, hipercalcemie, diabet insipid (sete vie).

2.12.8. Sincopă

Semn caracterizat prin pierderea bruscă și de scurtă durată a cunoștinței datorită anoxiei cerebrale brutale produsă de oprirea completă sau aproape completă a respirației sau circulației. Nu se asociază modificări organice cerebrale; sincopa poate fi precedată de simptome preaccesuale (5—20 sec) care constau din senzația de disconfort, înceţoșarea privirii, paloare, greţuri, ameţeli, senzație de prăbușire. Postaccesual există o scurtă perioadă de confuzie după care conștiența își revine complet. Durata sincopei trebuie să fie de 20 sec pentru a se produce pierderea cunoștinței. Dacă se prelungește la 40 de secunde urmează și abolirea reflexului corneean. O sincopă cu durată de 3—4 minute este urmată de leziuni cerebrale ireversibile. Sincopa poate fi de cauză cardiacă, reflexă (vagală), respiratorie, neurologică (epileptică) sau psihică.

A. **Sincopa cardiacă** poate fi cauză de moarte subită. Apare în tulburări hemodinamice asociate sau nu cu oprirea cordului. Tulburările de ritm, cu ritm rapid, brusc instalate, scăderea bruscă a debitului cardiac (mixom atrial) sînt cauze recunoscute de sincopă cardiacă. *Stenoza aortică congenitală* poate realiza sincopa cardiacă de efort, care durează cîteva minute și este precedată de o „aură", care constă din senzație de presiune toracică, dispnee progresivă, senzație de „gambe de vată". Tensiunea arterială scade brusc, pulsul devine filiform. Bolnavii aceștia mor la 3—4 ani după prima sincopă. *Miocardopatia obstructivă idiopatică* poate evolua cu simptomatologie

Scanned with OKEN Scanner

clinică asemănătoare. Radiografia cardiopulmonară arată cardiomegalie idiopatică, asociată sau nu cu tulburări de ritm, iar ecocardiografia evidenţiază modificări caracteristice. Boala se transmite autosomal dominant şi în familia bolnavului se înregistrează şi alte cazuri de moarte subită. *Hipertensiunea arterială pulmonară primitivă* se poate manifesta prin sincope frecvente şi excepţional de rar infarctul miocardic realizează sincopa cardiacă la copil. Sincopa urmată de hemiplegie, asociată cu cardiopatie cu sufluri cardiace variabile este suspectă de *mixom atrial*, diagnosticul care se susţine ecocardiografic. Dintre tulburările de ritm, blocul atrio-ventricular complet (excepţional în pediatrie), fibrilaţia ventriculară şi blocul sinoatrial se pot însoţi de sincopă sau crize Adams-Stockes. *Bolile congenitale de cord cianogene*, cu scăderea debitului arterial pulmonar (tetrada Fallot), se manifestă clinic prin crize anoxice cu caracter sincopal. Se întîlnesc la sugar, asociază asistolie, de obicei dimineaţa, sînt precipitate de efort (ţipăt) sau stimuli nociceptivi, se însoţesc de bradicardie, nu au legătură cu somnul. Sincopa cardiacă se întîlneşte şi în cazurile asociate cu prelungirea intervalului PQ pe EKG şi la bolnavii cu hipotensiune ortostatică.

B. **Sincopa vasomotorie** (vagală) se datoreşte prăbuşirii bruşte a tensiunii arteriale prin reflex vaso-vagal. Se întîlneşte relativ frecvent la adolescenţi şi este precipitată de frică, o veste neplăcută, vederea sîngelui, recoltarea sîngelui prin puncţie venoasă, durere vie sau alţi stimuli neplăcuţi. Apare mai frecvent înainte de masă, în camere supraîncălzite, după păstrarea îndelungată a poziţiei de ortostatism. Înaintea sincopei bolnavul acuză senzaţie de slăbiciune „pete în faţa ochilor", transpiraţii reci, midriază. Pierderea de cunoştinţă este brutală şi se poate repeta, în condiţii similare, la copiii cu mare labilitate vegetativă. Dintre cauzele sincopelor vaso-vagale se citează şocurile emoţionale, durere vie, contact cu apă rece la piscină, reflexe cardioinhibitorii, apărute cu ocazia intubaţiei traheale, aspiraţiei traheale, traheotomiei, paracentezelor diverse, apăsării simultane şi brutale a ambilor globi oculari, dilataţiei anale (rectoscopie), traumatismului testicular (sport), tracţiunii pe mezouri (intraoperator), cateterismului cardiac. Aceste reflexe vagale se însoţesc de bradicardie progresivă, urmată de oprirea cordului în diastolă; dacă miocardul bolnavului era anterior sănătos prin fenomenul de *vagus escape* bătăile cordului se reiau. Sincopa de micţiune şi sincopa prin hiperreflectivitate sinocarotidiană nu este întîlnită la copil.

C. **Sincopa respiratorie** însoţeşte episoade de hipoxie gravă, secundare unor boli respiratorii (astm), sau episoadelor de tuse chintoasă din *tusea convulsivă*. *Sincopa de hiperventilaţie* se asociază cu scăderea concentraţiei de dioxid de carbon, care conduce la alcaloză şi vasoconstricţie vasculară cerebrală. Alcaloza poate favoriza

Scanned with OKEN Scanner

apariția tetaniei manifestată prin spasm carpo-pedal. Sindromul de penetrație al unui corp străin în căile respiratorii se poate însoți de sincopă, uneori ireversibilă. Spasmul *hohotului de plîns* este un episod sincopal apărut cu maximă frecvență la copiii în vîrstă de 2—3 ani, fiind întîlnit la 5% dintre aceștia. Sincopa apare prin ischemie cerebrală secundară apneei și hiperapneei, care însoțește un țipăt violent și protestatar la un copil cu negativism. Frecvența episoadelor variază de la unul pe săptămînă, pînă la cîteva pe an. Durata crizei nu afectează prognosticul, dar este precipitată de frig, frustrare, insultă fizică, contrariere. Componenta psihică este foarte importantă. Se descriu 2 forme clinice. În *forma cianotică* copilul țipă violent (dramatic); brusc, țipătul este suspendat de apnee, rigiditate și chiar opistotonus în cazurile mai grave; urmează o pierdere a tonusului muscular și cianoză. Durata medie a sincopei este de 10—15 sec, durata maximă 60 secunde. Peste această durată, criza va fi suspectată de echivalență epileptică și va fi controlată EEG. *Forma palidă* este descrisă astfel: după un stimul neașteptat, apare brusc apnee și pierdere de cunoștință, hipotonie extremă și paloare. Acești copii au reflexul oculocardiac hipersensibil și pot face o astfel de criză la compresiunea globilor oculari; 20% din copii pot prezenta alternativ ambele forme clinice. Se subliniază natura neepileptică a spasmului hohotului de plîns, deși diagnosticul diferențial se impune; EEG este de mare ajutor pentru stabilirea naturii tulburării.

D. **Sincopa neurologică** se confundă cu *crize epileptice* de tip „petit mal achinetic" sau crize de epilepsie la care există amnezia atacului și anturajul nu poate da amănunte asupra duratei și aspectului clinic al crizei. În orice criză sincopală descrisă anamnestic, EEG este necesară pentru excluderea unei manifestări de tip epileptic.

E. **Sincopa neuropsihică** este în mod notoriu neepileptică. Spasmul hohotului de plîns este prezentat de unii autori în această categorie. Cea mai frecventă cauză este *sincopa isterică* care apare, în special, la fete adolescente. Episodul sincopal nu este precedat de greață, slăbiciune, paloare sau transpirații, iar subiectul nu este anxios. Fetița „cade" în public, dar cade „cu grijă" fără să-și producă leziuni în cădere. În timpul crizei poate să geamă, dar pulsul și tensiunea arterială sînt normale. Sincopa isterică poate dura mai multă vreme (minute, ore). Sincopa este simulată, apare totdeauna în circumstanțe speciale, este „utilitară", folosită pentru impresionarea anturajului, în scopul obținerii unor avantaje morale. *Hipoglicemia* conduce la sincopă prin scăderea aportului de glucoză la țesutul cerebral. Înainte de pierderea cunoștinței bolnavul prezintă transpirații reci, paloare, convulsii. Sincopa are, de obicei, un caracter autolimitat.

Scanned with OKEN Scanner

2.12.9. Tulburări ale stării de conștiență

Conștiența normală presupune posibilitatea de a fi informat, de a fi în relații juste cu fenomenele și obiectele înconjurătoare, cu funcția cognitivă și mnezică nealterată. Copilul cu o bună stare de conștiență este alert, răspunde corect la stimuli și are un comportament adecvat față de situațiile din mediu. Alterările stării de conștiență sînt apreciate prin abateri de la activitatea normală și răspuns neadecvat la stimuli. Se disting alterări cantitative (discrepanță între intensitatea stimulului și răspunsul obținut) și alterări calitative (modificarea calității răspunsului la un stimul dat). Alterările stării de conștiență la copil sînt reprezentate de *delir* (confuzie, dezorientare, iraționalitate, hiperexcitabilitate), *letargie* (dezinteres față de mediu), *stupoare* (stare de inconștiență din care copilul poate fi trezit) și *comă* (stare de inconștiență profundă din care bolnavul nu poate fi trezit).

2.12.9.1. **Delir.** Delirul este o formă de tulburare a conștienței însoțită de pierderea contactului realist cu mediul înconjurător, manifestat prin halucinații (percepția unor stimuli periferici inexistenți), iluzii (falsă convingere), agitație fizică și vorbire incoerentă. Delirul se caracterizează prin dezorientare în timp și spațiu asociată cu tulburări de percepție ale lumii exterioare; are tendința de a se accentua o dată cu diminuarea stimulilor din mediul înconjurător (se agravează în timpul nopții). Delirul are cauze organice. Se remarcă o predispoziție individuală pentru dezvoltarea acestor stări de psihoză acută în care funcția cognitivă, memoria și inteligența sînt afectate. Bolnavul poartă o conversație irațională care exprimă starea de confuzie și dezorientare. Cele mai frecvente cauze de delir la copil sînt: 1. *Boli acute infecțioase*. Orice boală însoțită de febră mare (de exemplu, pneumonia, pielonefrita) poate evolua cu delir (la indivizii cu predispoziție). Dintre bolile sistemului nervos se pot cita: meningita, encefalita, abcesul cerebral, sindromul Reye (encefalopatie acută cu steatoză viscerală). 2. *Intoxicațiile acute* constituie un alt grup de situații clinice asociate cu delir. Fără a face o enumerare exhaustivă citām: barbituricele, antihistaminicele, aminofilina, hidrazida, corticoizii („delir cortizonic"), ingestia de plante care conțin atropină sau hiosciamină. Intoxicația cu atropină poate apare chiar după instilații oculare cu colir care conține atropină și se caracterizează prin confuzie, dezorientare, vorbire ilogică, tahicardie și roșeața tegumentelor. Alcoolul și amfetamina ingerate accidental sînt cauze posibile de intoxicații și delir la copil. Dintre *toxicele endogene*, creșterea bruscă a valorilor ureei se însoțește de delir. 3. *Epilepsia de lob temporal* are multiple forme de manifestare clinică, printre care și stări confuzionale și haluci-

Scanned with OKEN Scanner

nații. Bolnavul poate comite acte iraționale și violente, lipsite de logică, pentru care ulterior are amnezie. O formă particulară de delir la copil este *sindromul Alice în țara minunilor* (metamorfopsia) care se caracterizează prin perceperea deformată a formei obiectelor și a relațiilor lor spațiale. A fost descris în unele tipuri de migrenă, epilepsie, după droguri halucinogene sau ca manifestare nervoasă în mononucleoza infecțioasă. 4. *Boli vasculare cerebrale* cum sînt tromboze și embolii cerebrale, periarterita nodoasă și LES se pot însoți de delir.

2.12.9.2. **Comă.** Coma este o stare patologică caracterizată prin pierderea completă a stării de conștiență, prin dispariția sau reducerea la forme elementare, neadecvate, a reacțiilor la stimuli externi, abolirea motilității voluntare, cu modificări variabile ale funcțiilor vegetative, ale constantelor humorale și hidroelectrolitice (C. Arseni, L. Popoviciu). Cauza comei este o leziune sau tulburare funcțională a structurilor vegetative din trunchiul cerebral, formația reticulată ascendentă. Dacă este afectată numai scoarța cerebrală rezultă numai obnubilare. Gradul de profunzime al comei depinde de nivelul și întinderea leziunilor majore ale trunchiului cerebral. În *coma de gradul I* copilul este inconștient, dar are reflex de apărare la excitații exteroceptive, menține reflexele automate (răspuns la excitații proprioceptive) reflex de deglutiție, pupile normale cu reflex fotomotor diminuat. În *coma de gradul II* copilul zace inconștient, cu funcții vegetative moderat perturbate, cu reflexe automate conservate, dar reflexe de apărare și timpul labial al deglutiției abolit. *Coma de gradul III* este profundă, sînt alterate grav funcțiile vegetative și abolite reflexele de apărare, automate, fotomotor și deglutiția. Pupilele sînt fixate în midriază. Clasificarea etiologică a comelor este greu de făcut numai pe aspectul clinic, coma fiind o modalitate unică de reacție a sistemului nervos la injurii grave de cele mai variate cauze.

— **Coma neurologică**

Această varietate de comă este relativ frecventă, foarte gravă și asociată, de obicei, de semne neurologice și de focar, ceea ce permite individualizarea ei.

A. **Coma posttraumatică.** Traumatismul cerebral realizează hemoragie sau edem cerebral și conduce la comă imediat sau după un „interval liber". Un loc particular ocupă hemoragia cerebrală a nou-născutului produsă prin traumatism obstetrical. 1. *Accidentele cerebrale legate de actul nașterii* se manifestă clinic chiar în sala de nașteri, prin grade diferite de asfixie sau în perioada imediat următoare prin sindrom de hiperexcitabilitate, hipotonie sau hipertonie, dar și prin sindrom de trunchi cerebral manifestat prin comă

Scanned with OKEN Scanner

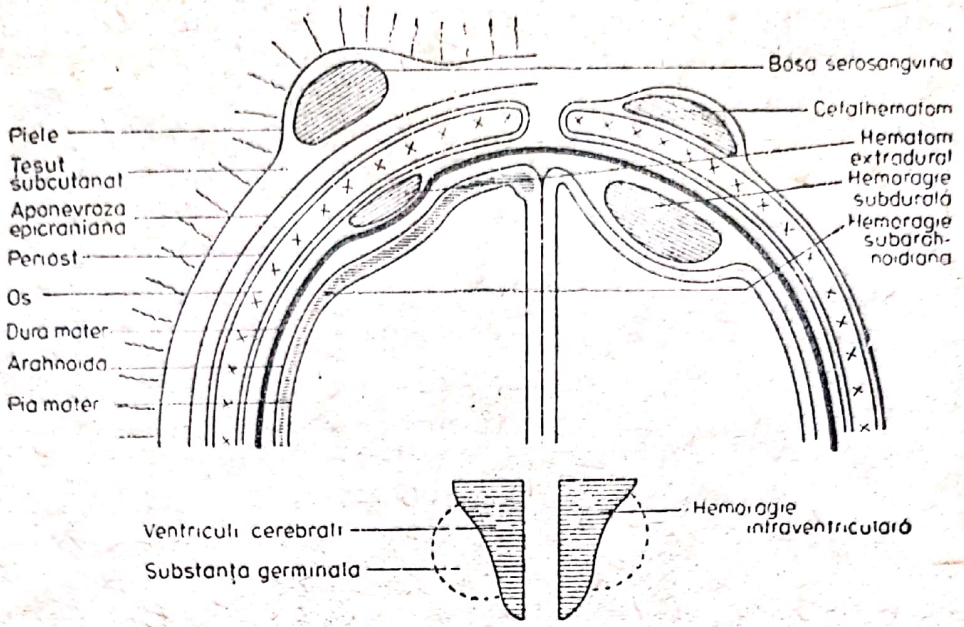

Fig. 14. Sediul hemoragiilor craniocerebrale legate de actul naşterii

de diferite grade şi convulsii. Sediul hemoragiilor secundare traumatismului obstetrical poate fi superficial (bosa serosangvină sau cefalhematom) sau mai profund (hematom extradural sau subdural, mergînd pînă la hemoragie subarahnoidiană sau intraventriculară) (tab. 7.) (fig. 14). 2. *Coma posttraumatică cu debut imediat după accident.* Traumatismele cerebrale prin cădere, proiectare sau accidente rutiere sînt o eventualitate relativ frecvent întîlnită în practica pediatrică. *Comoţia cerebrală* se caracterizează prin pierdere bruscă de cunoştinţă, care se instalează chiar în momentul producerii accidentului, are durată foarte scurtă (secunde, minute) şi este complet reversibilă, fără semne neurologice în perioada imediată. *Contuzia cerebrală* semnifică, de asemenea, o scurtă pierdere de cunoştinţă, reversibilă, de durată şi gravitate variabilă, asociind şi semne de localizare care au însă un caracter tranzitor. 3. *Comă după interval liber de maximum 2 zile.* Tipic pentru această categorie de accident posttraumatic este *hematomul extradural (epidural).* După o scurtă perioadă de inconştienţă, concomitentă cu traumatismul, urmează un interval liber lucid după care se instaleză cefalee şi apoi comă, însoţită de fenomene de localizare (convulsii jacksoniene) şi deviaţie conjugată a capului şi ochilor. *Hematomul subdural acut* se manifestă clinic asemănător, dar se asociază şi midriază ipsilaterală leziunii, de mare valoare diagnostică. 4. *Comă după interval liber de 3—14 zile. Hematomul subdural subacut* evoluează în 3 timpi, dar instalarea fenomenelor neurologice (hemipareză, midriază) se face mai lent.

B. **Tulburări circulatorii cerebrale.** 1. *Hemoragiile cerebrale* pot apare în cadrul unor sindroame hemoragice, cum sînt hemofilia sau

Tabelul 7

Diagnosticul diferențial al hemoragiei meningo-cerebrale la nou-născut (modificat)

(R. Perelman, 1981)

	Hemoragia intraventriculară și periventriculară (fosa cerebrală posterioară)	Hematom subdural	Hemoragie subarahnoidiană
Vîrsta gestației	<34 săptămîni (50% < 32 săptămîni)	Nou născut la termen sau prematur	Prematur sau nou-născut la termen
Semne clinice	Interval liber urmat de agravare brutală, comă	Gravisim de la început, paloare, comă, convulsii	Hipertonie Iritabilitate
Semne biologice	Anemie. Lichid cefalorahidian hemoragic Diagnostic precis prin tomografie computerizată sau ecografie prin fontanelă	Puncție subdurală — sînge	Puncție lombară — sînge
Mecanism	Jenă în circulația venoasă Ruptura ependimului. Creier imatur. Anoxie. Hipercapnie. Rupturi vasculare. Creșterea presiunii intracraniene	Ruptură vasculară Ruptură cort cerebel	Tulburări circulatorii cerebrale în cursul nașterii
Data apariției în raport cu momentul nașterii	Postnatal	Perinatal în timpul expulziei	Perinatal în timpul expulziei
Evoluție	*Hidrocefalie secundară* cel mai grav prognostic Moarte precoce neonatală Porencefalie	Moarte precoce neonatală. Sechele neuropsihice. Paralizie cerebrală.	Poate fi favorabil dacă nu sînt și leziuni cerebrale asociate

Scanned with OKEN Scanner

purpura trombocitopenică. Deşi aceste complicaţii sînt rar întîlnite, gravitatea lor extremă le recomandă ca pe nişte modalităţi evolutive care trebuie recunoscute. 2. *Embolii cerebrale*, urmate de comă şi semne de localizare, sînt întîlnite în endocardita bacteriană subacută, mixom atrial şi boli congenitale de cord cianogene însoţite de policitemie. 3. *Ocluzii vasculare cerebrale* pot fi întîlnite în boli congenitale de cord cianogene (cauze de hemiplegie acută la copil) sau tromboza de sinus cavernos (secundară unor sindroame grave de deshidratare). 4. *Encefalopatia hipertensivă* din glomerulonefrita acută sau feocromocitom evoluează cu cefalee intensă, comă tranzitorie şi convulsii. 5. *Malformaţiile vasculare cerebrale* în momentul fisurării lor realizează hemoragii cerebrale însoţite de comă vasculară. 6. *Encefalopatia acută toxică* sau edemul cerebral denumeşte o tulburare neurologică, cu debut brutal, apărută în special la sugar şi copilul mic şi se caracterizează clinic prin triada simptomatică — comă (de diferite grade), febră şi convulsii ; constituie complicaţia neurologică a unui grup heterogen de boli, răspunsul nespecific al substanţei cerebrale la o mare varietate de noxe. Edemul cerebral semnifică creşterea volumului substanţei cerebrale şi constituie numai una din cauzele sindromului de hipertensiune intracraniană. Acumularea anormală de lichid în ţesutul cerebral are loc fie intracelular, fie extracelular. S-a propus ca edemul cerebral să fie clasificat în *edem cerebral vasogenic* (creşterea permeabilităţii vasculare ; lichidul din compartimentul vascular pătrunde în spaţiul dintre celule) şi *edem cerebral citotoxic* (alterarea permeabilităţii celulare cu acumularea anormală de lichid la nivelul celulei). *Edemul cerebral vasogenic* apare în hemoragia meningo-cerebrală a nou-născutului, posttraumatic, peritumoral, în procese inflamatorii (abcese, encefalită, meningită), tromboembolii cerebrale arteriale şi venoase. Edemul vasogenic apare focal, uni sau multifocal. Imaturitatea sistemului nervos face ca la vîrste mici copilul să dezvolte edem cerebral cu mult mai mare uşurinţă decît la alte vîrste. Edemul care apare foarte rapid nu permite intrarea în joc a unor mecanisme compensatorii şi se poate solda cu hernierea amigdalelor cerebeloase prin gaura occipitală şi exitus. *Edemul cerebral citotoxic* apare în hipoxie (asfixie la naştere, sincopă cardiacă), hipernatremie şi intoxicaţie cu apă ; spre deosebire de tipul de edem descris anterior este difuz, dar cu distribuţie inegală. Chiar dacă creierul copilului este supus acelorași insulte, gradul şi tipul de edem cerebral apărut este foarte variat. Simptomatologia edemului cerebral combină semnele de hipertensiune intracraniană (iritabilitate, cefalee, vărsături) cu tulburări ale stării de conştienţă. Convulsiile nu apar ca rezultat al edemului *per se*, ci sînt secundare tulburărilor electrolitice. Cînd presiunea intracraniană a crescut foarte mult apare o creştere compensatorie a volumului sistolic şi creşterea presiunii pulsului (efect Cushing).

Scanned with OKEN Scanner

Respiraţiile se răresc şi devin neregulate. Trebuie evitată orice procedură invazivă care ar putea dezechilibra balanţa delicată a presiunii dinamice intracraniene.

C. **Infecţii ale sistemului nervos.** Meningita, encefalita, abcesul cerebral, tromboflebita de sinus lateral (otite, mastoidite) se pot însoţi de comă, explicată, în general, prin edemul cerebral perilezional. Sindromul Reye constituie o variantă specială a acestui tip de comă.

D. **Coma epileptică.** Criza de convulsii de tip „grand mal" se caracterizează prin fenomene postaccesuale, dintre care coma postcritică este cea mai cunoscută. Elementul anamnestic este covîrşitor pentru susţinerea diagnosticului. Bolnavul zace areactiv, cu respiraţie stertoroasă, secreţii abundente în cavitatea bucală şi căile respiratorii, transpiraţii profuze, reflexe cutanate abdominale abolite, pupile midriatice şi uneori pareză reziduală (paralizie Todd). Coma postcritică se remite spontan deşi uneori durata ei este prelungită de acţiunea medicaţiei anticonvulsivante administrate în timpul crizei.

E. **Tumora cerebrală** cu creştere rapidă sau care a depăşit prin volum posibilităţile mecanismelor compensatorii se poate asocia cu comă cu instalare lentă. Aceasta mai poate fi precipitată de creşterea bruscă a volumului tumorii prin hemoragii intratumorale.

— **Coma toxică**

Orice comă brusc instalată, în care lipsesc manifestările neurologice de focar va fi suspectată de comă toxică. Există două vîrfuri de incidenţă ale comelor toxice la copil: perioada de antepreşcolar, cînd copilul şi-a dobîndit independenţa motorie şi „explorează singur lumea" putînd să-şi însuşească (dacă nu este supravegheat) medicamente pentru uzul său sau al adulţilor, şi perioada de adolescenţă, cînd apar intoxicaţiile voluntare (în scop de sinucidere). Dintre medicamentele şi substanţele toxice care pot fi responsabile de apariţia comei la copil citäm substanţe organofosforate (pesticide), alcool, barbiturice, benzodiazepine, narcotice diverse, fenotiazine. Practic, orice medicament cu acţiune asupra sistemului nervos, administrat în doză mare, poate genera comă toxică.

— **Coma metabolică**

Multiple dezechilibre hidroelectrolitice şi acido-bazice, osmotice sau metabolice se pot solda cu grade diferite de alterare ale stării de conştienţă. Comele metabolice sînt mai puţin frecvente în pediatrie, comparativ cu alte perioade de vîrstă. Coma nu este profundă, este instalată lent şi asociază dezechilibre biologice care permit încadrarea cazului. 1. *Coma diabetică* este acido-cetozică la copil. Diagnosticul este mai dificil cînd coma este inaugurală şi bolnavul nu a fost diagnosticat anterior. Poliuria, polifagia şi polidipsia semnalate de anamneză, mirosul de acetonă al halenei bolnavului, prezenţa

Scanned with OKEN Scanner

corpilor cetonici şi al glucozei în urină orientează rapid diagnosticul. 2. *Coma hiperosmolară* este excepţională în pediatrie. Apare în forme de diabet de gravitate medie, asociază hiperglicemie şi deshidratare, fără cetoacidoză. 3. *Coma hipoosmolară* este sinonimă cu coma hiponatremică. Este caracteristică sindroamelor grave de deshidratare la sugar şi copilul mic, cunoscute în pediatria clasică sub numele de toxicoză de exsicaţie (*coma dispepticum*). Aspectul clinic al bolnavului şi anamneza fac ca diagnosticul să nu întîmpine nici o dificultate. Hipernatremia şi deshidratarea acută, prin edemul cerebral pe care îl produc, constituie cauze posibile de comă la copil. 4. *Comă hipoglicemică* se instalează la copii cu diabet cunoscut, la care s-au făcut greşeli în administrarea parenterală de insulină. Mai rar, hipoglicemia este cauzată de o boală metabolică congenitală (intoleranţă la fructoză) sau tumoră a celulelor secretoare de insulină din pancreas. Instalarea comei este precedată de paloare, transpiraţii, iritabilitate şi convulsii. Determinarea glucozei sanghine (care face parte din protocolul de investigare al oricărei come) permite diagnosticul. 5. *Coma uremică* apare în afecţiuni renale cunoscute. Instalarea lentă a comei, respiraţia Kűssmaul (acidoza) şi halena amoniacală a bolnavului permit diagnosticul. În afara creşterii brutale a valorilor ureii („renalul cronic" tolerează valori de 4—5 g/dl uree) se semnalează tulburări hidroelectrolitice şi acidobazice, sindrom hemoragic prin alterarea agregabilităţii placentare. Un minim de date biologice permit identificarea originii comei. 6. *Coma hepatică* se poate instala în debutul unei hepatite acute (infecţioase sau toxice), însoţită de sindrom hemoragic major şi sindrom citolitic. Coma din encefalopatia porto-cavă a ciroticilor este excepţională în pediatrie. *Hiperamoniemia* paralelă cu profunzimea comei nu este caracteristică numai comelor hepatice, ci şi bolilor ereditare ale celor 5 aminoacizi care intervin în ciclul ureei. 7. *Hipoxia gravă* de cauză pulmonară sau toxică realizează edem cerebral grav hipoxic şi comă terminală. Intoxicaţia cu oxid de carbon se datoreşte hipoxiei („blocarea hemoglobinei"), dar şi acţiunii directe a monooxidului de carbon asupra substanţei cerebrale.

2.12.10. Retard mental

În această categorie sînt încadraţi copiii cu dezvoltare intelectuală sub nivelul acceptat ca normal, coexistînd cu deficienţe de adaptare la mediu. Această tulburare globală de dezvoltare este cuantificată şi cuantificabilă. Cel mai utilizat indice este IQ (quotient de inteligenţă), care reprezintă raportul dintre vîrsta dezvoltării mentale şi vîrsta cronologică. În mod normal, IQ are valoarea 100. Copiii supradotaţi sînt notaţi cu IQ > 100. Se apreciază că 50% din populaţie are IQ sub 100, dar este considerat patologic

Scanned with OKEN Scanner

și încadrabil în retard mental IQ sub 69 (scara Wechsler) sau IQ sub 67 (scara Stanford-Binet). Această valoare reprezintă o deviere de mai mult de 2 deviații standard față de normalul pentru vîrstă. Testele utilizate măsoară aproape exclusiv inteligența subiectului, de aceea se adaugă în apreciere elemente privind capacitatea de adaptare la mediu, gradul de independență și responsabilitate socială dobîndit de copil.

După gradul de afectare al IQ s-a convenit ca retardul mental, acest simptom multietiologic determinat multifactorial, să fie împărțit în 4 grupe de gravitate diferită. *Retardul mental ușor* (oligofrenie) este cea mai frecventă formă clinică întîlnită (80—85% din totalul cazurilor) cu IQ = 67—52 (pentru o deviație standard egală cu 16) sau IQ = 69—55 (pentru o deviație standard egală cu 15). În perioada de preșcolar copilul nu este totdeauna etichetat ca retard mental, dar este remarcat că a învățat să meargă și să mănînce singur mai tîrziu decît ceilalți copii. Retardul mental devine evident la școală, cînd copilul intră în competiție directă cu colegii de clasă care au aceeași vîrstă și o inteligență normală. Performanțele școlare sînt modeste și acești copii formează grupul de elevi din clasele elementare care obțin rezultate nesatisfăcătoare. Acești copii pot fi învățați să citească, să scrie și să efectueze operații aritmetice, pot avea un comportament social normal, sînt educabili și pot învăța meserii care presupun coordonare vizual-motorie, pot trăi independenți, își pot întemeia o familie, dar nu pot depăși, fără ajutor de afară, situații stresante. *Retardul mental mediu* (IQ = 51—36 respectiv IQ 54—40) reprezintă 5—10% din totalul cazurilor de retard mental; în tratatele clasice erau încadrate în categoria de imbecili. În perioada de preșcolar manifestă întîrziere motorie marcată și mai ales dobîndesc, cu mare întîrziere, capacitatea de a vorbi. Vorbirea este defectuoasă, adesea cu dislalie. Pot fi învățați să scrie și să citească noțiuni elementare dacă sînt supuși unui program educațional special organizat. Pot învăța să comunice simplu, să se autoîngrijească (spălare, folosirea closetului). Pot învăța să efectueze muncă necalificată, sub supraveghere. În general, nu pot trăi independenți și nu se pot autoîntreține. *Retardul mental sever* (IQ = 35—20 sau IQ = 39—25), încadrat în forma clinică denumită anterior idioție, reprezintă 5% din totalul cazurilor de retard mental. În perioada de sugar și preșcolar sînt remarcați prin dificultatea cu care reușesc să dobîndească unele performanțe motorii și faptul că au dificultăți deosebite în dobîndirea capacității de a vorbi. Acești copii merg foarte tîrziu și uneori abia învață să mănînce singuri. Mersul are, în final, caracteristici anormale. Copiii înțeleg parțial limba vorbită și pot să formuleze unele răspunsuri simple, bisilabice. Prin activitate repetitivă pot deprinde cîteva gesturi simple, de rutină, necesare vieții de fiecare zi. Nu pot fi școlarizați,

Scanned with OKEN Scanner

sînt strict dependenţi, şi nu se pot autoîntreţine. *Retardul mental profund* corespunde unui IQ sub 20. În orice perioadă de dezvoltare copilul nu poate îndeplini activitate motorie corespunzătoare vîrstei; nu se poate autoîngriji, nu se poate autoservi, necesită îngrijire instituţionalizată permanentă. Reprezintă sub 1% din numărul total al cazurilor.

Retardul mental este o problemă medicală numai sub anumite aspecte (diagnostic etiologic şi tratament pentru cazurile recuperabile). Rămîne o problemă complexă cu implicaţii educaţionale, sociale şi economice. Retardul mental este un simptom care însoţeşte o mare varietate de boli, dar este bine stabilit că factorii genetici sînt intricaţi profund cu factori de mediu. Retardul mental adevărat este generat de boli organice (deficienţe anatomice sau enzimatice ale sistemului nervos). Există însă şi retard mental care nu se datoreşte limitelor intrinseci ale inteligenţei copilului, ci supraadăugării unor factori de mediu (deficienţe senzoriale necorectate la timp, mediu familial cu handicapuri intelectuale şi educaţionale, hospitalism, deprivare psihointelectuală severă). Acestui risc îi sînt supuşi copiii din unele familii dezorganizate, cu părinţi delincvenţi, care îşi schimbă frecvent domiciliul şi deci şcoala şi profesorul, copiii cu absenteism şcolar prin fobia de şcoală sau chiul.

Grade diferite de retard mental corespund adesea unei etiologii unice. Sînt înregistrate peste 100 de cauze de retard mental de cauză biologică, dar la încercarea de încadrare a cazurilor în aceste categorii se constată că 60—70% dintre bolnavi nu pot fi etichetaţi etiologic sigur. Cauzele care pot genera retard mental pot acţiona asupra dezvoltării mentale în oricare din etapele de dezvoltare ontogenetică a individului.

A. **Retard mental prin factori cu acţiune prenatală.** 1. *Bolile prin anomalii cromozomiale* sînt cauză recunoscută de retard mental. *Sindromul Down* sau trisomia 21 asociază retard mental cu hipotonie musculară, facies plat şi fante palpebrale mongoliene. Incidenţa bolii este 1/660 de naşteri fiind cea mai comună boală cromozomială la om. *Trisomia 18* (sindrom Edward) asociază retard mental sever cu greutate mică la naştere, deformarea degetelor (indexul suprapus peste degetul III şi degetul V suprapus peste degetul IV), dorsiflexia halucelui. Incidenţa bolii este 0,3‰ din naşteri cu preponderenţa sexului feminin. Supravieţuirea este scurtă, doar 10% dintre copii ating vîrsta de 1 an. *Trisomia 13* (sindrom Patau) se caracterizează prin afectarea gravă a dezvoltării mentale, malformaţie a creierului anterior de tip holoprosencefalie, polidactilie, unghiile degetelor mîinii cu aspect hiperconvex. Frecvenţa sindromului este 1/5 000 naşteri. *Sindromul Wolf-Hirschhorn* (deleţia braţului scurt al cromozomului 4) se caracterizează prin retard mental, hipertelorism, microcefalie, creastă simiană şi urechi jos implantate. *Sindromul*

Scanned with OKEN Scanner

cri du chat (deleţia parţială a braţului scurt al cromozomului 5) evoluează cu retard mental sever, microcefalie, hipertelorism şi ţipăt ascuţit comparat cu mieunatul de pisică. Anomaliile cromozomiale gonozomiale *(sindromul Turner, sindromul Noonan, sindromul Klinefelter)* se caracterizează prin grade diferite de afectare ale dezvoltării mentale. 2. *Sindroame malformative congenitale condiţionate genetic;* un număr mare de bolnavi, încadrabili în aceste diagnostice, asociază retardul mental la simptomatologia clinică complexă. Se pot astfel cita : sindromul Cornelia de Lange, sindromul Rubinstein—Taybi (IQ 17—86), sindromul Seckel, sindromul Cockayne, sindromul Laurence-Moon-Biedl, sindromul Prader-Willi (IQ 40—60), sindromul Marinescu-Sjögren, sindromul Smith-Lemli-Opitz, sindromul Opitz (hipertelorism-hipospadias), sindromul Sotos (IQ — 18 —91), scleroza tuberoasă Bourneville, *incontinentia pigmenti. 3. Mucopolizaharidoze* sau *boli de tezaurizare* se caracterizează prin retard mental asociat cu facies particular (uneori gargoilic), macrocefalie, modificări retiniene, hepatosplenomegalie şi disostoze scheletice. Diagnosticul se susţine pe baza unor examene de laborator care demonstrează absenţa unor enzime lizozomale şi tezaurizarea de gangliozidoze. Din această categorie de boli poate fi citată boala Hunter, boala Hurler, boala Tay-Sachs, leucodistrofia metacromatică, boala Niemann-Pick forma sugarului, boala Gaucher forma sugarului, manozidoză, fucosidoză. 4. *Mucolipidoze şi alte boli degenerative ale sistemului nervos.* În această subcategorie de boli pot fi citate boala Spielmayer-Vogt (idioţia amaurotică juvenilă), boala Pelizaeus-Merzbacher, boala Schilder. 5. *Boli prin anomalii ale metabolismului aminoacizilor.* Retardul mental se dezvoltă în lipsa unui regim dietetic adecvat (lipsit de fenilalanină) în fenilcetonurie; mai pot fi citate aciduria argininosuccinică, citrulinemia, leucinoza (boala urinelor cu miros de sirop de arţar), boala Hartnup. 6. *Alte boli metabolice asociate cu retard mental.* Hipotiroidismul congenital nediagnosticat precoce, care nu primeşte tratament substitutiv adecvat este o cauză precoce de retard mental la sugar. De asemenea retard mental dezvoltă hipercalcemia idiopatică, galactozemia, sindromul Lesch-Nyhan, sindromul Menkes, sindromul Lowe şi boala Wilson. 7. *Factori delatori intrauterini.* Infecţii ale mamei transmise transplacentar la făt pot evolua cu retard mental. Din acest grup de boli se poate cita toxoplasmoza congenitală, rubeola congenitală, boala incluziilor citomegalice, lues congenital. Unele medicamente administrate mamei în cursul sarcinii (medicamente anticonvulsivante) sau alcoolul consumat excesiv de femeia gravidă în timpul sarcinii se poate solda cu retard mental la copil. Prematuritatea favorizată de disfuncţii uteroplacentare sau malimplantaţii placentare constituie factori de risc pentru retard mental. Malformaţiile cerebrale de orice tip favorizează retardul mental.

Scanned with OKEN Scanner

B. **Retard mental prin factori cu acțiune intranatală și perinatală.** Traumatismul obstetrical soldat cu hemoragie meningocerebrală, mai ales de tipul hemoragiei intraventriculare (la prematuri) sau subdurale (nou-născuți la termen), este acuzat de o mare parte din retardul mental care însoțește paralizia cerebrală. Asfixia la naștere, nașterile distocice cu scor Apgar sub 7, convulsiile neonatale și toate cauzele de hipoxie perinatală concurează pe lista factorilor de risc pentru retard mental, cu atît mai mult cu cît se adaugă grade avansate de prematuritate. Icterul nuclear sau infecțiile grave ale nounăscutului, inclusiv meningita purulentă neonatală sînt cauze posibile de retard mental.

C. **Retard mental prin factori cu acțiune postnatală.** 1. *Infecțiile grave* ale sistemului nervos (meningite, encefalite, abcese cerebrale) se pot solda cu grade variate de retard mental. O entitate aparte este constituită de *panencefalita sclerozantă subacută* care realizează demențiere progresivă. În etiologia bolii a fost incriminat virusul rujeolei dobîndit postinfecțios sau postvaccinal. Boala evoluează în 4 stadii. Primul stadiu debutează insidios cu deteriorare intelectuală și scăderea performanțelor școlare asociată cu tulburări de personalitate și delir cu halucinații. Stadiul secund asociază mioclonii caracteristice, incoordonare, clonus și coreoatetoză. Asocierea dintre tulburări de personalitate și mioclonii constituie cheia diagnosticului în această boală. Diagnosticul va fi confirmat prin EEG, studiul lichidului cefalo-rahidian și determinarea titrului anticorpilor antirujeolici. În stadiul al 3-lea se instalează rigiditate și lipsă de comunicare pentru ca în stadiul final să fie evidentă disfuncția talamică. 2. *Traumatismele cerebrale* (accidente de circulație, căderi de la înălțime, hematom subdural în sindromul de copil bătut) pot condiționa retard mental. 3. *Malnutriția protein-calorică* are o influență semnificativă asupra dezvoltării intelectuale. Se știe că numărul neuronilor adulți este atins într-un stadiu precoce al dezvoltării creierului la făt și această dată este la 20 de săptămîni după concepție. Următoarea perioadă de multiplicare a neuronilor începe în jurul vîrstei de 25 de săptămîni de viață intrauterină și se termină în cel de al doilea an de viață postnatală. Acest efort de creștere este corelat cu elaborarea conexiunilor neuronale ca și cu multiplicarea glială și mielinizarea. Subnutriția în cursul primilor 2 ani de viață afectează semnificativ dezvoltarea și multiplicarea neuronilor, cu efect major asupra funcției intelectuale. Nu este clarificată relația între numărul actual al neuronilor și funcția intelectuală. Testele cognitive sînt semnificativ mai mici la copiii cu malnutriție deși acestea sînt greu de interpretat la copii care pe lîngă deficiențe nutriționale cumulează și factori psihici de mediu (deprivare emoțională). Subnutriția nu afectează în mod egal diferitele funcții cognitive ci are efecte semnificative, în special asupra dezvoltării verbale. 4. *Psihozele*,

Scanned with OKEN Scanner

cu debut în perioada de copil mic, evoluează cu retard mental. *Autismul* este o psihoză gravă care debutează încă din perioada de sugar, cînd se observă că bolnavul nu manifestă nici un fel de afecţiune şi preferă jucăriile în locul relaţiei cu persoane. Suge greu, nu surîde, ţipă rar, nu este receptiv la vocea umană şi după vîrsta de 1 an vorbeşte cu mare întîrziere. Copilul nu vorbeşte pentru că nu doreşte să vorbească, nu are nici cea mai mică dorinţă de comunicare, este extrem de introvertit, se joacă cu o anumită jucărie în mod obsesiv şi reacţionează violent atunci cînd se modifică „ordinea" stabilită de el. Copilul poate adopta atitudini bizare. Cauza autismului este necunoscută, dar sînt incriminaţi unii factori genetici. *Schizofrenia* copilului se manifestă prin afectarea gravă a relaţiilor emoţionale, atitudine solitară, postură anormală, preocupări obsesive pentru anumite obiecte, răspuns excesiv sau anormal la stimuli senzoriali, anxietăţi ilogice, defecte mari de vorbire. Nu există nici un fel de comunicare părinţi-copil. Boala debutează mai frecvent la copilul şcolar şi importanţa factorului genetic este mai mare decît în autism.

Cauzele citate (neexhaustiv) de retard mental trebuie considerate factori de risc. Cu excepţia unor boli condiţionate genetic sînt mulţi copii care cumulează 1—2 factori de risc şi care nu dezvoltă totuşi retard mental. Pînă la 60% din bolnavi sînt greu încadrabili în oricare din bolile citate. Există o evidentă predominanţă a copiilor de sex masculin, ceea ce a făcut pe unii autori să postuleze că retardul mental şi dificultăţile de vorbire sînt dependente de o genă specifică, situată probabil pe cromozomul X. S-a vorbit chiar de un cromozom X fragil asociat cu retard mental. Se pare că sindromul cromozomului X fragil are o contribuţie substanţială în determinarea numărului relativ mare de băieţi cu handicap sever şi moderat, încadraţi, de obicei, în diagnosticul de retard mental de etiologie necunoscută.

2.13. Aparat acustico-vestibular

2.13.1. Surditate

Surditatea este un simptom caracterizat prin diminuarea pînă la dispariţie a auzului. Nediagnosticată, needucată şi neprotezată, surditatea este cauză de deficit verbal şi cognitiv şi poate condiţiona parţial retardul mental. Dezvoltarea intelectuală a copilului nu este interferată dacă surditatea a debutat după vîrsta de 5 ani (cînd limbajul copilului era deja însuşit). Detectarea surdităţii la vîrste mici

Scanned with OKEN Scanner

este o sarcină dificilă pentru pediatru și cade în obligația acestuia de a o sesiza. Nou-născutul reacționează prin țipete sau tresăriri generale la sunete foarte puternice, dar aceste reacții sînt foarte greu de interpretat. În a 2-a lună de viață sugarul își întrerupe activitatea cînd intervine un sunet nou. În această perioadă de vîrstă se poate încerca obținerea reflexului *cohleo-palpebral*, care constă din contracția orbicularului pleoapelor la producerea unui zgomot cu frecvența de 2 000—3 000 Hz și intensitatea de 100 dB, la distanță de 3 m în spatele copilului. După vîrsta de 4 luni sugarul are *reflex de orientare* (întoarce capul în direcția sunetelor) și se înviorează (reacție de anticipare) la auzul vocii mamei. Cînd a împlinit vîrsta de 8 luni copilul emite vocalize, înțelege unele cuvinte, pentru ca la vîrsta de 1 an să spună singur cîteva cuvinte. La vîrsta de 2 ani copilul înțelege comenzile duble și rostește propoziții scurte formate din mai mult de 2 cuvinte. Audiometria, ca metodă obiectivă de testare a auzului, poate fi utilizată abia după vîrsta de 3 ani. Defecte moderate ale auzului sînt detectate abia la școală cînd la dictare copilul confundă consoanele labiale (b și p). Vor fi testați special pentru depistarea hipoacuziei *copiii cu risc pentru surditate*, cum sînt cei din familii cu surdități genetice, foștii prematuri, copiii cu anoxie la naștere, care au suferit de icter neonatal sau au avut infecții transmise transplacentar.

Se descriu 3 tipuri fiziopatologice de surditate și anume: 1. *Surditatea de conducere* (otogenă) datorită tulburărilor existente la nivelul urechii externe și medii. Surditatea este mai accentuată pentru sunetele cu frecvență joasă și bolnavul vorbește încet cu voce stearsă și monotonă. 2. *Surditatea de percepție* (neurosenzorială) se caracterizează prin pierderea percepției sunetelor cu frecvență înaltă. Bolnavul vorbește tare pentru că nu-și poate regla intensitatea vocii. 3. *Surditatea mixtă* asociază leziuni ale urechii medii cu cele ale urechii interne. Cea mai bună audiție este cea a sunetelor cu frecvență medie. Clasificarea surdităților se poate face după momentul apariției lor.

A. **Surditate congenitală.** 1. *Surditatea ereditară* (genetică) este progresivă și debutează din primele luni de viață; 57% dintre copiii cu surditate pot fi încadrați în această categorie; 40% dintre cazuri se transmit autosomal recesiv și 15% autosomal dominant: 2% dintre surdițătile genetice se transmit X-lincat. 2. *Sindroame malformative genetice asociate cu surditate.* Surditatea apare frecvent în sindromul Cockayne, displazia ectodermală, sindromul Goldenhar, sindromul Hunter, sindromul Hurler, sindromul Morquio, sindromul Treacher-Collins, sindromul Waardenburg, trisomia 21, trisomia 13 și deleția brațului lung al cromozomului 18, dar este întîlnită ocazional și în disostoza cleido-craniană, boala Crouzon, sindromul Fanconi, sindromul Laurence-Moon-Biedl, osteogenesis imperfecta, osteopetroza, progerie, albinism, sindromul Leopard.

Scanned with OKEN Scanner

Sindromul Alport se manifestă prin nefrită progresivă transmisă autosomal dominant și surditate care se instalează progresiv și relativ tardiv la copiii de sex masculin. 3. *Boli infecțioase transmise transplacentar.* 30% dintre copiii atinși de sindromul rubeolei congenitale au deficit de auz și, în măsură mai mică, cei cu toxoplasmoză congenitală, boala incluziilor citomegalice și sifilis congenital. 4. *Retardul mental*, asociat sau nu cu paralizie cerebrală, adaugă surditate la peste 25% dintre bolnavi. Această asociere a fost constatată și la un număr apreciabil de bolnavi cu cheilognatopalatoschizis.

B. **Surditate dobîndită.** 1. *Cauze cu acțiune perinatală.* Prematuritatea, hipoxia la naștere sau icterul grav neonatal condiționat de procese hemolitice sau numai de prematuritate, acidoză sau hipoxie, urmat de icter nuclear se asociază frecvent cu hipoacuzie de diferite grade. Bilirubina are efect neurotoxic asupra nucleului nervului cohlear, acțiune comparată cu acțiunea neurotoxică a streptomicinei. Teste electrofiziologice efectuate asupra nervului cohlear permit identificarea schelelor auditive ale hiperbilirubinemiei. Nucleul nervului cohlear este un sediu extrem de sensibil la acțiunea toxică a acestui pigment. 2. *Infecții postnatale.* Infecțiile sistemului nervos, cum sînt meningita purulentă neonatală și encefalite diverse (după rubeolă, rujeolă, varicelă, parotidită epidemică) se complică cu surditate. Rujeola, chiar fără complicații neurologice, este reputată a avea același efect. Infecțiile otice, de tipul otitei medii cronice, catarul ototubar asociat cu adenoidita subacută, sînt urmate, uneori, de surditate de transmisie și chiar de surditate de percepție (dacă țesutul de granulație a invadat labirintul membranos). 3. *Surditate postmedicamentoasă.* Lista medicamentelor reputate a avea acțiune ototoxică este apreciabilă, dar numărul cazurilor întîlnite în practică și avînd această patogenie este destul de restrîns, acțiunea lor toxică fiind limitată prin prescriere rațională (corelat și cu gradul de afectare a funcției renale). Dintre aceste medicamente se poate cita actinomicină, cotrimoxazol, streptomicină și dihidrostreptomicină, kanamicină, gentamicină, rifampicină, colimicină, furosemid, ibuprofen, indometacin. 4. *Traumatisme.* Fracturile osului temporal sau traumatismele sonore (audiția îndelungată a unor amplificatoare de mare putere) se pot solda cu pierderea temporară a auzului (TTS—*temporary threshold shifte*). 5. *Tumori.* Neurinomul nervului acustic asociat sau nu cu boală Recklinghausen poate fi cauză rară de surditate la copil. 6. *Corpul străin în conductul auditiv extern*, inclusiv dopul de cerumen, poate condiționa hipoacuzie unilaterală, temporară, a cărei etiologie este ușor de stabilit după un simplu examen otoscopic. Suspectarea surdității la copil necesită consult de specialitate și îndrumarea cazului spre centre de fonoaudiologie.

Scanned with OKEN Scanner

2.13.2. Vertij

Vertijul este o senzaţie eronată de mişcare rotatorie a unei părţi a corpului sau a obiectelor fixe din mediul înconjurător preceptă de bolnavul aflat în stare de repaus. Unii autori identifică vertijul cu o halucinaţie de mişcare a mediului sau a bolnavului însuşi în spaţiu. Examinat în repaus, bolnavul nu are nici o mişcare anormală. Vertijul este un simptom subiectiv prin excelenţă ; în timpul mersului copilul are tulburări de echilibru, cu instabilitate, generată de această senzaţie de rotire, răsucire, cădere sau propulsare a corpului în diferite direcţii (pseudoataxie). Vertijul este greu descris de copilul mic ; poate fi sugerat de apariţia tulburărilor de echilibru. Vertijul este o percepţie falsă de mişcare care apare în afectări ale aparatului vestibular (periferic sau central).

Clasificarea etiopatogenică a vertijului permite subdivizarea acestui simptom în 2 grupe, în funcţie de sediul leziunii. Vertijul psihogen va fi prezentat separat.

A. **Vertij din sindromul vestibular periferic** asociază tulburări de echilibru (bolnavul cade cu partea bolnavă în sus), nistagmus orizontal (care „bate" spre partea sănătoasă), greţuri şi vărsături. Probele vestibulare evidenţiază unilateralitatea leziunii, proba Romberg este pozitivă de aceeaşi parte cu componenta lentă a nistagmusului. Sensul deviaţiilor este influenţat de poziţia capului. 1. *Vertij inflamator. Labirintita acută virală* (vertij epidemic) este caracterizată prin debut brusc cu vărsături, greţuri, nistagmus ; are caracter acut, benign, agravat de schimbarea poziţiei capului sau a posturii. Etiologia este dificil de stabilit (probabil virală); este asociat, uneori, cu parotidită epidemică ; se datoreşte neuronitei vestibulare. *Vertij paroxistic benign,* debutează sporadic între vîrsta de 18 luni şi 3 ani. Durata atacului este foarte scurtă (secunde — 1—2 minute) ; debutul este brutal, tulburarea este agravată de mişcările capului. Paroxismele sînt scurte, dar recurente. Debutul nu poate fi legat de factori precipitanţi sau infecţii, cauza pare a fi vasculară. Se vindecă spontan după 4—6 ani de la debut. Vertijul din otite medii supurate acute şi cronice sau otomastoidite semnifică labirintite asociate. 2. *Vertij neinflamator. Vertijul Ménière* se datoreşte unei distensii obstructive a sistemului endolimfatic, un adevărat „hidrops idiopatic al labirintului". Se asociază tulburări auditive ; etiologia este necunoscută, prognosticul este, în general, bun, 85% din cazuri se autolimitează. Este un sindrom întîlnit foarte rar la copil. *Vertij asociat cu tulburări acustice* (tinitus). Sînt caracteristice tulburările vestibulare periferice, datorită vecinătăţii între nervul vestibular şi cohlear la nivelul labirintului. Vertijul este cronic, persistent. Se întîlneşte în neurinom de nerv acustic (semn tardiv). *Vertij de cauză toxic-medicamentoasă* se datoreşte efectului toxic a următoarelor

Scanned with OKEN Scanner

substanțe asupra structurilor vestibulare și cohleare: alcool, anticonvulsivante (Diazepam, Fenitoin), chinină, HIN, imipramină, meprobamat, acid nalidixic, piperazină, acetazolamidă, amitriptilină, grizeofulvină, indometacin, gentamicină, kanamicină, colistin, streptomicină (în cure prelungite). *Vertij posttraumatic* este datorit fracturii stîncii temporalului sau edemului cerebral. Este al doilea semn ca frecvență (după cefalee), apărut după traumatisme cerebrale. Survine în crize, este precipitat de schimbarea poziției capului. *Vertij din kinetoze*, vertij din vehiculele în mișcare, „rău de mare", „rău de avion", „rău de transport", *motion sickness*. Factorul ocular nu este principala cauză de vertij în aceste cazuri, ci tulburarea este vestibulară, fiind stimulat excesiv aparatul labirintic periferic, datorită mișcărilor repetitive ale vehiculului. Lipsește nistagmusul spontan, ceea ce face pe unii autori să susțină că nu stimularea canalelor semicirculare, ci a utriculei, este cauza apariției vertijului.

Dintre cauzele rare de vertij ar mai putea fi citate vertijul din epilepsia de lob temporal, vertijul ca semn premonitor în migrenă și hipoglicemie, boala venoocluzivă a arterei vertebro-bazilare sau migrena vertebro-bazilară, sindromul Ramsay-Hunt (paralizie facială asociată cu herpes al canalului auditiv extern).

B. **Vertij din sindromul vestibular central.** Din punct de vedere clinic vertijul este mai puțin net, nu există senzație rotatorie propriu-zisă, ci mai degrabă ameteală și senzație de instabilitate. Acest tip de vertij nu este influențat de poziția capului, asociază nistagmus vertical (totdeauna de cauză centrală), este durabil și nu are tulburări auditive (la nivel central nu există vecinătate între calea vestibulară și cohleară). Sindromul vestibular central este rar întîlnit în pediatrie în tumori de fosă cerebrală posterioară sau tumori ale unghiului ponto-cerebelos.

C. **Vertijul psihogen** este necaracteristic. Bolnavul anunță că „îi vine să cadă", dar nu cade niciodată. Se datorește senzației generale de insecuritate care caracterizează stările de anxietate. Senzația descrisă de bolnav este permanentă, dar nu poate fi obiectivată prin mijloace paraclinice. Medicul va pune acest diagnostic cu prudență după ce a eliminat toate cauzele organice de vertij.

2.14. Aparat vizual

2.14.1. Tulburări ale acuității vizuale

Prin acuitate vizuală se înțelege precizia cu care sînt percepute detaliile și contururile obiectelor, distingerea clară a formei, dimensiunilor și reliefului acestora, a distanței dintre obiecte și a acestora de ochi. Nou-născutul sesizează lumină-întuneric, dar nu fixează

Scanned with OKEN Scanner

obiectele cu privirea. Reflexul de fixare apare la vîrsta de 5—6 săptămîni. Între vîrsta de 3 şi 4 luni puterea de fuziune a imaginilor obţinute de cei 2 ochi la nivelul retinei este slabă şi ochii nu au mişcări paralele. La vîrsta de 5—6 luni convergenţa globilor oculari nu este bine coordonată. Coordonarea şi creşterea acuităţii vizuale se datoreşte atît creşterii controlului neuromuscular, cît şi unei mai bune dezvoltări a maculei după vîrsta de 3 luni. Perceperea culorilor începe în jurul vîrstei de 4 luni, pentru ca la 5—6 luni să existe o bună coordonare a mîinilor şi ochilor. Acuitatea vizuală este perfectă în jurul vîrstei de 5—6 ani.

Tulburările acuităţii vizuale se împart în ambliopie şi cecitate.

Ambliopia semnifică diminuarea acuităţii vizuale fără leziune organică detectabilă la examen oftalmoscopic sau defect anatomic al ochilor. În această categorie se încadrează ambliopia unilaterală a copiilor cu strabism, care manifestă o scădere a acuităţii vizuale a ochiului care nu fixează *(ambliopia ex non uso)*, ambliopia astigmatică şi cea de cauză toxic medicamentoasă. Următoarele medicamente pot fi implicate: acetazolamidă, antiepileptice, antihistaminice, barbiturice, cloramfenicol, cloroquin, ergotamină, etambutol, gentamicină, haloperidol, ibuprofen, indometacin, hidrazidă, piperazină, tetraciclină, antidepresori triciclici, alcool metilic şi etilic, chinină, extract eterat de Filix mas.

Cecitatea sau amauroza semnifică pierderea vederii. Acest semn se poate instala brutal sau lent, uni sau bilateral. Leziunile pot fi situate la diferite nivele ale analizatorului vizual. Dintre bolile situate prereceptoral se pot cita boli ale corneei, boli ale cristalinului, inclusiv vicii de refracţie, glaucom, boli inflamatorii ale irisului şi corpului ciliar. Dintre bolile retinei vor fi luate în discuţie inflamaţii, afectări vasculare, tumori şi boli degenerative. Bolile situate postreceptoral interesează nervul optic situat retrobulbar, tracturile şi chiasma optică, cortexul occipital. Afectarea acestor zone are loc tot prin procese inflamatorii, degenerative şi tumorale.

A. **Cecitatea instalată bruse** este, de obicei, produsă de o afecţiune severă. 1. *Afecţiuni inflamatorii ale nervului optic* (nevrita optică interstiţială). Nevrita optică este consecinţa extensiei unei inflamaţii acute de vecinătate (meningită cu piogeni, meningită bazilară tuberculoasă, inflamaţie orbitală cu germeni banali, sinusite etmoidale, sfenoidale, focare inflamatorii ORL de vecinătate). Înfiltraţia leucemică a nervului optic are aceleaşi consecinţe. Alte inflamaţii virale de tipul varicelei, rujeolei, parotiditei, gripei sau mononucleozei infecţioase pot genera nevrită optică. Nevrita optică este considerată sinonimă cu papilita. Acuitatea vizuală scade precoce, complet, este maximă în zona centrală şi se asociază în mod patognomonic cu absenţa reflexului pupilar de partea afectată. Se produce scăderea con-

Scanned with OKEN Scanner

centrică a cîmpului vizual, adaptarea dificilă a bolnavului la întuneric, apar modificări severe ale examenului oftalmoscopic care constau din edem papilar şi peripapilar, cu hemoragii şi exsudate la acest nivel. 2. *Nevrita optică retrobulbară* se caracterizează prin amauroză brutal instalată, algii orbitale declanşate de mişcări ale globului ocular, scotom central tipic asociat cu modificări discrete ale fundului de ochi şi reflex pupilar prezent. Cauzele sînt comparabile cu ale nevritei optice anterioare. 3. *Dezlipirea retinei în zona maculară,* în miopia forte la care s-a supraadăugat un traumatism, constituie cauză de cecitate brutală la copil. Dezlipirea retinei poate fi secundară unei tumori endooculare, bolii de colagen sau diabetului. 4. *Boli vasculare ale retinei.* Hemoragia retiniană este cauză excepţională de cecitate la copil. *Ocluzia arterei centrale a retinei* poate fi cauză de pierdere brutală a vederii şi se asociază unui traumatism cranian, anoxiei acute (şoc hipovolemic, sincopă cardiacă, intoxicaţie acută cu oxid de carbon, angiografia arterei vertebrale). 5. *Edemul papilar* realizează cecitatea în 2 eventualităţi. Edem brusc instalat, dar de gravitate deosebită sau edem papilar de lungă durată cu atrofie optică secundară. Edemul papilar se manifestă oftalmoscopic prin proeminenţa papilei nervului optic. În mod caracteristic edemul papilar exprimă hipertensiune intracraniană. În 90% din cazuri hipertensiunea intracraniană se datoreşte unui proces înlocuitor de spaţiu (tumoră cerebrală, abces sau hematom intracerebral, tuberculom sau *pseudotumor cerebri*) sau închiderii prea precoce a suturilor (craniostenoză). Edemul neinflamator al nervului optic se exprimă prin stază papilară. Orice stază papilară de durată lungă se soldează prin atrofie secundară a nervului optic. Encefalopatia hipertensivă din glomerulonefrita poststreptococică sau tromboza sinusului cavernos se complică cu stază papilară prin edem cerebral. Staza papilară asociată cu scăderea acuităţii vizuale (scotom central şi hemianopsie heteronimă) semnifică tumori selare sau supraselare (craniofaringiom, gliom de chiasmă optică sau anevrism de arteră cerebrală anterioară). Scotom central care combină şi hemianopsie homonimă denotă un proces expansiv situat postchiasmatic.

B. **Cecitate instalată lent.** 1. *Cicatricele corneene* după ulcer corneean sau cheratită, mai ales dacă sînt situate în dreptul pupilei, realizează pierderea unilaterală a acuităţii vizuale. Pot fi consecinţa unor traumatisme, sechela unor oftalmii cu bacil piocianic, sau unul din semnele clinice ale unor sindroame condiţionate genetic. Următoarele boli se pot asocia cu opacităţi corneene: boala Fabry, boala Hurler, sindromul Maroteaux-Lamy, boala Morquio, sindromul rubeolei congenitale, sindromul Chediak-Higashi, neurofibromatoza, osteogenesis imperfecta şi pahionichia congenita. 2. *Viciile grave de refracţie,* în special miopia forte asociată cu astigmatism, necorectată la timp, sînt cauză frecventă de scăderea acuităţii vizuale la copil.

Scanned with OKEN Scanner

Miopia, ca și diferențe mari de refracție între cei 2 ochi se transmit autosomal dominant. 3. *Cataracta* congenitală sau *dobîndită*, ca și subluxația de cristalin, constituie cauze posibile de afectare a acuității vizuale. 4. *Iridociclita* cronică, manifestare oftalmică a artritei reumatoide formă pauciarticulară, asociată sau nu cu glaucom, constituie o cauză importantă de scădere a acuității vizuale. 4. *Bolile retinei* sînt congenitale sau dobîndite. Dintre cauzele congenitale citățm bolile asociate cu *retinită pigmentară* (degenerescența, atrofia și scăderea vederii nocturne). Următoarele sindroame condiționate genetic prezintă retinită pigmentară: sindromul Cediak-Higashi, sindromul Cockayne, sindromul Laurence-Moon-Biedl, sindromul Refsum, sindromul Usher. Toate bolile degenerative ale retinei debutate în prima copilărie recunosc o cauză genetică. Dintre *bolile dobîndite* ale retinei citățm *fibroplazia retrolentală*, întîlnită la foștii prematuri care au fost supuși unui regim de hiperoxie și oxigenoterapie hiperbară în perioada perinatală. Dintre bolile inflamatorii cea mai caracteristică este *corioretinita toxoplasmică* consecința toxoplasmozei congenitale. Retinita toxoplasmică este cicatricială, atrofică și pigmentară. Placardul este localizat, de obicei, la nivelul maculei și bilateralitatea leziunii este constatată la 82% din cazuri. Leziunea este formată din 3—4 zone concentrice caracteristice; în centru există o zonă cenușie înconjurată de o zonă hiperpigmentară, iar la periferie se remarcă o bandă inelară largă, atrofică de scleroză albicioasă delimitată de o zonă netă, închisă la culoare. Copilul prezintă scăderea acuității vizuale, strabism și nistagmus. 5. *Retinoblastomul* este cea mai frecventă tumoră intraoculară a copilului. Tumora este congenitală, fiind prezentă de la naștere. În 70% din cazuri este diagnosticată înaintea vîrstei de 3 ani, iar în 30% din cazuri este bilaterală. Se transmite autosomal dominant, cu o penetranță de 80%. Dintre semnele precoce de retinoblastom se citează strabismul, buftalmia, leucocoria și scăderea acuității vizuale. 6. *Atrofia nervului optic* se caracterizează oftalmoscopic prin papilă albă bine delimitată. Atrofia optică poate fi secundară unui edem papilar netratat îndelungat sau unui grup de boli întîlnite cu frecvență variabilă în practică. *Boala Leber* sau atrofia primitivă a nervului optic este transmisă autosomal recesiv sau dominant. *Boala Behr* (atrofia optică infantilă) se transmite, de asemenea, autosomal dominant și asociază atrofie optică bilaterală, ataxie, semne piramidale, nistagmus și strabism. Cea mai frecventă cauză de atrofie de nerv optic la copilul sub 10 ani este gliomul de nerv optic. Dintre celelalte cauze se pot cita: scleroza tuberoasă Bourneville, boala Tay-Sachs, boala Schilder, boala Krabbe, boala Pelizaues-Merzbacher, ataxia Friedreich, scleroza multiplă, neuromielita optică Dervic, osteopetroza, hidrocefalia și altele.

Sugarul care nu vede prezintă midriază, nistagmus și nu reacționează la lumină. Aceste semne trebuie să atragă atenția și să fie

Scanned with OKEN Scanner

controlate imediat oftalmoscopic. Semn de alarmă este apariţia brutală a unui strabism (care nu este paralitic). În toate aceste cazuri se poate bănui o scădere a acuităţii vizuale care impune trecerea în revistă a cauzelor citate.

2.14.2. Nistagmus

Nistagmusul este un semn caracterizat printr-o succesiune de oscilaţii ritmice, conjugate şi involuntare ale globilor oculari. Mişcările globilor oculari sînt vizibile la privirea directă, dar şi la cea laterală, sînt simultane la ambii ochi şi sînt inepuizabile. Se descrie clinic un *nistagmus pendular* (ambele faze ale mişcării sînt egale) şi un *nistagmus ritmic*, în care alternează o componentă rapidă cu o componentă lentă. Conform legii Flourense reacţiile nistagmice se produc (în cazul tulburărilor vestibulare) în planul canalului semicircular excitat. Astfel, nistagmusul orizontal se produce în leziuni ale canalului semicircular orizontal, cel vertical în leziunile canalului semicircular posterior şi cel rotator în leziunile canalului semicircular extern. Conform legii Ewald, secusa lentă a nistagmusului este dirijată în sensul curentului endolimfei. În funcţie de intensitate, se descrie nistagmus de gradul I (apare numai în poziţie laterală extremă, de partea secusei rapide), nistagmus de gradul II (apare direct, în faţă) şi nistagmus de gradul III (vizibil în orice poziţie). Amplitudinea deviaţiei globului ocular variază între 5—15′ iar frecvenţa între 12—400 cicli/sec. Nistagmusul apare în 3 tipuri de leziuni: leziuni oculare, leziuni vestibulare şi leziuni ale sistemului nervos central.

Mecanismul de fixare a privirii se dezvoltă în primele luni de viaţă şi presupune dezvoltarea normală a maculei, imagine clară pe retină, atenţie în observarea unui obiect. Fixarea privirii depinde de starea de dezvoltare a sistemului nervos şi de funcţia normală a labirintului, care realizează stabilitatea oculară în relaţie cu poziţia capului, corpului şi mediului înconjurător. Există *nistagmus fiziologic* constatat la un bolnav care este aşezat pe un scaun care se roteşte (mişcarea endolimfei în planul care coincide cu planul rotaţiei produce reflex o deviaţie lentă a ochilor în direcţia opusă mişcării capului şi o deviaţie rapidă în direcţia rotaţiei). *Nistagmusul optokinetic* apare cu ocazia rotirii unui obiect în faţa ochilor. Mişcarea lentă a globilor oculari se produce în aceeaşi direcţie cu mişcarea obiectului, iar componenta rapidă este îndreptată în direcţie opusă. Nistagmusul optokinetic este mediat de emisferele cerebrale şi anume componenta lentă în lobul occipital, iar componenta rapidă în lobul frontal. Dintre persoanele sănătoase 60% prezintă nistagmus în privire laterală extremă, menţinută astfel peste 30 de secunde. În timpul fazei REM *(rapid eye movement)* a somnului se înregistrează nistagmus caracteristic care dă denumirea acestui tip de somn. Nistagmusul persoa-

Scanned with OKEN Scanner

nelor aflate într-un vehicul în mișcare are aceeași origine, ca și nistagmusul optokinetic. Nistagmusul de origine patologică este descris în 3 tipuri de tulburări.

A. **Nistagmus ocular** apare în toate stările clinice asociate cu cecitate bilaterală. Se datorește afectării căii aferente a mecanismului de fixare a imaginii. 1. *Nistagmus amaurotic* este orizontal, simetric, pendular, avînd ușoară componentă rotatorie. Se asociază cu midriază și tulburări grave ale acuității vizuale. Nistagmusul constituie un semn clinic de valoare pentru detectarea cecității la sugar. Este descris în toate bolile asociate cu atrofia nervului optic, dar și în albinism, aniridie, astigmatism congenital grav, miopie gravă, coriioretinită maculară toxoplasmică, cataractă congenitală, fibroplazie retrolentală. 2. *Nistagmus congenital* se transmite X-lincat. Anamneza familială este foarte sugestivă pentru diagnostic. Se instalează curînd după naștere, nu există tulburări de acuitate vizuală și nici semne neurologice, cu excepția unei ușoare tremurături a capului. Boala genetică condiționează tulburarea căii motorii a mecanismului de fixare. În privire laterală intensitatea nistagmusului este moderată. 3. *Nistagmus din boli asociate cu tulburare unilaterală a acuității vizuale* se caracterizează prin accentuarea mișcării globului ocular atunci cînd ochiul cu vedere normală este acoperit; se asociază strabism.

B. **Nistagmus vestibular.** Constituie răspunsul reflex la stimularea anormală a canalelor semicirculare, secusa rapidă fiind îndreptată spre labirintul cel mai activ. Nistagmusul cu direcție unică apare în leziunea unilaterală de tip periferic a vestibulului afectat. Nistagmusul orizontal este caracteristic nistagmusului vestibular, care are particularitatea că se accentuează la schimbarea bruscă a poziției capului, este rapid, asociază componentă rotatorie și vertij. Toate bolile care asociază nistagmus vestibular au fost trecute în revistă la subcapitolul 2.13.2.

C. **Nistagmus din boli ale sistemului nervos.** 1. *Leziunile vestibulare centrale* se caracterizează prin sindrom vestibular dizarmonic. Senzația de vertij este slabă, dar intensitatea nistagmusului este puternică. Nistagmusul central are caracter vertical. Dintre cauzele de nistagmus vestibular central se poate cita migrena vertebro-bazilară și mult mai rar la copil insuficiența circulatorie vertebro-bazilară. 2. *Leziuni bulbo-protuberanțiale și cerebeloase.* Nistagmusul vertical este de origine pontină. Apare în malformații cerebrale afectînd și această regiune, tumori sau leziuni vasculare. Toate bolile care asociază ataxie se pot însoți de nistagmus, inclusiv tumorile de fosă cerebrală posterioară care adaugă semne de hipertensiune intracraniană și modificări ale fundului de ochi. Degenerescența spino-cerebeloasă Pierre-Marie și ataxia Friedreich (asociază accese de vertij și nistagmus cu atrofie cerebeloasă), ca și gliomul de trunchi cerebral, tumorile de vermis cerebelos și vertijul epidemic se pot însoți de nistagmus și ataxie.

Scanned with OKEN Scanner

3. *Nistagmus epileptic.* Unele crize de convulsii la nou-născut se manifestă sub formă de crize de nistagmus (convulsii atipice). La vîrstele mai mari copiii pot prezenta de asemenea crize epileptice, cu aspect clinic de crize de nistagmus, care cedează la medicaţia anticonvulsivantă şi prezintă modificări patognomonice pe traseul EEG. 4. *Sindroame malformative genetice asociate cu nistagmus:* sindromul Chediak-Higashi, sindromul Marinescu-Sjögren, deleţia braţului lung al cromozomului 18, blefarofimoză congenitală, sindromul Cockayne, sindromul Down, anemia Fanconi, sindromul Hallerman-Streiff, sindromul Laurence-Moon-Biedl, boala Krabbe, sindromul Refsum, atrofia cerebrală juvenilă. 5. *Nistagmus toxic.* Unele intoxicaţii cu medicamente anticonvulsivante, colistin şi salicilaţi se pot întovărăşi de nistagmus. 6. *Spasmus nutans* (2.12.5.). 7. *Alte boli ale sistemului nervos:* encefalite, meningită tuberculoasă, boala Werding-Hoffmann, paralizie cerebrală. 8. *Nistagmus paretic* apare în pareza muşchilor extraoculari, atunci cînd direcţia privirii coincide cu direcţia de acţiune a muşchiului paralizat. Nistagmusul este prezent la ambii ochi fiind mai accentuat la ochiul cu pareză musculară.

2.14.3. Strabism

Strabismul este un semn oculomotor caracterizat prin deviaţia axelor globilor oculari din poziţia lor paralelă sau lipsa de paralelism a axelor vizuale în diferite cîmpuri oculare paralele. Deviaţia axului vizual faţă de poziţia normală se numeşte unghi strabic. Strabismul este convergent (esotropie) cînd axele vizuale ale celor 2 globi oculari se încrucişează sau divergent (exotropie) cînd axele vizuale ale globilor oculari se îndepărtează. Devierea mişcărilor globulilor oculari poate fi făcută în plan orizontal sau vertical. Strabismul se poate datori unor cauze ereditare, tulburării fuziunii centrale a imaginilor obţinute de la cei 2 ochi, unor cauze musculare, diferenţei de refracţie între cei 2 ochi, unor afecţiuni cerebrale, defectului unilateral de acuitate vizuală sau dezechilibrului dintre acţiunea muşchilor oculomotori prin defect de inervaţie.

Clasificarea etiopatogenică a strabismului acceptă o primă subdiviziune care împarte strabismul în 2 categorii: strabism neparalitic şi strabism paralitic.

A. **Strabismul neparalitic (concomitent)** este relativ frecvent întîlnit, 5% dintre copii avînd această tulburare oculomotorie. Fiecare ochi în parte are mişcări normale, dar sînt afectate mişcările conjugate ale globilor oculari, care nu mai sînt paralele. Indiferent de direcţia privirii, există acelaşi grad de deviere a axelor vizuale (ochii au aceeaşi poziţie relativă a unuia faţă de altul). Principala caracteristică a strabismului neparalitic este aceea că nu asociază diplopie.

Scanned with OKEN Scanner

1. *Strabismul idiopatic sau sine materia* este un defect de statică şi dinamică a globilor oculari care asociază însă şi un defect senzorial, cu pierderea vederii binoculare, ceea ce conduce la ambliopia unuia dintre ochi şi pierderea acuităţii vizuale (supresia ochiului strabic). Strabismul se remarcă la scurt interval după naştere şi se datoreşte unei inervaţii musculare (muşchii extrinseci globului ocular) anormale, cu sursă supranucleară. Nu există viciu de refracţie asociat, iar unghiul strabic este fix, cu un element de verticalitate. Strabismul este alternant (subiectul schimbă după voinţă ochiul care fixează imaginea). Diplopia lipseşte datorită unui proces adaptativ; copilul foloseşte 2 mecanisme de adaptare: unul se numeşte „fenomenul de neutralizare" (ambliopia *ex anopsia*) caracterizat prin „ignorarea" imaginii recepţionate de ochiul cu axul vizual deviat (se evită astfel diplopia); al doilea mecanism se numeşte „corespondenţa retiniană anormală" şi constă în următoarele: ochiul care fixează formează imaginea în fovea centrală, pe cînd în ochiul cu axul vizual deviat imaginea se formează într-un punct retinian excentric. Strabismul esenţial are componentă ereditară şi creează probleme estetice şi mai ales psihologice atît copiilor, cît şi părinţilor. 2. *Strabism de acomodare* apare în vicii de refracţie. Miopia realizează strabism divergent, iar hipermetropia strabism convergent. 3. *Ambliopia unilaterală* este cauză importantă de strabism. Tulburarea vederii binoculare (transmisă ereditar) sau retinoblastomul, coroidita din toxoplasmoza congenitală sau deplasarea maculei de o cicatrice coroidiană sînt cauze de strabism la copil. 4. *Cauze neurologice* de tipul paraliziei cerebrale, microcefaliei sau hidrocefaliei pot asocia strabism, pentru că copilul cu retard mental nu poate avea vedere binoculară. Aceşti copii pot avea şi ei vicii de refracţie şi tulburări de acuitate vizuală. 5. *Cauze medicamentoase*. Unele medicamente de tipul acidului nalidixic sau antidepresivelor triciclice pot genera strabism. 6. *Sindroame condiţionate genetic asociate cu strabism*. Strabismul este frecvent asociat cu sindromul Apert, „cri du chat", sindromul Goltz, *incontinentia pigmenti*, sindromul Prader Willi, sindromul Rubinstein-Taybi, sindromul Smith Lemli-Opitz, trisomia 18. Strabismul se întîlneşte ocazional în blefarofimoza congenitală, sindromul Cornelia de Lange, sindromul Down, anemia Fanconi, sindromul Hallerman-Streiff, hipercalcemia idiopatică, sindromul Laurence-Moon-Biedl, sindromul Seckel.

B. **Strabismul paralitic (neconcomitent)** se produce prin paralizia muşchilor oculomotori ai globului ocular şi în momentul debutului se asociază cu diplopie. Unghiul de deviaţie al axului vizual este variabil în funcţie de direcţia privirii, fiind maxim în cîmpul de acţiune al muşchiului paralizat. 1. *Paralizia perechii a III-a a nervilor cranieni* se soldează cu strabism divergent, ptoză palpebrală, imobilitatea globului ocular de partea afectată (sînt interesaţi muşchii

drepți superior, inferior, intern și extern). Se realizează diplopie orizontală și heteronimă, iar pupila este midriatică și fixă și nu reacționează la acomodare și convergență. 2. *Paralizia perechii a IV-a a nervilor cranieni* interferează cîmpul de acțiune al mușchiului oblic mare. Globul ocular este ridicat în sus și rotat ușor în afară. Diplopia se caracterizează prin separarea verticală a imaginilor. Bolnavul adoptă o poziție compensatorie a capului care constă din coborîrea, înclinarea și rotarea capului spre partea sănătoasă. Paralizia perechii a IV-a se întîlnește în meningite, traumatisme craniene și hemoragii subarahnoidiene. 3. *Paralizia perechii a VI-a a nervilor cranieni* (nervul abducens) se soldează cu strabism convergent, diplopie homolaterală și orizontală, limitarea mișcării de abducție a globului ocular. Capul este rotat compensator spre partea afectată. Nervul are un traiect lung endocranian, traversează stînca temporalului și pătrunde în pereții sinusului cavernos. Creșterea presiunii intracraniene și procese inflamatorii cu afectarea stîncii temporalului (otomastoidită) se pot însoți de afectarea acestui nerv.

Strabismul paralitic este întîlnit în meningita bazilară tuberculoasă (paraliziile nervilor oculomotori sînt caracteristice), tromboflebită de sinus cavernos (complicație a sinusitelor, otomastoiditelor), fractura de bază a craniului, abces și tumoră cerebrală, difterie, rujeolă, botulism, miopatie sau neuropatie oculară produsă de virusul ECHO 9. Migrena oftalmoplegică se caracterizează prin paralizia perechii a III-a de nervi cranieni, cefalee și vărsături. Dintre cauzele mai rare de strabism paralitic se notează sindromul Guillain-Barré și miastenia gravis (strabismul și diplopia se instalează spre seară și cedează spectacular după administrarea de prostigmină).

2.14.4. Pupilă, variații de dimensiune

Pupila este o deschidere circulară în centrul irisului, diafragm contractil care reglează cantitatea de lumină care ajunge la retină. În mod normal, pupila este situată central, are formă circulară, perimetru continuu, este egală la ambii ochi, reacționează la lumină și la convergența de acomodare. Examinarea corectă a pupilei se face la lumină indirectă. Mărimea pupilei depinde de intensitatea luminii, adaptarea la lumină a subiectului și vîrsta acestuia. Constricția pupilei la lumină este un fenomen reflex, este egală și simetrică (răspuns consensual). Dilatarea pupilei este mediată de nervii simpatici care produc contracția mușchiului radiar al irisului (mușchi dilatator ai pupilei), are loc la întuneric, la fixarea unui obiect aflat la distanță sau la durere. Există un control cortical ipsilateral al dimensiunilor pupilei.

2.14.4.1. **Mioză.** Pupila de mici dimensiuni (cu diametrul sub 2 mm) se numește pupilă miotică. Mioza este consecința excitării

Scanned with OKEN Scanner

nervului oculomotor comun (perechea a III-a a nervilor cranieni) care este totodată și nervul constrictor al pupilei sau paraliziei nervilor simpatici care comandă paralizia mușchiului dilatator al pupilei.

A. **Mioză unilaterală.** 1. *Paralizia oculo-simpatică* realizează *sindromul Horner*, care se caracterizează prin triada simptomatică mioză unilaterală, exoftalmie și ușoară ptoză palpebrală. Se asociază scăderea secreției sudorale în zona ipsilaterală a feței asociată cu vasodilatația regiunii. Întreruperea inervației simpatice se soldează cu paralizia mușchiului dilatator al pupilei, afectarea mușchilor ridicători ai pleoapei superioare și întreruperea inervației glandelor sudoripare. În mod aparent paradoxal pupila continuă să reacționeze normal la lumină și distanță (căile reflexului fotomotor nu sînt interceptate). Există o *formă congenitală* a sindromului Horner care asociază în mod caracteristic și heterocromia irisului de partea afectată, cu hemiatrofie facială. *Forma dobîndită* este descrisă, în special după arteriografia carotidei, datorită leziunilor ischemice ale nervilor simpatici care formează plexul periarterial sau în metastaze cervicale de neuroblastom sau limfom cervical. Poate surveni și ca o complicație a otitei acute medii. 2. *Mioza spastică* este descrisă mult mai rar, în leziuni iritative ale perechii a III-a a nervilor cranieni situați în emisfera cerebrală de partea opusă. Este descrisă în sindroame ocluzive ale arterei cerebrale postero-inferioare (excepționale la copil), tumori, encefalite, scleroza multiplă.

B. **Mioză bilaterală.** 1. *Mioza fiziologică* este parte componentă a reflexului fotomotor în timpul somnului (lipsesc impulsurile corticale care inhibă mușchiul sfincter al pupilei) sau la sugarii de vîrstă mică. 2. *Mioză toxică.* O serie de medicamente și substanțe toxice supradozate la copil asociază mioză (barbiturice, alcool, fenotiazine, narcotice, derivate de opiu și morfină, substanțe organofosforice — parathion, malathion —, oxid de carbon). 3. *Mioza din boli ale sistemului nervos.* Meningitele și encefalitele se întovărășesc de mioză în 6% din cazuri. Hipertensiunea intracraniană asociază mioza la 1% din copii. Hemoragia meningocerebrală la naștere este cauză de mioză punctiformă la nou-născut. Leziunile pontine sînt cele care asociază cel mai frecvent mioza la examenul clinic.

2.14.4.2. **Midriaza.** Pupilă dilatată, cu diametru care depășește 5 mm, se numește pupilă midriatică. Midriaza este consecința paraliziei mușchilor sfincteri ai pupilei prin lezarea inervației parasimpatice sau spasmul mușchilor dilatatori ai pupilei prin leziuni iritative ale fibrelor nervoase simpatice.

A. **Midriază unilaterală.** 1. *Midriaza paralitică* apare în leziuni ale căii optice aferente care conduc la cecitate unilaterală. Un semn important descris în cazurile de scădere unilaterală a acuității vizuale este *pupila Marcus Gunn.* Semnul se evidențiază astfel: fiecare din

Scanned with OKEN Scanner

cele 2 pupile este stimulată alternativ, timp scurt, cu o sursă de lumină relativ puternică. Datorită răspunsului consensual în mod normal ambele pupile reacţionează prin mioză. În cazul în care acuitatea vizuală a unui ochi este mult diminuată (de ex. prin gliom de nerv optic) pupila ochiului afectat nu mai reacţionează la stimulul luminos şi rămîne tot timpul dilatată. Se realizează midriază unilaterală aparent paradoxală (după stimulare luminoasă) și acest semn se numeşte pupila Marcus Gunn. Este pozitiv în caz de cecitate unilaterală. Midriaza paralitică apare şi în boli ale sistemului nervos central asociate cu compresiunea sau afectarea perechii a III-a a nervilor cranieni, aşa cum se poate întîlni în tumori sau alte procese expansive intracraniene, hemoragie intracerebrală inclusiv la nounăscut, *pseudotumor cerebri* cu hernierea substanţei cerebrale în emisfera opusă. În absenţa unei cecităţi unilaterale, midriaza unilaterală este semn de urgenţă neurochirurgicală. 2. *Midriaza spastică* se înregistrează foarte rar în procese patologice iritative ale centrului vegetativ ciliospinal situat la nivelul măduvei cervicale C_8—T_1. 3. *Pupila tonică* (sindrom Adie) este o afecţiune benignă, apărută la fete ; asociază midriază unilaterală cu absenţa reflexelor osteotendinoase. Pupila se contractă lent la stimulare luminoasă şi rămîne mult timp contractată după încetarea luminării. Reacţia consensuală este normală. S-a demonstrat o degenerare neuronală în ganglionii ciliari şi în ganglionii spinali (explicînd areflexia). Etiologia sindromului este necunoscută.

B. **Midriază bilaterală.** 1. *Midriază toxică.* Supradozarea următoarelor medicamente se asociază cu midriază : atropină, amfetamină, antihistaminice, cocaină, efedrină. Botulismul, prin paralizia acomodaţiei, asociază, de asemenea, midriază. 2. *Coma postepileptică* se asociază cu midriază punînd importante probleme de diagnostic diferenţial dacă anamneza nu este sugestivă. 3. *Midriaza din boli ale sistemului nervos.* Orice afectare ireversibilă a sistemului nervos (posttraumatică, resuscitare tardivă după stop cardiorespirator, comă ireversibilă de gradul III—IV) se asociază cu midriază fixă, semn că s-au instalat leziuni nervoase irecuperabile. 4. *Glaucomul* este cauză de midriază.

2.14.4.3. **Inegalitate pupilară.** Semnul inegalităţii pupilare este cunoscut sub numele de anizocorie. Poate fi determinat de toate cauzele care realizează mioză sau midriază unilaterală. Iată o enumerare sintetică a condiţiilor care asociază anizocorie : formă congenitală, fără semnificaţie patologică (în care diferenţa dintre cele 2 pupile nu este mai mare de 1 mm), iluminarea inegală a celor 2 pupile, hemoragie meningo-cerebrală, traumatism cerebral, nevrită hipertrofică esenţială, sindrom Adie, rabie. Asimetria pupilară este patognomonică pentru afectare cerebrală unilaterală, de obicei hemo-

Scanned with OKEN Scanner

ragie cerebrală ipsilaterală, sau tumoră de trunchi cerebral. Anizocorie marcată dar tranzitorie a fost descrisă în cursul crizelor de convulsii.

2.14.4.4. **Hippus pupilar.** Este denumit hippus alternanţa de mioză şi midriază remarcate la examenul pupilei. În mod normal există mici variaţii de dimensiuni ale pupilei însă în hippus alternanţa diametrului pupilei este bine evidenţiabilă clinic. Există hippus respirator (contracţia pupilei în expir, dilataţia pupilei în inspir), hippus circulator (insuficienţa aortică). Micşorarea dimensiunilor pupilei în sistolă şi dilatarea lor în diastolă poartă numele de *semnul Landolfi*. Hippus pupilar este descris la unii copii cu tulburări nevrotice sau instabilitate vegetativă.

2.14.5. Leucocorie

Leucocorie este un termen care denumeşte „ad literam" pupila albă. Obişnuit examenul oftalmoscopic vizualizează fundul de ochi care apare sub aspect de reflex pupilar roşu, expresia reflectării vaselor retinei şi coroidei prin cele 3 medii transparente străbătute de raza de lumină (camera anterioară, cristalinul şi camera posterioară). Dacă examenul fundului de ochi evidenţiază *reflex pupilar alb*, cea mai frecventă cauză este *opacifierea cristalinului*, dar şi alte boli intraoculare pot fi la originea acestui aspect anormal.

A. **Cataracta.** Opacifierea cristalinului este cunoscută sub numele de cataractă. Cristalinul se formează din ectoderm, ceea ce explică asocierea frecventă a bolilor lui cu afecţiuni ale pielii. Cristalinul este acoperit cu o capsulă elastică acelulară de integritatea căreia depinde starea de hidratare şi transparenţa cristalinului. Creşterea cristalinului se face prin mitoze ale epiteliului situat în regiunea ecuatorială. Dezvoltarea cataractei asociază tulburări de creştere a cristalinului. Cataracta se formează prin 3 mecanisme: a) fibre anterior clare, devin opace (mai vulnerabile sînt fibrele cele mai tinere); b) fibrele nou formate sînt de la început opace (cataracta congenitală); c) depunerea de material granular în regiunea subcapsulară.

În funcţie de gradul de opacifiere al cristalinului afectarea acuităţii vizuale este variată. Se apreciază că 10% din cazurile de cecitate ale copilului şcolar au la origine cataracta.

Cauzele cataractei la copil sînt multiple, dar se admite că în 25—50% din cazuri nu se poate stabili etiologia. 1. *Cataracta congenitală (ereditară)* reprezintă 20% din numărul cazurilor pediatrice. O parte din cazuri se transmit autosomal recesiv (asociate adesea cu galactozemia), altele autosomal dominant şi numai într-un număr mic de cazuri X-lincat (cataracta este suturală în aceste cazuri). 2. *Cataracta din embriopatii.* Rubeola, dar şi toxoplasmoza congeni-

tală şi boala incluziilor citomegalice sînt cauze recunoscute de cataractă congenitală (asociază uneori şi microftalmie). 3. *Cataracta din sindroame malformative condiţionate genetic.* Cataracta se întîlneşte frecvent în distrofia miotonică (90% din cazuri au cataractă), sindromul Hallerman-Streif, sindromul Marinescu-Sjögren, sindromul oculo-cerebro-renal, sindromul Rothmund-Thomsen, sindromul Down, ihtioza congenitală, sindromul cerebro-hepato-renal, displazia ectodermală, sindromul Cockayne, homocistinuria, *incontinentia pigmenti, pahionichia congenita*, progeria, sindromul Rubinstein-Taybi. 4. *Boli metabolice.* Cataracta este întîlnită relativ frecvent în galactozemie, dar şi în diabet (foarte rar la copil), hipotiroidie şi hipoparatiroidie. Degenerescenţa hepato-lenticulară (boala Wilson) realizează o cataractă anterioară, subcapsulară, cu aspect de rază de soare (uneori are culoare roşie) fiind constituită din depozite de cupru, dar care are un efect neglijabil asupra vederii. Experimental s-a dovedit că regimurile sărace în aminoacizi se pot asocia cu cataractă. 5. *Boli oculare.* Bolile inflamatorii ale ochiului se pot complica cu cataractă (uveite, cheratite, iridociclite, retinite). Iridociclita cronică care complică artrita reumatoidă pauciarticulară se asociază relativ frecvent cu cataractă (dacă nu este controlată prin medicaţie sistemică sau topică). Glaucomul dar şi unele tumori oculare se pot asocia de asemenea de opacifierea cristalinului. 6. *Cataracta,* după tratament îndelungat cu corticoizi sau clorpromazină, este recunoscută de mai multă vreme, dar azi se vorbeşte de acţiunea asemănătoare a carbamazinei, clorambucilului, cloroquinei şi indometacinei. 7. *Traumatismul* ocular poate fi urmat de opacităţi subcapsulare care au o formă stelată. Opacitatea poate apare la cîţiva ani de la injurie. Razele X, α, β şi neutronii generează şi ei cataractă, ca şi expunerea cronică la radiaţii infraroşii fără ochelari de protecţie.

B. **Alte cauze de reflex pupilar alb.** Cataracta este cea mai frecventă cauză de pupilă albă la copil. Se pot cita şi alte boli cum sînt coloboma, fibroplazia retrolentală, corioretinita, organizarea unei hemoragii în corpul vitros, dezlipirea de retină, corpul străin intraocular, retinoblastomul, tumori metastatice ale retinei, retinita exsudativă Coats, larva migrans visceralis, cu localizare intraoculară şi persistenţa structurii fetale a corpului vitros, care realizează, de asemenea, aspectul pe care medicii oftalmologi îl descriu sub numele de pupilă albă.

2.14.6. Oftalmoplegie

Oftalmoplegia este un semn caracterizat prin poziţia anormală a pleoapei superioare care „cade" şi acoperă parţial globul ocular. Oftalmoplegia este cunoscută şi sub numele de ptoză palpebrală. În grosimea pleoapei superioare sînt 2 muşchi: muşchiul ridicător al

Scanned with OKEN Scanner

pleoapei care este striat, inervat de nervul oculomotor comun (perechea a III-a nervilor cranieni) şi muşchiul Müller (muşchi neted), care primeşte ramuri din simpaticul cervical. Ptoza palpebrală la copil este mai frecvent congenitală, dar poate fi şi semn precoce de miopatie. Etiologiile posibile în oftalmoplegia la copil sînt: 1. *Oftalmoplegie familială (ereditară)*. Ptoza palpebrală este izolată sau asociată cu paralizia muşchiului drept superior. Sindromul se transmite autosomal dominant. 2. *Sindroame malformative condiţionate genetic.* Oftalmoplegia este un semn întîlnit frecvent în blefarofimoza congenitală, sindromul Freeman-Sheldon, sindromul Smith-Lemli-Opitz, dar se poate întîlni ocazional şi în anemia constituţională Fanconi, sindromul Rubinstein-Taybi, sindromul Turner sau Turner-like, trisomia 18. 3. *Bolile musculare* şi, în special, miopatiile se însoţesc de ptoză palpebrală. *Distrofia miotonică Steinert* se caracterizează prin miotonie, atrofie musculară, cataractă şi hipogonadism; faciesul este inexpresiv. Dintre alte varietăţi se poate cita distrofia musculară progresivă forma oculară (asociază ptoză palpebrală şi retinită pigmentară) şi distrofia musculară progresivă forma oculo-faringiană (asociază ptoză palpebrală cu disfagie). Sindromul Möbius, cunoscut sub numele de *diplegie facială congenitală*, se caracterizează prin imobilitatea şi inexpresivitatea feţei, copilul nu zîmbeşte şi îşi schimbă foarte puţin mimica în timpul plînsului. Sindromul se poate asocia cu un grad de retard mental, dar aceşti copii sînt etichetaţi adesea ca avînd înapoiere mai severă din cauza inexpresibilităţii feţei, consecinţa unei dezvoltări insuficiente a muşchilor oculomotori externi sau muşchilor mimicii. *Miastenia gravis* afectează iniţial fibre musculare solicitate permanent antigravitaţional. Aşa se explică de ce, în majoritatea cazurilor, ptoza palpebrală este un simptom de debut. Unităţile motorii mici sînt cele mai sensibile la defectul sinaptic. În ordine, sînt afectate musculatura extrinsecă a globului ocular, musculatura masticatorie şi apoi cea implicată în deglutiţie şi fonaţie. Foarte caracteristic bolnavului cu ptoză palpebrală este poziţia capului în flexie dorsală, „privind pe sub sprîncene", cu fruntea încreţită (contracţia muşchiului frontal ca tentativă de compensare a ptozei). Aspectul de oftalmoplegie externă asimetrică caracterizează 80% din cazuri, fiind şi cea mai frecventă modalitate de debut. Triada diplopie, ptoză şi pupile normale este caracteristică miastenici. 4. *Paralizia perechii a III-a a nervilor cranieni* se întîlneşte în tumori cerebrale (localizate la nivelul trunchiului cerebral sau craniofaringiom), tromboflebita de sinus cavernos. 5. *Sindromul Horner* poate fi congenital sau dobîndit şi a fost reamintit cu ocazia comentării variaţiilor dimensiunilor pupilei. 6. *Paralizia ciclică de oculomotor* sau *sindromul Rampoldi* este o variantă de epilepsie. Bolnavul prezintă periodic, la intervale variabile, ptoză palpebrală (sub forma unei secuse musculare,) mioză şi deplasarea în jos şi în afara a globului

Scanned with OKEN Scanner

ocular. 7. *Migrena oftalmoplegică* se întîlnește la copilul preșcolar. Se datorește edemului arterei carotide care realizează compresiunea nervului oculomotor. Durata oftalmoplegiei este relativ lungă (zile, săptămîni). Nu trebuie pierdută din vedere posibilitatea unui anevrism cerebral asociat. Migrena oftalmoplegică se poate însoți de paralizii trecătoare ale nervilor cranieni (strabism divergent, midriază, abolirea reflexului fotomotor). 8. *Botulismul,* excepțional de rar la copil, rezultă din ingerarea de exotoxină botulinică preformată. Semnele oculare sînt relativ frecvente și constau din oftalmoplegie, dar și diplopie, strabism, midriază și pierderea reflexului de acomodare la distanță. 9. *Fenomenul Marcus-Gunn* este o sinchinezie patologică între mușchiul mandibular și mușchiul ridicător al pleoapei. În poziție de repaus bolnavul prezintă ușoară ptoză palpebrală de partea afectată. Mișcarea de coborîre a mandibulei (cu ocazia suptului, masticației sau vorbitului) este însoțită de o mișcare paradoxală de ridicare a pleoapei superioare care „hipercorectează" ptoza din poziția de repaus. Se crede că este vorba de o conexiune patologică între ramura mandibulară a nervului trigemen, care inervează mușchiul maseter, și nervul oculomotor, care inervează mușchiul ridicător al pleoapei superioare. Bolnavul nu prezintă nici o suferință subiectivă.

2.14.7. Proptozis

Proptozis este un semn care denumește împingerea globului ocular din orbită. Se utilizează, ca denumiri sinonime, termenul de exoftalmie sau protruzia globilor oculari. Dacă proeminența globului ocular nu mai permite ca acesta să fie acoperit complet de pleoapă, există pericolul unor complicații severe cum sînt cheratitele. Se descrie o exoftalmie de cauză sistemică (de obicei bilaterală) și o exoftalmie prin factori locali (de obicei unilaterală). În continuare se va face o trecere în revistă a cauzelor posibile de proptozis la copil, clasificare etiologică propusă de C. Arseni.

A. **Proptozis de cauză orbito-oculară** *(cauză locală).* 1. *Leziuni ale pereților orbitei.* Se pot cita malformații, proliferări tumorale, care la rîndul lor pot fi primitive (osteom, osteosarcom) sau metastatice (neuroblastom). Foarte caracteristic pentru sugar și antepreșcolar este aspectul de exoftalmie bilaterală asociat cu „hematom în ochelari", sugestiv pentru metastaze în simpatoblastom. 2. *Tumorile intraoculare,* dintre care retinoblastomul este cel mai întîlnit la vîrstele mici, asociază scăderea acuității vizuale, strabism, mărirea unilaterală a globului ocular și exoftalmie. 3. *Afecțiuni care evoluează intraorbitar.* Pot fi hematoame intraorbitare (post-traumatice, mai ales la băieți cu hemofilie), tumori benigne sau maligne de tip hemangiom, gliom de nerv optic, neurofibrom, rabdomiosarcom. Dintre cauzele inflamatorii, celulita retroorbitală asociază exoftalmie, unilaterală, cu edem

Scanned with OKEN Scanner

inflamator al pleoapelor și durere vie la mobilizarea globului ocular. Originea acestei celulite poate fi o etmoidită supurată care a fuzat în orbită. Se adaugă edem important și hiperemia conjunctivei. *Histiocitoza X* poate fi la originea exoftalmiei unilaterale a unor copii.

B. **Proptozis de cauză paraorbitară.** Tumorile paraorbitare care invadează secundar orbita, sinusite supurate de vecinătate (etmoidită, sfenoidită) complicate cu osteite, ca și mielomeningocelul nazoorbitar sau sfenoorbitar pot fi la originea „împingerii" globului ocular în afara orbitei, fie „în ax", fie „în jos și în afară", dacă procesul patologic evoluează pe peretele intern al orbitei.

C. **Proptozis de cauză encefalocraniană.** Dintre bolile inflamatorii se citează *tromboflebita de sinus cavernos*, care este o complicație a celulitei orbitale. Bolnavul are stare septică, exoftalmie unilaterală, chemozis și semne de paralizie a nervilor cranieni perechea III—IV și VI. Bolile vasculare de tipul *fistulei carotido-cavernoase* asociază proptozis unilateral, cu caracter pulsatil, ptoză palpebrală și zgomot cranian sugestiv pentru comunicare arterio-venoasă intracerebrală. În 75% din cazuri fistula este post-traumatică. *Craniostenozele* (închiderea precoce a suturilor și fontanelelor) asociază, pe lîngă un perimetru cranian sub nivelul corespunzător vîrstei, exoftalmie simetrică, ireductibilă și nu totdeauna axială. Semnul proptozis este cvasiobligator pentru susținerea diagnosticului de craniostenoză și lipsește în microcefalie (diagnostic diferențial).

D. **Proptozis în boli sistemice.** Următoarele boli generale pot avea exoftalmie în simptomatologia clinică: tireotoxicoza (cauză rară la copil), boala Hand Schuller Christian, leucemia acută (hematom retroglobular).

E. **Proptozis în sindroame condiționate genetic.** Exoftalmia este prezentă de la naștere. Se pot cita disostoza cranio-facială Crouzon și sindromul Apert (acrocefalosindactilie). Craniul în formă de trifoi este o varietate rară de hidrocefalie care prezintă și exoftalmie.

Scanned with OKEN Scanner

CAPITOLUL 3

NORMAL ŞI PATOLOGIC ÎN DEZVOLTAREA NEUROPSIHICĂ ŞI COMPORTAMENTALĂ A COPILULUI

3.1. Dezvoltarea neuropsihică şi comportamentală a copilului

Performanţele motorii şi intelectuale, ca şi caracteristicile comportamentului copilului, depind de vîrsta acestuia, dar şi de relaţiile copilului cu familia şi mediul social.

A. **Perioada de nou-născut şi sugar mic** (sub vîrsta de 6 luni) este de adaptare fiziologică la viaţa extrauterină; copilul este dominat de reflexe primare şi instincte, de reflexele alimentare şi reflexul de sucţiune („comportament oral"). Este complet dependent de mama sa cu care constituie o unitate biologică. Este perioada „autismului fiziologic". Copilul este psihologic instabil, ţipă cînd are senzaţie de disconfort, este complet intolerant cînd este vorba de răbdare, se exprimă instinctual şi nu cognitiv. La sfîrşitul acestei perioade îşi recunoaşte mama şi îi sînt familiari ceilalţi membri ai familiei, se bucură cînd vede biberonul („complex de înviorare"), explorează mediul cu privirea şi duce obiectele la gură cînd vrea să le examineze.

B. **Perioada de sugar mare** (6—18 luni). În această perioadă copilul face progrese motorii: o dată cu locomoţia creşte sfera de contact cu mediul înconjurător, începe să diferenţieze *self* de *non-self*. Încep tentative pentru instalarea controlului sfincterian, este mai răbdător, are legături psihice selective cu mama sa şi sesizează exact persoanele străine, se bucură cînd este satisfăcut, imită, are explozii de negativism şi anxietate. La sfîrşitul perioadei spune cîteva cuvinte, dar perioada de comunicare prin cel de al 2-lea sistem de semnalizare începe mai devreme, cînd copilul începe să înţeleagă limba vorbită, să execute mici comenzi. Explorarea mediului prin mişcare, văz, auz este esenţială pentru dezvoltarea funcţiei cognitive, la rîndul ei indispensabilă progreselor neuropsihice.

C. **Perioada de antepreşcolar** (18 luni—3 ani) este perioada în care copilul îşi dezvoltă autonomia, cresc considerabil performanţele motorii (aleargă, urcă şi coboară scări, se caţără pe mobilă şi obiecte); copilul are independenţă motorie. Este perioada în care se dezvoltă autocontrolul şi autoreglarea. Copilul învaţă distincţia între „da" şi „nu", „a da" sau „a lua". În această perioadă se instalează nega-

Scanned with OKEN Scanner

tivismul „fiziologic" prin care copilul își testează voința, dorește să facă numai ceea ce vrea el, fără să țină cont de dorințele celorlalți. În anumite limite, negativismul este considerat normal în această perioadă de viață, fiind o etapă în definirea personalității copilului. Negativismul se accentuează la foame, oboseală, insecuritate, gelozie, supracontrol din partea părinților. Copilul începe să capete o reprezentare mentală a lumii, crede în termeni imaginativi și magici, este egocentric și omnipotent. Nu înțelege cauzalitatea logică a fenomenelor. Părinții continuă să exercite asupra lui control și protecție.

D. **Perioada de preșcolar** (3—5 ani) este perioada în care copilul își îmbunătățește activitatea motorie, poate să execute mișcări complexe și coordonate, are abilitate și îndemînare în acțiune. Controlul sfincterian este instalat. Copilul diferențiază corect sensurile antinomice, poate tolera separarea de mamă, înțelege valoarea sensurilor etice, face distincția între sexe, judecă perceptual (apreciază vîrsta după înălțime și sexul după lungimea părului). Logica este corelațională și nu cauzală, cauzalitatea fenomenelor și-o explică prin contiguitate spațială sau temporală. Răspunde corect la întrebări, dar nu poate înțelege rolul principiilor care explică fenomenele. Familia are importanță primordială în dezvoltarea comportamentală a copilului.

E. **Perioada de copil școlar** (6—12 ani) este perioada în care copilul devine mult mai independent față de familie, activitatea motorie este perfect coordonată și reglată, identifică „eul", cunoaște sensul productivității și al succesului. Dorește să cunoască lumea, stabilește relații de prietenie cu alți copii, învață să scrie și să citească, apoi să studieze. Capacitatea lui cognitivă devine complexă, la baza concepțiilor lui începe să stea ordinea logică. Școala are o influență covîrșitoare asupra desăvîrșirii intelectuale și comportamentale a copilului. Se pot distinge 3 direcții prin care școala influențează viața copilului. În primul rînd este cadrul unde achiziționează cunoștințe și își dezvoltă vocațiile necesare deprinderii de a învăța, care trebuie să continue tot restul vieții. În al doilea rînd școala este locul unde copilul întîlnește alți semeni de aceeași vîrstă, capătă experiența succesului și a înfrîngerii în contact cu alții, își dezvoltă obiceiul de a munci, a fi productiv, de a avea concepții personale și curajul opiniei. Școala este locul de muncă al copilului de această vîrstă, este locul de contact social (înainte de a deveni elev, experiența socială a copilului avea adultul — familia — ca intermediar). Succesele și înfrîngerile de la școală au valoare excepțională în definitivarea părerii despre sine. Copilul autoapreciază ce este și ce nu este capabil să facă, cît poate fi de eficient în acțiune. Școala este cel mai bun mediu pentru crearea de legături interpersonale între copii, esențiale pentru viața socială de mai tîrziu. Copilul consumă un timp substanțial din viață la școală, stînd în preajma colegilor de aceeași

Scanned with OKEN Scanner

vîrstă. Psihologia grupului şi *feed-back*-ul colegilor are mare influenţă şi importanţă pentru dobîndirea independenţei. În acelaşi timp se naşte dorinţa de a fi la fel cu ceilalţi. Relaţia cu grupul de prieteni este foarte importantă ca primă treaptă (prima variantă) de ataşament în afara familiei. Relaţia cu grupul îl ajută să recunoască deschis dacă dorinţele şi reacţiile lui sînt acceptabile. În perioada de copil şcolar copilul trebuie să dobîndească separarea de familie, identificarea cu valoarea şi standardele de performanţe (intelectuale sau sportive) ale copilului de aceeaşi vîrstă. Copilul trebuie să înveţe cum să se comporte adecvat în situaţie de stres, anxietate, impuls, frustrare şi să-şi descarce emoţia pozitivă sau negativă într-un mod acceptat de şcoală şi societate.

F. **Adolescenţa** (12—16 ani) este considerată vîrsta reevaluărilor şi revoluţiilor. Schimbările fizice şi psihice care au loc transformă treptat copilul într-un tînăr. În mod obişnuit, copilul este la curent cu modificările fizice care survin şi cunoaşte sensul lor. Efectuează o nouă evaluare a fizicului său în funcţie de schimbările intervenite. Pentru ambele sexe există preocuparea de „a arăta bine", de a fi plăcuţi la înfăţişare, „de a plăcea". Instinctele sexuale care se nasc, în această perioadă, pot fi stăpînite fără dificultăţi. Copilul are tendinţa la emancipare, începe să folosească un limbaj colorat şi sugestiv, unii manifestă preferinţa pentru jargon. Crescînd mult independenţa copilului faţă de familie se pot naşte stări de tensiune între părinţi şi copii. Din punct de vedere al gîndirii abstracte copilul se află în stadiul *operaţional*, foloseşte noţiuni abstracte, emite teorii, pune întrebări, emite ipoteze. Judecă critic şi intransigent imperfecţiunile celor din jur şi ale foştilor idoli (părinţi, profesori). Este competitiv în toate activităţile, foloseşte limbajul gradat, simbolic, uneori utilizează agresiunea verbală cînd se adresează profesorilor sau părinţilor. În această perioadă copilul înţelege perfect rolul productivităţii muncii şi include învăţătura între sensurile vieţii. În această perioadă se instalează primele legături cu sexul opus şi rolul educaţiei este de a promova un comportament psihosexual adecvat.

3.2. Influenţa factorului temperament şi mediu asupra comportamentului copilului

Dezvoltarea personalităţii copilului este rezultatul interacţiunii dintre înzestrarea copilului cu caracteristici denumite *reactivitate primară* (care depind de moştenirea lui genetică) şi care sînt denumite *temperament* şi complexul factorilor de mediu, incluzînd factori familiali şi extrafamiliali. *Caracterele temperamentului copilului* au o contribuţie fundamentală în dezvoltarea individualităţii psihologice. Tipul individual de reactivitate primară a copilului poate fi identificat

Scanned with OKEN Scanner

încă din perioada de sugar și persistă în perioadele ulterioare ale vieții. Factorii care definesc temperamentul sînt excitabilitatea, vulnerabilitatea, stabilitatea, saţiabilitatea și consolabilitatea. Tipul de temperament joacă un rol semnificativ în geneza și evoluția tulburărilor de comportament din copilărie, care constau din hiperactivitate sau activitate redusă, instabilitate psihică și motorie, răspuns negativ la stimuli noi (rezistența la stimuli noi), lipsă de adaptare la condiții noi. Pentru a exista risc de apariție a tulburărilor de comportament este necesar să se sumeze un grup de trăsături temperamentale. Există trăsături adverse (nefavorabile) care sînt considerate factori de risc nu numai pentru tulburări de comportament, ci chiar pentru boli psihice. Acestea sînt instabilitatea (neregularitatea în comportament, comportamentul imprevizibil) și comportamentul dificil (capricios).

Factori de mediu persistenți și recurenți (familiari) influențează trăsăturile temperamentale ducînd la modificări fie în sensul accentuării unor trăsături preexistente, fie prin alterarea altor trăsături.

Existența unei familii armonioase, bazată pe dragoste și înțelegere reciprocă, echilibrată psihic, în care climatul de liniște și încredere este desăvîrșit prin apariția copiilor, constituie mediul optim pentru dezvoltarea acestora.

Copiii cu particularități temperamentale adverse au moștenit aceste trăsături de la genitori. Echilibrul psihologic al acestei familii este precar, ceea ce constituie un *feed-back* negativ și un factor favorizant pentru dezvoltarea unor particularități comportamentale anormale. Un mediu familial aparent echilibrat psihologic se poate dezechilibra prin intervenția unor evenimente cu impact psihologic negativ. Acestea ar fi moartea unui membru al familiei sau anticiparea acesteia (deplasarea atenției mamei de la îngrijirea copilului), divorț sau anticiparea lui, neînțelegeri sau certuri între părinți, cauze sociale care duc la separarea părinți—copii (în special la preșcolar). Boala gravă a copilului, eventual experiența negativă a iminenței morții acestui copil, adaugă anxietate exagerată din partea părinților, care anticipează repetarea momentului în situații clinice care nu o justifică. Boala cronică a părinților, boala psihică a lor, alcoolismul cronic, constituie factori familiali nefavorabili pentru echilibrul psihic al copiilor. Uneori părinții sînt hipocondri și preocupați excesiv de boli imaginare ale lor sau ale copilului, cărora le amplifică gravitatea și consecințele. Comparația defavorabilă între frați, insuccesele școlare, dificultățile la învățătură, tulburările de somn pot duce la anxietate și depresiune la copil.

Multitudinea situațiilor considerate stresante în viața individului au făcut pe autori să declare că nu există copil care să nu aibă stres în familie. Există destul de mulți copii care nu prezintă tulburări de comportament sau simptome determinate de cauze psihice, cu

Scanned with OKEN Scanner

toate că au fost confruntaţi cu stres. Factorul stres familial trebuie să se adauge factorului temperament pentru a apare tulburări de comportament. Printr-o anamneză riguroasă se pot descoperi şi stresurile subtile ale unei familii. Nu există o relaţie de cauzalitate directă între simptome şi determinarea lor de către evenimente critice din viaţa de familie. Trebuie înţeles rolul temperamentului copilului în „traducerea" acestor evenimente negative din mediu în simptome psihice.

3.3. Impactul psihologic al bolilor cronice la copil

În ultimii ani bolile cronice şi-au crescut în mod relativ prevalenţa la copil datorită scăderii frecvenţei bolilor acute. Se pare că frecvenţa absolută a bolilor cronice nu a înregistrat mutaţii importante în ultima perioadă de timp. Copiii cu boli cronice necesită asistenţă medicală specializată un timp îndelungat, ducînd la apariţia unor probleme noi privind responsabilitatea medicală în legătură cu tratamentul, recuperarea funcţională şi reinserţia socială a acestor copii.

Boala cronică afectează psihicul copilului prin durata ei şi complexele de inferioritate pe care i le creează (în comparaţie cu grupul de copii sănătoşi de aceeaşi vîrstă), dar şi prin interferarea vieţii de familie. Bolile cronice cresc mult dificultăţile pe care le are de învins copilul bolnav în vederea obţinerii unui progres optim. Aceasta depinde de istoricul natural al afecţiunii, de severitatea ei, de gradul de afectare a activităţii fizice, asocierea cu retard mental, implicaţii privind fertilitatea sau riscul genetic, necesitatea, durata şi costul tratamentului medical. Există diferenţe individuale de temperament şi rezultate diferite în funcţie de echilibrul familiar. Implicaţiile bolii cronice asupra dezvoltării emoţionale, cognitive şi sociale depind şi de vîrsta de debut, modul cum este privită şi acceptată infirmitatea (într-un fel este acceptată o boală debutată de la naştere şi în alt fel dacă survine la adolescenţă).

Orice limitare a posibilităţii de mişcare la vîrsta de 1 an se asociază cu afectarea dezvoltării intelectuale. Boala nu este sesizată de copilul de vîrstă mică pentru că el nu poate compara viaţa sa cu o perioadă lipsită de boală. Copilul hiperprotejat de familie, din cauza infirmităţii acestuia (legată de boală), începe să aibă dubii asupra posibilităţii lui de a efectua o acţiune. Hiperdependenţa întîrzie dezvoltarea afectivă a abilităţii verbale şi cognitive, există mare dificultate de separare a copilului de mama sa. Antepreşcolarul sesizează existenţa bolii în măsura în care aceasta generează separarea periodică de familie (internări repetate şi prelungite), întreruperea jocului din cauza infirmităţii, acceptarea unor tratamente dureroase.

Scanned with OKEN Scanner

Boala cronică la copilul preşcolar limitează capacitatea acestuia de a dobîndi competenţe motorii. Imobilizarea prelungită sau durerea permanentă scade entuziasmul copilului pentru acţiuni independente şi el devine hiperdependent. Preşcolarul cu artrită reumatoidă dobîndeşte o autoimagine defavorabilă despre sine, este extrem de sensibil la critică şi frustare. Copilul de această vîrstă are o imagine superficială privind cauzalitatea bolilor, acceptă injecţiile ca pe o pedeapsă pentru neascultare şi crede că diabetul apare pentru că a mîncat prea multe dulciuri nesocotind sfaturile părinţilor.

Boala cronică interferează mult activitatea copilului de vîrstă şcolară. Unii copii din grup sînt intoleranţi faţă de diferenţa dintre copilul bolnav şi cei sănătoşi. Copilul suferind este extrem de sensibil la reacţia grupului şi sesizează comparaţiile făcute în defavoarea lui. Unii copii bolnavi sînt etichetaţi ca „antipatici" şi nu sînt acceptaţi în societatea colegilor lor. De aceea aceştia devin solitari, viaţa lor socială este barată. Ostilitatea colegilor alterează autoimaginea, conducînd la alienare. Copilul trebuie să înveţe să-şi descarce emoţiile negative. Uneori părinţii evită să discute cu copilul lor problema bolii, deoarece nu-i pot oferi explicaţii şi soluţii corespunzătoare. Medicul are rolul de a avea o discuţie deschisă cu copilul, care i-ar putea reduce anxietatea (fantezia face ca el să supradimensioneze consecinţele bolii lui). Copilul bolnav trebuie stimulat să dezvolte alte calităţi decît cele atletice. Cunoştinţele de muzică şi pictură, humorul, pot fi contribuţia creativă a copilului la întregirea grupului, care să compenseze insuccesele lui în activitatea sportivă. Cunoştinţe de istorie, geografie, televiziune, aparatură audio-video, filatelie vor face să fie apreciat de grup şi se va putea încadra în societatea copiilor de aceeaşi vîrstă. Un prieten este un confident cu care copilul să poată vorbi deschis despre boala lui, pe care să i-o accepte. Multe din frustraţiile resimţite în grup pot fi compensate de legătura trainică cu un prieten.

Profesorii trebuie să aibă o atitudine adecvată faţă de copilul cu boli cronice. Uneori din cauza bolii (absenteism cronic) aceşti copii nu dau un randament optim la învăţătură, ceea ce constituie o situaţie stresantă pentru ei. Şcoala nu trebuie să adauge o experienţă negativă privind frustrarea şi incapacitatea acestor copii. În mod curent, bolnavii cronici cu suferinţe organice au o dezvoltare intelectuală normală şi pseudo-retardul care se remarcă uneori este consecinţa bolii şi nu intrinsec bolii. Cunoştinţele dobîndite în şcoală pot fi inferioare grupului de copii de aceeaşi vîrstă. Unii copii obosesc uşor (boli cardiace sau respiratorii), unii au episoade dureroase frecvente (artrită reumatoidă, hemofilie), unii iau zilnic foarte multe medicamente (astm); toate aceste condiţii îl fac pe copil iritabil sau neatent. Repetate insuccese fac să devină anxios şi descurajat, pentru alte motive decît boala în sine. Expectarea nerealistă a posibilităţilor

Scanned with OKEN Scanner

lor (de catre profesori sau familie) are efect negativ. Unii profesori consideră că restricţia activităţii nu este necesară sau din contră, se arată mai puţin exigenţi faţă de bolnavul cronic, pretind mai puţine teme şi îl supraestimează la note. Aceasta scade imaginea pozitivă a copilului despre competenţa sa. Succesul în activitatea şcolară are un efect psihologic binevenit.

Absentarea de la şcoală se datoreşte în principal exacerbării bolii, spitalizărilor sau tratamentelor îndelungate. Medicaţia antiepileptică îl face să se scoale greu dimineaţa şi întîrzie curent la şcoală. Absenţele dese scad performanţele şcolare, duc la frustrare şi constituie o barieră în a-l antrena în competiţia şcolară. Absenteismul cronic devine şi un indicator de adaptare, dacă depăşeşte necesităţile stricte legate de boală. Uneori se adaugă un factor emoţional, o depresiune mascată care se exprimă prin absenteism accentuat, sub pretextul bolii. Cînd un copil cu boală cronică are tulburări de comportament, profesorii sînt în mare dificultate de a le interpreta: ţin de boala însăşi, de problemele psihologice pe care le creează sau au alt substrat.

Cei mai afectaţi sînt copiii cu deficienţe senzoriale (orbi, surzi, cu mari dificultăţi motorii). Supraindulgenţa şi tratamentul preferenţial compromite tendinţa de independenţă a acestor copii.

Boala cronică la pubertate adaugă ceva la ,,criza'' realizată de creşterea accelerată şi desăvîrşirea personalităţii lui. Tendinţa de a fi fizic atractiv este interferată; diferit anatomic înseamnă imperfect. Aceasta tulbură în parte relaţiile cu sexul opus. Unii copii devin rebeli şi sabotează actele medicale. Datorită lipsei unor cunoştinţe reale despre boală, ei pot supraestima efectele ei asupra limitării activităţii şi duratei de viaţă sau din contra, fac planuri care nu sînt realiste şi nu se pot îndeplini din cauza bolii.

Copiii suferinzi de boli cronice au de 2,5 ori mai multe probleme de comportament (8,3%) şi probleme psihosociale (4,8%), în comparaţie cu grupul martor de copii sănătoşi. Bolile psihiatrice sînt mai frecvente la bolnavii cu boli fizice cronice. Dacă se practică teste psihologice, 19% au modificări de tip psihiatric. Riscul de a prezenta tulburări de comportament este de 3 ori mai mare decît la grupul martor. Cunoscînd aceste date, medicul este dator să ia măsuri de scădere a acestui risc. Nu se constată o relaţie directă între severitatea bolii, din punct de vedere medical, şi tipul de tulburare comportamentală. Cei mai sever afectaţi nu par că suferă mai mult decît cei uşor sau mediu afectaţi. Sînt mai bine tolerate psihic bolile care evoluează cu recăderi sau remisiuni, în comparaţie cu bolile care dau disabilitate permanentă. Boala cronică care a debutat în perioada de sugar sau copil mic este mai bine tolerată psihic decît cea care a debutat la vîrsta şcolară, pentru că bolnavul şi-a dezvoltat devreme mecanisme de adaptare. Inteligenţa şi personalitatea copilului joacă

Scanned with OKEN Scanner

un rol important asupra modului în care acceptă boala, de asemenea felul în care familia privește suferința copilului. La vîrstele mai mari copilul reevaluează boala sa, o înțelege mai sofisticat. El are acum cunoștință că anumite efecte ale bolii sînt interdependente, că boala este un proces complex și multifactorial, că este rezultatul interacțiunii dintre un agent etiologic și gazdă. Misterul care înconjoară cauza bolii lui și mai ales evoluția și prognosticul îndepărtat îi creează o senzație de disconfort. Copilul caută să afle cît mai multe despre boala lui. Este momentul în care trebuie implicat în tratamentul bolii, trebuie antrenat să participe activ și să aibă răspunderea corectitudinii aplicării tratamentului medical.

3.4. Copilul neglijat

A. **Sugar.** Neglijarea fizică, și mai ales psihică, a copilului de primă vîrstă se soldează cu simptome care pot fi remarcate foarte devreme. Problema *hospitalismului*, rezultatul lipsei de stimulare psihică a sugarului, a fost sesizat încă de la sfîrșitul secolului XIX în orfelinatele acelor vremuri. Copiii devin apatici, nu cresc, nu manifestă interes pentru mîncare și comunicare, nu răspund cînd li se zîmbește, prezintă mișcări obsesive de lateralitate a capului, își sug degetele și ruminează. Acest sindrom se dezvoltă la sugarii privați de stimuli perceptuali, prin lipsa unor stimuli auditivi (voce umană), a experienței tactile (mîngîiat, legănat) sau a stimulilor vizuali (obiecte colorate în mișcare, jucării colorate). Acest complex de simptome a fost descris inițial la copiii asistați neadecvat în unități de protecția minorului, dar poate fi reeditat și de copiii internați multă vreme în spital, la care asistența medicală nu este completată cu asistența psihologică, iar îngrijirea sugarului se face de către personal neatent și neatașat. Situația nu este excepțională nici la domiciliul bolnavului, dacă contactul interuman nu este înțeles sau este ignorat.

B. **Preșcolar.** Există 2 variante ale suferinței copilului de această vîrstă, apărute prin lipsa unui suport psihologic.

Reacția la separarea de mamă apărută, în special, la copilul de 2—4 ani este reeditată în mod tipic cu ocazia internării acestuia la spital. Preșcolarul trece prin 3 faze: *protest* (țipă îndelungat, este extrem de agitat, refuză alimentația și avansurile prietenoase ale asistentelor de la spital); *consolare* (copilul se liniștește aparent, dar este nefericit, zace imobil, privește în jur fără interes, este apatic); *decepție* (copilul începe să manifeste din nou interes pentru mîncare, răspunde mai prietenos la zîmbetul asistentei și în mod tipic ignoră prezența părinților care vin să-l viziteze). În primele 2 faze reapariția părinților se soldează cu o criză de comportament protestatar, ceea ce denotă că din punct de vedere emoțional el este încă în contact

Scanned with OKEN Scanner

cu părinții. Apariția indiferenței față de părinți constituie un semnal de alarmă pentru cei care îngrijesc copilul.

Preșcolarul neglijat de familie reprezintă o situație complet diferită de cazul anterior. Acești copii nu au avut încă satisfacția unei relații interpersonale și nu au resimțit căldura dragostei de mamă. Internați în spital, nu suferă deloc de separarea de adulții care îl îngrijeau. Chiar cînd schimbă mediul se simt „ca acasă". Un astfel de copil internat oferă un tablou mai puțin decepționant. Novicii sînt încîntați de atenția cu care acești copii reacționează în prezența adulților (zîmbesc, oferă, pun întrebări, se alintă, sărută, flirtează, fac avansuri). Copilul este extrem de sensibil la tonul vocii și este dispus să intre în relații de prietenie cu orice adult care este în preajmă. Acești copii au apetit vorace, pica, enurezis și encoprezis. Duc cu ușurință totul la gură și din această categorie se recrutează copiii cu internări pentru intoxicații medicamentoase repetate. Maltratarea, ca și deprivarea emoțională, conduce la aceleași simptome psihiatrice (anxietate, țipăt excesiv, timiditate, mișcări involuntare).

C. **Sindromul de copil bătut** (sindromul Caffey-Silvermann) sau copil maltratat a fost individualizat în 1968. Termenul nu este ales în mod fericit, pentru că nu numai bătaia, ci și alte tipuri de violențe pot fi incluse aici (arsuri, administrarea cu forța de alimente, incest). Sindromul trebuie definit ca violența netemperată împotriva celui fără putere. Ideea că părinții sau orice alt adult pot să maltrateze intenționat un copil fără apărare trezește repulsie și protest, atît în mediile medicale, cît și în cele nemedicale. Dintre factorii predispozanți pentru apariția acestui sindrom se poate cita *boala psihică a părinților*, fie că sînt psihopați recunoscuți sau cu tulburări de comportament, fie că suferă de psihoze declarate (eventualitate rară). Psihoza maniacală și schizofrenia sînt diagnosticate, de obicei, înainte ca adultul să treacă la atac împotriva copilului. Mai des, părinții suferă de schizofrenie paranoidă mai greu de diagnosticat. Adesea tații sînt extrem de suspicioși, își acuză soția de infidelitate, beau, sînt violenți, își bat nevasta. În psihoza puerperală mama poate deveni impulsivă și în aceste momente își maltratează sugarul. Uneori agresiunea împotriva copilului apare în cursul unei crize de epilepsie psihomotorie combinată cu o toleranță foarte scăzută la frustrare. De obicei, aceasta este ecuația în care se declanșează violența: stres + scăderea toleranței la frustrare. Unii dintre părinții, cu tulburări ale personalității, pot fi inteligenți și competenți, dar egocentrici și incapabili de dragoste pentru copil. Mai frecvent provin din medii cu deficiențe educaționale și intelectuale și uneori chiar ei au fost maltratați în copilărie. Fenomenul se întîlnește mai frecvent în familiile dezorganizate, cu venituri familiale mici, părinți neîncadrați social, cu cazier la miliție pentru fapte antisociale. Relațiile dintre părinți sînt defectuoase, agresivitatea îndreptată

Scanned with OKEN Scanner

împotriva partenerului este deplasată cu ușurință către copilul care nu are replică. Preșcolarul hiperchinetic, eventual handicapat fizic, fără control sfincterian, devine țapul ispășitor al tuturor neîmplinirilor părinților și este agresionat fizic uneori cu mare violență. Copilul maltratat de către familie nu are nimic caracteristic în aspectul clinic și uneori rămîne nediagnosticat pentru că unii medici tineri nu cunosc acest aspect. Vîrsta medie a copilului mai frecvent bătut cu violență este cea de 3 ani, dar și sugarii sau copiii școlari pot fi victimile agresiunii părinților. Copiii sînt aduși la medic de persoane neutre, vecini sau cadre sanitare care surprind suferința copilului și mai rar de către familie care disimulează originea leziunilor. Surprinde numărul leziunilor repetitive și cumulative, lipsa de concordanță dintre numărul leziunilor osoase și sărăcia leziunilor de părți moi (mai frecvente la copilul mai mare). Foarte tipică pentru sindromul Caffey-Silvermann este existența fracturilor multiple metafizare care obligă la căutarea altor fracturi. Reacțiile periostale, multiple calusuri ale unor fracturi vicios consolidate conferă imaginii radiologice a scheletului un aspect particular. A doua leziune ca frecvență, după fractura metafizară, este hematomul subdural acut sau cronic, sîngerare retiniană. Echimozele multiple (copil mare) ridică problema unui sindrom hemoragic.

3.5. Simptome condiționate psihogen

3.5.1. Țipăt la sugar

Acest titlu se referă la sugarul care țipă excesiv. Definirea cadrului nu este o problemă simplă. În mod tradițional s-a considerat că sugarul care țipă excesiv „are o durere undeva" și cel mai probabil are colici (termenul vine de la cuvîntul *colic* care înseamnă intestin gros). De fapt este foarte greu de dovedit această origine a „durerii". Unii sugari plîng cînd sînt obosiți sau le este foame. Simptomul este semnalat de familie după ce copilul a ajuns acasă de la maternitate și persistă în primele 3—4 luni de viață. De obicei este vorba de un sugar care „arată bine", crește normal, dar care țipă intensiv seară de seară, își duce picioarele la piept (flexia coapselor pe abdomen este un răspuns nespecific la disconfort), pare că îi este foame, dar refuză alimentația. Trebuie definită intensitatea, frecvența și durata țipătului pentru a încadra cazul în acest sindrom. Wessel dă următoarea definiție: sugar care pare sănătos și crește bine, care prezintă paroxisme de iritabilitate și țipă violent mai mult de 3 ore/zi, accese care se repetă mai mult decît de 3 ori/săptămînă. „Colicile" sînt astfel redefinite și diferențiate de țipătul normal la sugar. *Țipătul normal (fiziologic)* este comun oricărui

Scanned with OKEN Scanner

sugar, durează 2 ore/zi în primele 2 săptămîni, creşte ca durată la 3 ore/zi în următoarele 6 săptămîni şi scade la 1 oră/zi în următoarele 3 luni. Interpretarea lui ca ţipăt excesiv este rară, chiar în familiile care au un singur copil. *Ţipătul excesiv* poate fi expresia unor boli, cum sînt: otita medie supurată înainte de drenare, invaginaţia intestinală, hernia inghinală încarcerată, abraziune corneeană, înţepătura de insecte nesesizată. Foamea, oboseala şi mai rar alergia la lapte de vacă, intoleranţa la lactoză şi transmiterea prin laptele matern a unor substanţe netolerate de către sugar se manifestă prin ţipăt excesiv. *Ţipătul primitiv* la sugar a fost definit anterior. Numeroase teorii au fost emise pentru explicarea lui, cum ar fi supra sau subalimentaţia, înghiţirea de aer, efectul terapiei orale cu fier, malabsorbţia parţială tranzitorie a lactozei, dar mai acceptate sînt cele care îl explică prin factori de mediu, ca un model de interacţiune factori intrinseci — factori extrinseci. Este probabil o problemă de adaptare la mediu, o problemă de temperament a sugarului, deşi sînt greu de definit particularităţi temperamentale ale unui sugar de 2—3 luni. S-a observat că o parte dintre aceşti copii au şi mai tîrziu un temperament dificil, sînt copii care în viitor vor fi aventuroşi, persoane foarte active, non-conformişti. Dintre factorii extrinseci, mediul familial este probabil primul implicat. Copilul nou venit necesită atenţie şi afecţiune, dar părinţii unui astfel de copil sînt dintre aceia care „fac prea mult pentru copil". Această atitudine hiperprotectoare, generată de anxietatea mamei în perioada postpartum şi de intervenţia bunicilor, constituie stimuli excesivi din mediul înconjurător. De obicei, atitudinea familiei nu se schimbă cu timpul, dar ţipătul excesiv dispare treptat spre vîrsta de 3—4 luni, probabil prin intrarea în joc a influenţei unor factori care ţin de stimuli neumani din mediul înconjurător (sunete, lumină). O scurtă separare de familia agitată are efecte foarte bune. Sindromul este descris la 10% dintre sugarii de vîrstă mică.

3.5.2. Tulburări ale somnului la copii

Somnul normal este o stare fiziologică periodică, reversibilă, caracterizată prin inactivitate somatică, cu abolirea relativă şi temporară a stării de conştienţă, consecinţa deaferentării nervoase şi intervenţiei active a unor mecanisme neurohumorale complexe (Teodorescu-Exarcu). Trezirea din somn se face cu uşurinţă, spre deosebire de comă de care somnul este foarte diferit teoretic, dar cu care poate fi asemănat uneori clinic (comă superficială). În 1953 Aserinsky şi Kleitman descriu 2 tipuri de somn, care apar alternant la acelaşi subiect. Există o autonomie relativă a celor 2 tipuri de somn: 1. *Somn lent* (somn clasic), SL, NREM *(non rapid eye movement)*. Atît clinic, cît şi EEG i se descriu 5 etape, notate de la A la

Scanned with OKEN Scanner

E, în funcţie de gradul de profunzime al somnului şi caracteristicile undelor electrice înregistrate. Tipul A (faza I) este faza de tranziţie între veghe şi somn (somnolenţa). Ultimile 2 faze (D—E) sînt caracteristice somnului profund. Se asociază mioză, poziţie divergentă a globilor oculari, bradicardie, bradiaritmie, scăderea tensiunii arteriale şi creşterea debitului sanguin cerebral cu 10%. Trezirea copilului în această fază face să existe o perioadă tranzitorie confuzională în trecerea de la somn la veghe. 2. *Somn paradoxal* (somn rapid), REM *(rapid eye movement)*, somn în care individul prezintă unele mişcări care ar putea sugera existenţa unui somn superficial. În realitate, faza REM este un somn profund, dovada fiind intensitatea stimulilor necesari pentru trezire. Trezirea în această fază face ca individul să recepteze imediat relaţia cu mediul înconjurător. Somnul REM se asociază cu nistagmus, mişcări orizontale de mare amplitudine ale globilor oculari, hipotonia muşchilor cefei (ce poate fi demonstrată pe EMG), tahicardie şi neregularităţi ale pulsului, neregularitatea ritmului respirator, pupile de aspect normal. Visele iau naştere în această fază a somnului. Somnul copilului, ca şi al adultului, este alcătuit din cîteva cicluri de somn în care alternează somnul lent (SL) şi faza REM. Nu se cunoaşte rolul fiziologic exact al fazei REM' dar se pare că este necesar proceselor de anabolism şi maturizării sistemului nervos, explicîndu-se astfel de ce această perioadă este mai lungă la nou-născut şi sugarul mic. SL are rol reparator. Durata somnului în dezvoltarea ontogenetică a copilului este variabilă. Nou-născutul are un somn cu durata de 16,6 ore/zi. Se notează diferenţierea dificilă a stărilor de veghe şi somn la această vîrstă; 40% din somn are loc în faza REM, în care survin perioade de apnee, respiraţii neregulate şi surîs. Cu cît copilul înaintează în vîrstă, durata somnului într-un ciclu circadian scade, astfel că la 6 luni copilul doarme 13,9 ore/zi, iar la 1 an, 13 ore; creşte durata SL şi scade corespunzător durata fazelor REM. Creşterea duratei SL este paralelă cu maturaţia sistemului nervos. Somn nocturn continuu apare abia după vîrsta de 3 luni. Pînă la vîrsta de 1 an, copilul are, în cele 13 ore de somn, cca 8—10 cicluri de somn cu o durată medie de 50—70', în care faza REM reprezintă cca 30% din total. După vîrsta de 1 an sînt 5—6 cicluri somn/noapte. La adult faza REM constituie 20% din durata totală a somnului. Procentajul somnului REM este de 40—50% la nou-născut, 30—40% la sugar, 30% la preşcolari şi 18,5% la adolescenţi, în timp ce durata unui ciclu de somn este de 50—60' la sugar, 60—70' la preşcolar şi 80—95—120' la adult. Adormirea copilului se face prin trecerea progresivă din starea de veghe în SL. Primele cicluri REM, apărute în prima parte a nopţii, sînt de scurtă durată (10—12') pentru ca durata fazei REM să crească în somnul de dimineaţă. Fiziopatologia somnului descrie hipersomnii, hiposomnii şi parasomnii, ultimile fiind cele mai frec-

Scanned with OKEN Scanner

vente la copil. Somnul este un activator al anomaliilor EEG și unele manifestări epileptice apar în somn. Acestea vor fi deosebite clinic și EEG de parasomnii. Durata somnului la adulți și copiii mai mari este în directă legătură cu factorii de mediu și sociali, pe cînd durata somnului la sugar pare determinată primitiv de maturarea neurologică și probabil de temperamentul sugarului; 4 din cele 5 caracteristici ale temperamentului nu au fost corelate cu durata somnului. Numai starea de dispoziție, caracteristică temperamentului, s-a corelat cu durata totală a somnului. Copiii „dificili" dorm cu 2 ore mai puțin noaptea și cu 1 oră mai puțin ziua, în comparație cu ceilalți. Somnul nocturn se corelează cu dispoziția, pe cînd somnul diurn se corelează cu temperamentul statornic. Cei care dorm puțin, în cursul zilei au temperament labil și o atenție de durată scurtă.

Dintre clasificările tulburărilor de somn la copii prezentăm pe cea mai utilă.

A. **Tulburările legate de dezvoltare și cauze psihice** constituie cea mai frecventă eventualitate întîlnită în practică. 1. *Refuzul de a adormi* este comun pentru sugarii cu vîrsta cuprinsă între 6 și 9 luni; se datorește unor factori de mediu, dar și unor caracteristici de dezvoltare. Somnul trebuie interpretat și ca o experiență de separare de mamă, la care sugarul anxios „rezistă". Dacă familia se înduioșează, caută să-l consoleze sau vrea să evite conflictele cu vecinii, se poate dezvolta rezistența cronică la somn. 2. *Trezirea din somn în mijlocul nopții*, în special după vîrsta de 1 an, copilul se trezește, după care nu mai vrea să adoarmă. Episodul debutează, de obicei, cu ocazia unei boli. Dacă părinții sînt fermi „evenimentul" este tranzitor; dacă nu, se poate perpetua. Copilul „se mută" în patul părinților, și fără să țipe, se joacă pînă spre dimineața. Unul dintre părinți a prezentat manifestări clinice asemănătoare în copilărie. O variantă a acestei situații este cea reprodusă în familiile în care părinții (sau numai mama) dorm în camera cu copilul. Mama (anxioasă) nu doarme bine noaptea și examinează repetat somnul copilului, îl „controlează" și exercită asupra lui stimuli vizuali, auditivi sau tactili. La aceste insistențe copilul se trezește. Se notează acest tip de tulbuare la mamele cu anxietate extremă care sînt obsedate că vor găsi sugarul mort în pat și îl trezesc pentru a se convinge că „este viu". Chiar fără aceste intervenții, copiii mamelor cu depresiune psihică au un somn întrerupt și agitat.

B. **Hipersomnii.** Se caracterizează prin somn cu durată prelungită, confuzie postdormitală. Simptomul poate fi întîlnit în unele boli organice ale sistemului nervos (meningite, encefalite, boala somnului, encefalita letargică) și în boli psihice (depresiune). *Narcolepsia* este mai frecventă în a doua decadă de viață. Bolnavul prezintă brusc o dorință irezistibilă de a dormi. Atacurile pot fi inițial foarte scurte (30 secunde) și se repetă la fiecare 1—2 ore în număr de

Scanned with OKEN Scanner

15—20/zi. Se poate asocia catalepsie (slăbiciune musculară brusc instalată şi pierderea tonusului muscular) cu durată de secunde sau minute. *Sindromul Kleine-Levin* asociază hipersomnie periodică cu bulimie, în special la băieţi. Crizele survin de 2—4 ori/an şi pot dura cîteva zile sau săptămîni. În timpul episoadelor copilul doarme continuu şi se trezeşte numai pentru a merge la baie şi a mînca. Cauza este necunoscută, dar sindromul se remite spontan după cîţiva ani. *Hipersomnolenţa diurnă* este consecinţa unor apnei repetate în timpul somnului nocturn. Se asociază cefalee, oboseală şi performanţe modeste la şcoală. Crizele de apnee apar în somnul NREM şi se datoresc hipotoniei muşchilor limbii cauzate de somn, care realizează obstrucţia parţială a căilor aeriene superioare. Se descrie în sindromul Pierre-Robin şi sindromul Pickwick (obezitate extremă şi hipoventilaţie). Dintre cauzele posibile ale hipersomnolenţei la copil se poate cita administrarea excesivă de medicamente anticonvulsivante sau antipsihotice, ca şi sindromul posttraumatic (după traumatism cranian).

C. **Insomnii.** Se caracterizează prin dificultăţi de adormire sau trezire devreme, somn scurt şi superficial. Simptomul este mai frecvent după vîrsta de 10 ani, mai comun la fetiţe în timpul perioadelor de hiperestrogenie (asociat cu cefalee) sau la copii cu depresiune, 5—12% dintre adolescente suferă de un tip de tulburare de somn.

D. **Parasomnii.** Sînt manifestări episodice nocturne neconvulsive care se caracterizează EEG prin modificări ce amintesc traseul din perioadele de trezire *(disorders of arausal)*, în timp ce manifestările prezentate de bolnav au loc în somn, mai frecvent în faza SL. Unele dintre ele nu produc modificări EEG (elemente integrate somnului); aşa sînt: miocloniile fiziologice, ticurile, automatismele masticatorii şi mimice. Altele produc uşoare modificări ale traseului electric (elemente „inerente somnului"): mişcările banale, automatismele gestuale, somnilocvia. Somnambulismul produce însă modificări în electrogeneză. Se descriu 4 tipuri de manifestări paroxistice nocturne neconvulsive, grupate astfel: 1. *Manifestări motorii.* a) Mioclonii hipnice fiziologice apar în perioada de adormire, în SL, şi constau din contracturi scurte ale unor grupe musculare care nu realizează deplasarea segmentului. b) Tresăriri hipnagoge *(sursaut)* se caracterizează printr-o secusă musculară intensă care cuprinde toată musculatura şi poate fi asimilată cu o mioclonie generalizată. c) Automatisme habituale hipnice (ticuri): ca tip de descriere se ia *jactatio capitis nocturna (sau praenocturna)*, caracterizată prin balansarea ritmică a capului, cu o frecvenţă de 1—2 cicli/secundă; se constată înainte de adormire sau în faza de somn superficial din SL, în faza REM; este absentă în somnul profund. Apare la copii normali, dar şi la hiperchinetici şi în unele forme de retard mental. d) Automatisme mimice hipnice: rîsul în somn apare relativ rar în SL; plînsul în somn este mai frecvent, putînd fi întîlnit atît în SL, cît şi în REM.

Scanned with OKEN Scanner

c) Automatisme masticatorii (bruxism) apar atît în SL, cît și în faza REM. Au fost definite ca mișcări de frecare a dinților într-un alt moment decît masticația alimentelor. Se caracterizează prin contracții ale musculaturii masticatorii și, în special, a mușchilor care închid gura. Sînt mișcări coordonate, repetate, rapide și involuntare, nejustificate, care pun în contact, în afara masticației, suprafețele ocluzale ale dinților. Apărut în somn, bruxismul pune în contact dinții suprapuși prin fețele ocluzale, fie că aceasta se manifestă prin șocuri ritmice și repetate ale mandibulei, fie că dinții se deplasează unii pe suprafața altora, în toate direcțiile posibile, provocînd un zgomot de scrîșnire. Bruxismul este relativ frecvent la copil și debutează în perioada de schimbare a dentiției de lapte cu dentiția definitivă, deci la copilul școlar. Se asociază enurezis și somnilocvie și prin presiunea prelungită exercitată asupra dinților pare că are rol în apariția paradontozelor. f) Sindromul „picioare neliniștite" *(restless legs)* se caracterizează prin parestezii la nivelul membrelor inferioare care conduc la nevoie imperioasă de a mișca picioarele (contracția gambelor, frecarea unui picior de altul); apar în SL, faza somnului superficial. 2. *Manifestări psihomotorii.* a) Mișcări gestuale nocturne: se caracterizează prin mișcări complexe, sistematice și intenționate (mîngîiat, scărpinat). Apar numai în stadiile superficiale ale SL, nu în cele profunde sau faza REM. b) Automatism ambulator nocturn (somnambulism, *sleep walking*) apare la copii de 4—15 ani, în special în prima parte a nopții. Copilul, care doarme, se ridică brusc din pat, avînd mișcări mai mult sau mai puțin coordonate, umblă prin casă, iese din cameră, rareori iese din casă. Trezirea este dificilă, iar după trezire copilul are amenzia completă a acestor acte; apare în SL. Sînt modificări de traseu EEG, uneori de tip epileptic. c) Pavor nocturn *(night terors)* apare în special la preșcolari: copilul se ridică brusc din pat și țipă puternic, avînd ochii deschiși și privire fixă; în plus, copilul este anxios, tahicardic, prezintă tonus muscular crescut, clipiri frecvente. EEG se constată reacție de trezire. Se consideră a fi o manifestare psihoreactivă la copiii anxioși. d) Automatisme verbale nocturne (somnilocvia, *sleep talking*). Copilul vorbește în somn, mai mult sau mai puțin inteligibil. În general spune cuvinte izolate și vorbirea este confuză; apare în SL la copii emotivi, instabili, cu tulburări psihoreactive. 3. *Manifestări psihosenzoriale.* a) Coșmar: senzație de anxietate, paralizie, sufocare. Sînt tipice disociațiile clinic — EEG; copilul doarme, în timp ce pe EEG apare traseu de trezire. b) Senzație fără obiect: vizuală, auditivă, somatosenzorială (căldură, frig); apar în SL. c) Visele se înregistrează în faza REM. 4. *Manifestări vegetative:* enurezis psihogen.

Scanned with OKEN Scanner

3.5.3. Disfuncție cerebrală minimă

Este denumită astfel o tulburare funcțională neuropsihică întîlnită la copilul cu inteligență normală, care constituie o dificultate de dezvoltare cognitivă și socială a copilului. Se estimează că afectează 2—7% din populația infantilă de vîrstă școlară, fiind rezultatul unei interacțiuni complexe între zestrea psihologică individuală (caracteristici temperamentale) și factorii de mediu. Dificultățile nu se opresc după parcurgerea anilor de școală, ci ele marchează întreaga viață ulterioară a indivizilor afectați. Termenul de disfuncție cerebrală minimă *(minimal brain disfunction,* MBD) a fost utilizat ca diagnostic abia în 1966. Mulți autori cred că este sinonim cu hiperchinezia, atenția dificilă, dificultăți la învățătură și dislexie. Alți autori (printre care și noi) le tratează separat. Problemele puse de acești copii pot fi foarte variate, avînd în vedere diversitatea clinică diferită a acestor sindroame. În același diagnostic sînt încadrate o serie de probleme cognitive și comportamentale fără o corelație constantă între ele.

În etiologia acestui sindrom au fost incriminate agresiuni de diferite tipuri și grade de intensitate, suferite de copil ante, intra și postnatal. Se adaugă cauze genetice. În antecedente se notează toxemie gravidică la mamă, hipertensiune arterială în timpul sarcinii, infecții (în special rubeolă), operații, traumatisme fizice, tratamente medicamentoase diverse în timpul sarcinii, prematuritate gravă, naștere dificilă, asfixie la naștere, icter prelungit, sindrom dificil de adaptare al nou-născutului. În primii 2 ani de viață se pot întîlni convulsii febrile, dificultăți de alimentație și tulburările somnului nocturn, meningoencefalite, stări acute de deshidratare, intoxicații cu comă, forme grave de boli infecțioase (rujeolă, parotidită), hematom subdural. Cele mai noi date susțin că în producerea acestui sindrom intervin mecanisme biochimice care țin de alterarea metabolismului serotoninei, dopaminei și epinefrinei (monoamine neurotransmițătoare). Se știe astăzi că activitatea și comportamentul normal al individului este datorat echilibrului dinamic al acestor monoamine. În disfuncția cerebrală minimă dopamina este scăzută la nivelul substanței nervoase. S-a demonstrat existența unui substrat genetic deoarece sindromul a putut fi detectat la mai mulți membri ai aceleiași familii sau la părinții copilului (care au avut la rîndul lor dificultăți la învățătură, în special la aritmetică !), 1/3 din părinții bolnavilor au suferit de hiperchinezie în copilărie, iar în aceste familii poate fi identificat un număr relativ mare de bolnavi cu psihopatie, alcoolism, isterie. Aceste argumente sînt folosite pentru susținerea bazei genetice a acestui sindrom. Disfuncția cerebrală minimă nu va fi confundată cu tulburările de comportament legate de factori de mediu sau educaționali.

Scanned with OKEN Scanner

Diagnosticarea acestor copii nu este o sarcină ușoară. Ei trebuie observați și urmăriți un timp mai îndelungat în mediul lor școlar și familial.

Examenul clinic este negativ. Copiii pot avea tulburări de concentrare a atenției (nu au răbdare să stea la televizor pentru a viziona un film pentru copii, nu au răbdare să stea la masă). Sînt acuzați că „sînt distrugători", iar cadrele didactice sesizează familia că elevul nu este disciplinat în timpul orelor de curs, are dificultăți de scris și citit, dislexie (discrepanță între capacitatea de a înțelege un lucru și apoi de a-l repovesti). Se constată dezechilibru între abilitatea verbală și performanțele vizual-motorii sau auditiv-motorii. Copiii sînt anxioși și „dissincroni" (termenul se referă la dezechilibrul între procesele de excitație și inhibiție). Sînt afectate mecanismele complexe de *feed-back*, esențiale pentru a produce sincronizarea în coordonarea fină a mișcărilor sau pentru menținerea atenției. Acești copii nu tolerează cu ușurință nici un fel de frustrare, fiind foarte „sensibili" la frustrarea de dragoste maternă, la mediul familial conflictual. În aceste circumstanțe au reacții „catastrofale" (anxietate). Examenul neurologic este, în general, negativ, dar se poate nota, uneori, reflexul Babinski, hiperreflexie, ușoară hiperspasticitate. EEG este normală sau prezintă modificări minime, cu disritmie întîlnită pînă la 40% din bolnavi, modificare ce nu poate fi pusă în legătură cu tulburările funcționale prezentate de copil.

3.5.4. Hiperchinezie

Sub această denumire este definită o tulburare de comportament la copil caracterizată prin activitate motorie excesivă (hiperactivitate, agitație), neatenție, impulsivitate și excitabilitate. Copilul nu stă liniștit, aleargă continuu, acasă și la școală, răstoarnă obiecte, trage colegii de păr, nu are răbdare să stea la televizor sau să asculte o poveste. Atenția este de scurtă durată, nu se poate concentra mai multă vreme asupra unei activități, atenția îi este cu ușurință distrasă de stimuli minori din mediu. Copilul este mai atent cînd stă singur în cameră sau cînd se vorbește „ochi în ochi" cu el. Suferă de impulsivitate verbală și motorie, de aceea nu are prieteni. Hiperexcitabilitatea motorie se exacerbează în medii cu stimuli excitanți (serbări școlare, spectacole, parc de distracții, magazine de jucării). Sindromul este întîlnit de 4 ori mai frecvent la băieți decît la fete și unii autori consideră că 5—20% din copii de clase elementare suferă de acest sindrom. Unii dintre ei sînt etichetați în mod nedrept ca fiind hiperchinetici, de către profesori tineri și fără experiență care nu pot menține liniștea în clasă sau de către mame cu depresiune, pe care le irită activitatea motorie normală a unui copil sănătos. Se descriu mai multe tipuri etiologice de hiperchinezie la copil.

Scanned with OKEN Scanner

1. *Hiperchinezie de dezvoltare.* Majoritatea copiilor nu au retard mental şi nici afectare neurologică. Sînt copii perfect dezvoltaţi, sănătoşi clinic şi psihic, care în jurul vîrstei de 1 an devin hiperactivi. Părinţii îi consideră o personalitate viguroasă, dar aceasta devine un handicap faţă de restricţiile şcolare. Se întîlneşte în 90% din cazuri la băieţi, manifestările scad cu vîrsta deşi, uneori, sînt înlocuite cu comportament antisocial, dacă factorul educaţional slăbeşte. Acest tip de hiperchinezie este o trăsătură temperamentală de origine constituţională şi poate avea efecte nedorite în progresele la învăţătură sau în afirmarea în viaţa socială. Baza anatomică şi biochimică nu este cunoscută. Intervin probabil factori temperamentali dobîndiţi genetic. 2. *Hiperchinezie asociată cu disfuncţie cerebrală minimă.* Numai o parte din aceşti copii au sindrom hiperchinetic. 3. *Hiperchinezie asociată cu retard mental* (IQ sub 70). Sînt copii cu dificultăţi adaptative pentru performanţele şcolare şi sociale. Dificultăţile la învăţătură se datoresc limitelor intrinseci ale inteligenţei şi incapacităţii lor de a fi atenţi un timp mai îndelungat. Mulţi părinţi cu copii retardaţi îi prezintă la medic numai pentru „dificultăţi la învăţătură". Medicul trebuie să stabilească performanţele lor intelectuale folosind teste psihologice. În antecedentele acestor copii se constată întîrziere în apariţia vorbirii şi în dezvoltarea motorie. 4. *Hiperchinezie ca sechelă a unor boli ale sistemului nervos.* În antecedentele copilului se notează meningite, encefalite, traumatisme craniene. Manifestările neurologice clinice sînt la limită. 5. *Hiperchinezia şi comiţialitatea.* 42% din copiii cu comiţialitate sînt neatenţi în clasă, hiperchinetici şi au tulburări la învăţătură. Copilul de şcoală va fi evaluat în funcţie de performanţele şcolare şi comportamentul său în activitatea de elev. O parte din medicamentele anticonvulsivante agravează comportamentul hiperchinetic al acestor copii. Dacă epilepticul primeşte fenobarbital, frecvenţa crizelor este invers proporţională cu gradul hiperchineziei. 6. *Hiperchinezia şi autismul.* Copiii au tulburări de comportament, stereotipii, defecte de vorbire, sînt incapabili de a-şi crea relaţii cu ceilalţi. Imposibilitatea de a învăţa este pusă în legătură cu imposibilitatea de a-şi crea relaţii interpersonale. 7. *Cauze de mediu.* Hiperchinezia semnifică uneori o proastă adaptare a copilului la mediu. În familiile acestor copii există o prevalenţă crescută a bolilor psihice. Un copil anxios din cauza circumstanţelor familiare nu poate învăţa bine şi nu se poate adapta corect vieţii şcolare. În aceste cazuri, condiţiile de mediu pot motiva comportamentul hiperchinetic. Medicul trebuie să discearnă dacă sînt cauze intrinseci sau cauze de mediu, deşi uneori se sumează ambele tipuri de condiţii. 8. *Cauze rare.* Unele boli genetice şi de tip degenerativ pot debuta precoce cu tulburări emoţionale şi hiperchinetice (coree Huntington, panencefalită sclerozantă subacută, boală Wilson). Este foarte greu de spus dacă hiperchinezia în copilărie este o tulburare tranzitorie,

Scanned with OKEN Scanner

inerentă dezvoltării sau dacă precede instalarea unor sindroame psihopatologice. Cînd tulburarea persistă la vîrsta adultă, își pune amprenta asupra căsătoriei, paternității, ocupației, integrării sociale și uneori ia caracterul delincvenței. Devenind părinte fostul hiperchinetic își neglijează familia, copiii, este autorul familiilor dezorganizate și a unor acte antisociale. Medicii pediatri și profesorii au posibilitatea unică de a identifica aceste sindroame înainte de apariția eșecului școlar și a comportamentului antisocial sever. Hiperactivitatea se ameliorează cu vîrsta, în timp ce tulburările de atenție rămîn nemodificate.

3.5.5. Tulburări de atenție

Tulburările de atenție constituie un cadru dintre cele mai neclare și incomplet conturate dintre toate condițiile anormale ale dezvoltării cognitive ontogenetice ale individului. Este vorba de un complex de simptome care include atenția selectivă deficitară, lipsa capacității de concentrare, lipsă de consecvență în efectuarea temelor școlare, instabilitate și activitate motorie prost dirijată. Heterogenitatea clinică a copiilor afectați, mascarea tulburărilor de atenție prin instabilitate motorie, face dificilă interpretarea acestui simptom. Comportamentul copilului este artificial în cabinetul de consultație, este adesea cenzurat sau autocenzurat; pentru diagnostic corect copilul ar trebui observat un timp îndelungat și „de la distanță" în mediul său familial sau în colectivitatea de copii (preșcolari sau școlari). Tulburările de atenție pot fi identificate prin anamneză luată de la părinți și educatori sau pot fi evaluate prin teste psihologice. Defectul de atenție poate fi primitiv (factori endogeni în interrelație cu factori de mediu) sau este secundar unor afecțiuni neuropsihice. În acest caz este util să se aibă în vedere mecanismul declanșant. Iată acum enumerarea celor 6 simptome care însoțesc tulburările de atenție: *impulsivitate-reflectivitate* (modul în care copilul se repede asupra unui obiect nou, sau ia decizii pripite și necontrolate), *agitație* (mici activități musculare stereotipe ale diverselor segmente ale corpului), *distractibilitate* (limitele în care copilul poate fi sustras de la o activitate dată, prin stimuli sonori sau vizuali), *atenția continuă* (în ce măsură copilul poate fi preocupat de un subiect și cîtă vreme poate continua o activitate), *absențe ale atenției* (numărul și durata perioadelor de timp în care copilul s-a îndepărtat de obiectul oferit pentru studiu, îndreptîndu-și atenția către mîini) și *activitate motorie excesivă* (mișcări de mare amplitudine ale trunchiului și membrelor). Tulburările de atenție însoțesc (sau fac parte din) sindromul hiperchinetic și disfuncția cerebrală minimă.

Scanned with OKEN Scanner

3.5.6. Dificultăți de vorbire

În mod normal înțelegerea vorbirii precede apariția ei cu cîteva luni. De aceea, copilului îi vor fi adresate cuvinte mult mai devreme. Copilul în vîrstă de 10 luni poate executa cîteva comenzi simple, dar primele cuvinte legate în propoziții foarte simple le formulează spre vîrsta de 18 luni. Între 2 și 3 ani are loc o îmbogățire simțitoare a vocabularului. Apariția normală a vorbirii presupune auz bun, funcționarea normală a aparatului vocal și conexiunilor sale nervoase, capacitate de abstractizare și de înțelegere a vorbirii. Mai este necesară memoria pentru asocierea sunetelor cu persoane, obiecte, dorințe. Vorbirea nu reprezintă numai capacitatea de a reproduce sunete, ci și dorința de a comunica cu cei din jur. Pentru dezvoltarea normală a vorbirii este necesară auzirea precoce a limbii vorbite.

Vorbirea întîrziată semnifică neapariția vorbirii la copilul în vîrstă de 18 luni—2 ani. Cea mai frecventă cauză de întîrziere a folosirii a celui de al 2-lea sistem de semnalizare este *retardul mental*; a doua cauză ca frecvență este *surditatea* de grade variate, iar asocierea ambelor tulburări agravează simptomatologia (rubeola congenitală, unele meningoencefalite). *Autismul*, formă de schizofrenie infantilă, debutează de la naștere cu întîrziere în apariția vorbirii (lipsa dorinței de comunicare) și, ulterior, tulburări de vorbire (sintaxă particulară a frazei). *Deprivarea senzorială* a copilului sugar sau preșcolar neglijat se soldează prin întîrzierea vorbirii. Lipsa de stimulare verbală și psihică a unor copii îndelung instituționalizați sau care au necesitat internări prelungite are ca efect o scădere a interesului pentru comunicarea verbală (devine inutilă în absența oricărei comunicări psihice) și neinstalarea vorbirii. Același fenomen se întîlnește la copiii din familii bilingve sau familii în care se vorbește puțin. Dintre cauzele neurologice (rare) se mai notează disfazia de dezvoltare (copilul înțelege limba vorbită, comunică prin gesturi, dar nu vorbește) și afazia receptivă (nu înțelege vorbirea). Dislexia este termenul utilizat pentru a denumi lipsa de înțelegere a cuvintelor scrise.

3.5.6.1. Dislalie. Termenul de dislalie semnifică tulburarea de articulare a cuvintelor care nu se datorește unor boli organice. Prin articularea cuvintelor se înțelege precizia cu care copilul pronunță sunetele necesare vorbirii. Dislalia reprezintă imposibilitatea de a pronunța anumite sunete (foneme), ceea ce face ca vorbirea să fie greu inteligibilă. Vorbirea corectă, inteligibilă, presupune maturarea musculaturii orale, controlul laringelui, faringelui, limbii și mișcării buzelor și vălului palatin, reglarea respirației. Pentru a vorbire corectă este necesară o perfectă coordonare neuromusculară a tuturor acestor segmente. Limba vorbită nu este o facultate moștenită a omului (deși este biologic determinată), ci se învață prin imitație. Copilul

Scanned with OKEN Scanner

trebuie să audă foarte bine pentru a învăța să vorbească. În imitarea cuvintelor el folosește memoria auditivă, memoria chinestezică și adaugă și elemente de memorie vizuală. Toate acestea presupun o dezvoltare mentală corespunzătoare. Dificultățile de articulare a cuvintelor, care caracterizează dislalia, apar în tulburări de auz, retard mental și orice afectare a motricității generale a aparatului logomotor (există paralelism între dezvoltarea limbajului și motricității), în boli cerebeloase sau tulburări de intervație în teritoriul nervilor cranieni. Dislalia este mai frecventă la vîrstele mici, întîlnindu-se la 30% din copiii de 5 ani, la 15% din cei de 8 ani și scade mult ca frecvență spre 12 ani. Din punct de vedere clinic, dislalia poate fi de ordin calitativ sau cantitativ. *Modificările cantitative* constau din dislalie monofonematică și polifonematică. *Dislalia monofonematică* (interesează un singur fonem) are ca tip de descriere graseierea (pronunțarea uvulară a fenomului *r*, în loc de pronunțare lingo-dento-apicală, care este pronunția corectă în limba română). *Dislalia polifonematică* interesează mai multe sunete (foneme). Apare în cheiloschizis, cheilognatoschizis. *Dislalia universală:* majoritatea consoanelor (fonem în care curentul respirator este întrerupt) sînt înlocuite cu fonemul *t*. *Modificările calitative* constau în *afonemie* (pronunția eliptică), absența unuia sau mai multor sunete din vorbirea unui copil, *parafonemie* (înlocuirea sau alternarea unor foneme cu altele). Acest tip de dislalie este întîlnit uneori în vorbirea provincială, în dialect sau în vorbirea unor străini care nu și-au însușit regulile de pronunție corectă ale limbii române. *Disfonemia* este termenul utilizat atunci cînd învelișul sonor al fonemelor nu este redat conform tiparului de pronunțare a lor în limba română (de ex., fonemul *t* în limba română se pronunță lingo-dental, în timp ce în limba engleză este consoană lingo-prepalatală). Există mai multe tipuri etiologice de dislalie.

A. **Dislalia fiziologică** sau dislalia de dezvoltare este întîlnită la majoritatea copiilor cu vîrsta cuprinsă între 2 și 4 ani. Există în evoluția ontogenetică a individului o perioadă prelingvistică, situată între 9 și10 luni, cînd copilul înțelege cuvintele, imită nediscriminativ sunetele vorbite (ba-ba, da-da), perioadă în care se dezvoltă sistemul auditiv-motor de *feed-back*. Limbajul copilului se complică apoi prin imitație, astfel că la 36 de luni 70—80% din limbaj este inteligibil. În primii ani de viață imitarea cuvintelor auzite nu este totdeauna perfectă și există această dislalie de evoluție. Durata dislaliei fiziologice este condiționată de factori ereditari, fiind mai pregnantă și mai prelungită la băieți; se corectează cu vîrsta, fără alte intervenții.

B. **Dislalia funcțională** nu se datorește unor leziuni organice ale aparatului locomotor. Pentru unii autori ar putea fi asimilată cu prelungirea dislaliei fiziologice peste vîrsta de 4 ani; este patologică

Scanned with OKEN Scanner

și nu se vindecă de la sine. 1. *Dislalia funcțională cu fond intelectual normal* semnifică întîrziere în apariția corectă a limbajului, avînd un pronunțat caracter ereditar. 2. *Dislalie cu retard mental.* 3. *Dislalia senzorială* se datorește tulburării percepției auditive a stimulilor verbali la nivelul scoarței cerebrale, aparatul auditiv fiind perfect funcțional. 4. *Dislalie sociogenă*, imitarea unor modele greșite de pronunțare a cuvintelor existente în mediul ambiant familiar sau existența în familie a unor condiții deosebite (constrîngere, tulburări emoționale, relații anormale mamă-copil, copilul care crește în familii bilingve).

C. **Dislalia organică** se datorește unor boli organice ale aparatului auditiv, laringe, faringe, cavitate nazală, inaptitudinea organelor vorbirii de a executa mișcări corecte necesare articulării cuvintelor. 1. *Dislalie audiogenă (otopatică).* Tulburarea de pronunție a cuvintelor se datorește surdității medii sau ușoare. Se remarcă pronunțarea confuză a fonemelor asemănătoare (*f, h*), omiterea unor foneme (consoane surde), substituirea de foneme care au elemente asemănătoare de pronunție (*p, b*). 2. *Dislalie mecanică* (stomatodislalia) apare în vicii de conformație ale aparatului dento-maxilar, limbă și buze, cum sînt cheiloschizis, chelilognatoschizis, micrognație, absența temporară (permanentă) a dinților, sechele după arsuri sau cicatrici vicioase la nivelul buzelor, paralizie facială, macroglosie, glosoptoză, limfangiom al limbii, fren lingual foarte scurt (vîrful limbii nu poate fi propulsat pînă în dreptul buzelor). Frenul lingual scurt este în mod abuziv invocat drept cauză a dislaliei. 3. *Rinodislalia* (vorbire nazonată). 4. *Dislalia din retardul mental poate fi asociată cu dislalia audiogenă* sau spastică datorită unor tulburări senzitivo-motorii. Gradul avansat al retardului mental, asociat cu tulburări organice ale aparatului logomotor, face imposibilă însușirea unei vorbiri inteligibile. 5. *Dislalia central-nervoasă.* Leziuni organice ale sistemului nervos central survenite precoce (înaintea dezvoltării limbajului) generează apariția unor tulburări de vorbire ce se încadrează, clinic, la capitolul dislalie și nu disartrie: hemoragie meningo-cerebrală la naștere cu leziuni de tip extrapiramidal, icter nuclear, leziuni cerebeloase, afecțiuni ale lobului frontal.

3.5.6.2. **Disartrie.** Este definită astfel o tulburare motorie a organelor de fonație care se soldează cu tulburarea de articulare a cuvintelor, ceea ce îngreuiază înțelegerea lor, fără a o face imposibilă. Deformarea cuvintelor are o mare „stabilitate". Semantic, termenul de „dis-artrie" semnifică disfuncție articulară; în mod curent s-a generalizat folosirea lui pentru a denumi această imperfecțiune de vorbire. Fonația reprezintă în fond capacitatea de a scoate aer prin laringe în mod controlat. Fonația presupune o sinergie motrice impecabilă a corzilor vocale, mușchilor laringelui, mișcărilor buzelor,

Scanned with OKEN Scanner

limbii şi maxilarelor. Orice boală neurologică care interferează mecanismul fonaţiei se soldează cu disartrie. 1. *Disartria cerebeloasă* este datorită tulburărilor de coordonare a mişcărilor muşchilor antrenaţi în fonaţie; vorbirea este lentă, scadată şi explozivă. 2. *Disartria din coree* se datoreşte faptului că unii din muşchii anterenaţi în vorbire prezintă mişcări involuntare. 3. *Disartria din intoxicaţie* alcoolică şi cea cu benzodiazepine este tranzitorie. 4. *Disartria din sindroamele piramidale* este moderată şi ţine de paralizia facială centrală şi tulburările de motilitate ale limbii (care este atrasă spre partea sănătoasă prin contracţia muşchiului genio-glos). Este mai frecventă în hemiplegiile bulbare, asociată cu paraliziile nervilor cranieni (perechea IX—X). 5. *Disartria din sindroame extrapiramidale* apare pentru că atît cerebelul, cît şi sistemul extrapiramidal participă la reglarea şi tonusul muşchiului corzilor vocale. 6. *Disartria din miopatii*. Miastenia gravis produce pareze în teritoriul nervilor cranieni care au intensitate variabilă, se accentuează spre seară şi răspund spectacular la prostigmină.

3.5.6.3. **Bîlbîială.** Bîlbîiala este o tulburare funcţională a articulării cuvintelor, caracterizată prin afectarea ritmului şi fluenţei vorbirii (ezitare), cu blocarea intermitentă, repetitivă sau convulsivă a unor silabe şi prelungirea unor sunete. Cauza bîlbîielii este psihogenă. Sindromul debutează după o stare afectivă violentă, la copii cu anxietate şi tulburări emoţionale. Mecanismul este foarte controversat: a) lipsa de coordonare între ceea ce spune şi ceea ce gîndeşte copilul; b) dezechilibru între procesele de excitaţie şi inhibiţie; c) tulburări ale aparatului palido-striat. Tulburarea de fluenţă a vorbirii, care este caracteristică bîlbîielii, se asociază cu sincinezii, sub formă de grimase faciale şi mişcări ale capului, tulburări respiratorii (respiraţie vocală), închiderea exagerată şi spastică a corzilor vocale, secuse ale corzilor vocale, la care se adaugă contracţii neregulate ale vălului palatin, ale muşchilor masticatori. Copilul care suferă de bîlbîială are stare psihică specială, în care se împletesc anxietatea, mînia şi ruşinea. Bîlbîiala este de 2—4 ori mai frecventă la băieţi şi la copiii stîngaci. În 50% din cazuri debutează înainte de vîrsta de 5 ani; în majoritatea cazurilor apare între 8 şi 10 ani. Bîlbîiala constatată la copilul de 2—4 ani este tranzitorie şi benignă. Această tulburare de articulare a cuvintelor este prezentă numai în faţa unui interlocutor şi este mult agravată emoţional.

3.5.7. Anxietate

Termenul de anxietate denumeşte un presentiment morbid, o stare de tensiune psihică, de nelinişte, o stare afectivă negativă, senzaţie subiectivă neplăcută de nesiguranţă pe care o are un individ

Scanned with OKEN Scanner

în fața unei situații amenințătoare sau „situații limită", caracterizată prin frică de un pericol iminent și inevitabil. Anxietatea, prin ea însăși, nu este anormală, dar poate deveni dacă este exagerată, diferența fiind de ordin calitativ. Copiii sînt mai înclinați către anxietate decît adulții, fiecare perioadă de vîrstă avînd un mod propriu de manifestare. Anxietatea copilului nu este monosimptomatică (J. Apley), ci este exprimată printr-o combinație de simptome. Copilul mic nu știe să descrie această stare.

Etiologie. 1. *Relații anormale părinți-copii.* Cea mai frecventă cauză de anxietate la copil rezultă, de obicei din oboseală și angrenarea exagerată a părinților în activități profesionale sau boala unuia dintre ei. Relațiile de tip nevrotic în familie sînt greu de detectat la consultație. Atitudinea „hiperprotectivă" a unor părinți, în special la primul născut, mai ales dacă la nașterea acestuia au avut loc evenimente îngrijorătoare pentru viața copilului (naștere prematură, incubator, transfuzie, infecție gravă, boală congenitală de cord etc.), poate genera anxietate. 2. *Lipsa de afecțiune maternă.* Sugarul este foarte sensibil la manevre neexperimentate de îngrijire sau la lipsa de atașament a persoanei care îl îngrijește. 3. *Anxietate de separare:* între 6 luni și 4 ani copilul poate manifesta tulburări sub formă de anxietate, la despărțirea de mama sa și mai puțin la despărțirea de tată, bunici sau frați. Copilul percepe această despărțire ca pe un stres. 4. *Anxietatea ca reacție la privațiune* (moartea unei persoane apropiate) sau reacția după întîmplări de tip special, cu elemente amenințătoare de viață, integritate corporală sau sănătate, cum ar fi un accident rutier, suferința după o operație, boală îndelungată. Mai rar copilul devine anxios și nu dorește să meargă la grădiniță sau la școală din cauza pedepselor morale sau corporale la care a fost supus acolo.

Forme clinice de manifestare. 1. *Anxietatea sugarului* se manifestă prin țipete excesive, somn neliniștit, întretăiat de perioade de agitație, dezinteres pentru mîncare, vărsături după masă, ruminație. 2. *Anxietatea copilului de 2—3 ani* se manifestă prin hiperactivitate (asociată cu logoree), suptul degetelor, rosul unghiilor, micțiuni frecvente, enurezis, somn dezordonat. Copiii sînt excesiv de devotați unui membru al familiei. 3. *Anxietatea copilului școlar* are mai multe forme de manifestare, dar cea mai frecventă este *refuzul de a merge la școală.* Acesta nu va fi confundat cu chiulul de care se deosebește esențial. Refuzul de a merge la școală se exprimă prin suferințe somatice acuzate de copil dintre care durerea abdominală cronică ocupă primul loc. Se asociază cefalee și anorexie și copilul este considerat bolnav. Apariția acestor simptome coincide cu începutul activității școlare și ele dispar miraculos în vacanță. Unii copii își manifestă refuzul de a merge la școală prin crize de vărsături. Alt tip de manifestare a anxietății este comportamentul hipercorect, meticulos,

Scanned with OKEN Scanner

ordonat, zelul excesiv în corectitudinea efectuării temelor şcolare, precizie exagerată în privinţa ordinei şi curăţeniei îmbrăcămintei. Uneori, ticurile reprezintă o manifestare a stărilor de anxietate la copil.

3.5.8. Depresiune

Termenul de depresiune este definit ca o „stare psihică morbidă caracterizată prin scăderea tonusului în activitate, dispoziţie sufletească astenică, însoţită de tristeţe exagerată, fatigabilitate şi anxietate (*Dicţionar de psihologie*, Popescu—Neveanu). Tratarea subiectului la vîrsta pediatrică presupune 2 aspecte : depresiunea mamei copilului şi consecinţele ei asupra acestuia şi depresiunea copilului, care la rîndul ei poate fi acută sau cronică.

Depresiunea mamei poate fi suspectată de pediatru prin semnele şi simptomele detectate la copil. Niciodată această mamă nu va recunoaşte că are o suferinţă psihică, deşi ea suferă din cauza morţii unei persoane apropiate, căsnicie nereuşită, boala gravă a unui membru al familiei. Copiii acestor mame par că ignoră efortul ei de a-i disciplina, au crize de mînie şi negativism, sînt agresivi faţă de mamă (o muşcă, o ciupesc, o zgîrîie), ţipă excesiv, sînt iritabili şi hiperactivi, se trezesc noaptea din somn, au dificultăţi de alimentaţie, rumînează, îşi dezvoltă tîrziu controlul sfincterian şi performanţele motorii. În ciuda neplăcerilor pe care i le aduce copilul, acesta constituie singurul ei punct de sprijin moral şi singura motivaţie de a exista şi atunci este deosebit de anxioasă pentru viaţa lui, solicită des medicul, frecventează camera de gardă a spitalului pentru urgenţe imaginare şi îşi exagerează depresiunea dacă urmează de a se despărţi temporar de copil. Copilul şcolar reacţionează la depresiunea mamei prin refuzul de a merge la şcoală.

Depresiunea copilului poate surveni în una din următoarele condiţii (unele se pot suprapune cu cauzele care determină anxietate) : boala severă sau moartea unui membru al familiei sau a unui prieten realizează un sindrom de separare exprimat prin depresiune ; debutul unor boli cronice la vîrstă mai mare, asociate cu schimbarea autoimaginii ; divorţul părinţilor, recăsătorirea acestora, apariţia unui frate vitreg, schimbarea şcolii asociată cu insuccese şcolare sau separarea de familie, părinţi „fantomă" (care lipsesc foarte mult de acasă şi cu care copilul are legături fizice şi psihice rare), absenţa prietenilor, eventual a prieteniilor de sex opus la pubertate, acnee severă, sarcină la adolescenţă.

Diagnosticul clinic al depresiunii la copil se poate face folosind un scor de simptome. Pentru a susţine diagnosticul de depresiune este necesar să existe simptomele de la punctul 1 şi 2, în asociere cu alte două simptome. Fiecare simptom trebuie să dureze mai mult de o lună. *Semne de depresiune la copil* (după McMillan, Stockman,

Scanned with OKEN Scanner

Oski). 1. *Melancolie* (97%): pesimism, indispoziţie, stare sufletească oscilantă, iritabilitate, hipersensibilitate, negativism. 2. *Autodeprecierea propriei persoane* (97%): dorinţa de a pleca de acasă, idei de moarte, tendinţe la sinucidere, delir de persecuţie. 3. *Comportament agresiv* (88%): nerespectarea autorităţii părinţilor şi şcolii, irascibilitate, ostilitate, agitaţie, crize de mînie. 4. *Tulburări de somn* (77%): insomnie iniţială, somn neliniştit, insomnie terminală, dificultate de trezire dimineaţa. 5. *Schimbarea performanţelor şcolare* (71%): conflicte cu profesorii, neatenţie, tulburări de memorie, pierderea capacităţii de efort pentru obţinerea unor performanţe şcolare obişnuite, pierderea interesului pentru activităţile extraşcolare. 6. *Scăderea sociabilităţii* (66%): nu mai participă la acţiuni de grup, îşi pierde prietenii, îşi pierde interesul pentru acţiuni sociale. 7. *Schimbarea atitudinii faţă de şcoală* (61%): refuzul de a merge la şcoală, activităţile şcolare nu-i fac plăcere. 8. *Tulburări somatice* (hipocondrie): cefalee fără caracter migrenos, dureri abdominale, dureri musculare, alte suferinţe organice. 9. *Pierderea energiei obişnuite:* îşi pierde interesul şi pentru celelalte activităţi, în afara activităţilor şcolare (cum ar fi *hobbies*-urile), oboseală fizică şi psihică. 10. *Modificări neobişnuite ale apetitului şi greutăţii:* anorexie şi polifagie, modificări extreme ale greutăţii în ultimele 4 luni. Mulţi pediatri au tendinţa de a minimaliza frecvenţa depresiunii la adolescent. Depresiunea şi sinuciderea sînt strîns legate între ele, detectarea depresiunii fiind baza prevenirii sinuciderii la adolescent.

3.5.9. Sinucidere

Termen utilizat pentru a denumi omorîrea propriei persoane (autodistrugere). Sinuciderea constituie o cauză rară (dar nu neglijabilă) de deces la adolescent. Domină numărul sinuciderilor incomplete (nereuşite) faţă de cel al sinuciderilor complete (care se soldează cu deces), raportul fiind de 100/1 (mai mare decît la alte vîrste). Băieţii se sinucid mai frecvent decît fetele, preferînd metode mai violente (spînzurare, aruncare de la înălţime), în timp ce fetele utilizează mai des ingestia de medicamente. Sinuciderile sînt mai frecvente primăvara şi, uneori, sînt alese date calendaristice semnificative (ziua de naştere, aniversări etc.). Sinuciderea este precedată de anumite simptome care trădează de fapt depresiunea psihică a subiectului: tulburarea somnului (trezire devreme), anorexie, lipsa interesului pentru orice fel de activitate, în special activitatea şcolară, tulburări de memorie, preocupări pentru ideea morţii. Şcoala şi medicul au un rol major în identificarea şi evaluarea tendinţei la sinucidere a unor adolescenţi. Profesorul şi medicul sînt figurile centrale, cu rol esenţial în prevenirea sinuciderii. Sinuciderea nu se produce dacă adolescentul găseşte la aceste persoane sprijinul moral de care are nevoie. Sinuci-

Scanned with OKEN Scanner

derea este un strigăt de ajutor. Dacă strigătul este auzit la timp, poate fi prevenită. *Etiologie.* Sinuciderea este determinată multifactorial. 1. *Cauzele familiare* sînt cele mai frecvente: familii dezorganizate, situaţii conflictuale în familii, tensiune interpersonală, conflicte părinţi-copil. Autodistrugerea trebuie privită, în aceste cazuri, ca o reacţie la dorinţele distructive ale unei persoane (familie). 2. *Dificultăţi şcolare:* copii cu greutăţi la învăţătură, ceea ce le creează o autoimagine defavorabilă (în special copii cu disfuncţie cerebrală minimă). 3. *Pierderea unei persoane dragi,* reacţia de separare de o persoană apropiată. 4. *Fantezie, curiozitate.* 5. *Dorinţa de ispăşire* a unei vini. 6. *Şantaj* (adolescentul îşi şantajează familia). 7. *Modalitatea de a evita o situaţie insuportabilă.* 8. *Nemulţumire pentru înfăţişarea fizică* etc. Sinuciderea nu apare, inevitabil, în toate aceste situaţii, ci ea apare la adolescenţi la care există concomitent depresiune, impulsivitate, tulburări de caracter, dezintegrarea personalităţii, psihopatie. Majoritatea pediatrilor nu au cunoştinţe suficiente de psihopatologie pentru a depista stările de depresiune care preced sinuciderea şi se scuză, arătînd că nu au fost instruiţi pentru a da asistenţa unor astfel de bolnavi. Identificarea adolescenţilor cu risc crescut pentru sinucidere este totuşi o sarcină a medicului pediatru, care cunoaşte, de obicei, şi situaţia familială a copilului. Copiii care se sinucid au adesea o experienţă asemănătoare printre rudele sau cunoştinţele apropiate, au acces la mijloacele de sinucidere (de ex., doze toxice de medicamente), utilizează un prilej favorabil pentru a le folosi şi au, totdeauna, un grad de maturitate conceptuală care le permite să-şi planifice acţiunea şi s-o ducă la îndeplinire.

Parasuicid semnifică intenţiile nereuşite de sinucidere, la copii care îşi recunosc gînduri ameninţătoare de viaţă sau acţiuni de autodistrugere. În contrast cu gestul precedent, parasuicidul este un *act impulsiv,* făcut într-un moment de mînie şi revoltă, fără pregătirea necesară care să asigure îndeplinirea intenţiei. Pentru unii copii gestul reprezintă o comunicare denaturată cu familia. Pentru adult s-a stabilit că parasuicidul poate fi imitativ sau comunicativ.

3.5.10. Dificultăţi de învăţare

Tulburarea procesului de învăţare reprezintă cea mai obişnuită (frecventă) tulburare cronică neuropsihică care afectează populaţia de vîrstă şcolară. Deoarece „bolnavii" nu au o afectare tipică evidentă, cognitivă sau fizică, şi tulburările clinice sînt adesea discrete (inaparente), diagnosticul se susţine cu dificultate, în ciuda unei frecvenţe înalte a sindromului şi în contrast direct cu multitudinea efectelor secundare (în plan familial şi şcolar). Cauzele acestui sindrom sînt multiple. *Retardul mental* este o cauză relativ uşor detectabilă, deşi o bună selecţie a elevilor îndrumă de la început copiii afectaţi spre

Scanned with OKEN Scanner

Scanned with OKEN Scanner

şcoli speciale, a căror performanţe sînt concordante cu nivelul intelectual al acestor copii. *Tulburările de învăţare* cuprind toate dificultăţile de învăţare şi folosire a limbii vorbite şi scrise, constînd în greutăţi de a învăţa scrierea, citirea, silabisirea, povestirea sau calculul aritmetic. Sînt incluşi aci şi copiii cu handicapuri cognitive şi de percepţie, ca cei cu disfuncţie cerebrală minimă, hiperchinezie, tulburări de atenţie sau de vorbire, dar nu şi copiii cu defecte senzoriale (auditive, vizuale, handicap motor). Se consideră că 10—30% din populaţia şcolară are un tip de dificultate din seria celor citate. Dacă inteligenţa copilului este la limita inferioară a normalului cel mai frecvent apare dificultatea de a citi. Se va exclude posibilitatea unor sisteme pedagogice neadecvate. Dificultăţile la învăţătură se pot datori unor *factori emoţionali*. Anxietatea şi depresiunea elevului, somnul tulburat, probleme psihologice la domiciliu scad motivaţia elevului pentru însuşirea cunoştinţelor predate la şcoală şi prin urmare nivelul performanţelor academice. Elevul cu dificultăţi de învăţare, prin insuccese repetate în faţa grupului de copii de aceeaşi vîrstă, dezvoltă anxietate şi curînd fobia de şcoală. *Factorii de mediu* condiţionează într-o măsură însemnată insuccesele şcolare ale unui elev. Proces pedagogic neadecvat, schimbare repetată a domiciliului şi deci a şcolii, profesorilor, colegilor, prietenilor, absenţe repetate (cauze medicale sau familiale), situaţii stresante la domiciliu, incapacitatea cadrului didactic sau a familiei de a-i dezvălui sensurile înalte ale actului educaţional, constituie motive de condiţionare a unui proces defectuos de învăţare. *Boli neurologice nedetectate* (tumori cerebrale, traumatisme cerebrale în antecedente, convulsii de tip petit-mal), ca şi defecte senzoriale nediagnosticate (tulburări de auz şi vedere) constituie cauze posibile de insucces la învăţătură. Tulburările de vorbire nedetectate la preşcolar conduc la dificultăţi de citire în anii de şcoală. Există şi eventualitatea deteriorării situaţiei la învăţătură a unui elev silitor, fără intervenţia unor probleme psihologice de mediu. În acest caz se va avea în vedere posibilitatea debutului unor boli neurologice grave, cum sînt panencefalita sclerozantă subacută, tumori cerebrale, coree Sydenham, epilepsie, boală Wilson sau debutul unor boli endocrine (hipotiroidism). Dificultăţile de învăţare sînt probleme psiho-pedagogice în primul rînd, dar au şi laturi medicale care vor fi rezolvate prin abordare multidisciplinară a cazului. Copiii cu dificultăţi la învăţare nu au în mod obişnuit factori constituţionali sau exogeni care să explice insuccesele şcolare. S-a ajuns la concluzia că acest sindrom este o tulburare de comportament, o tulburare a unuia sau mai multor procese psihologice de bază privind înţelegerea sau folosirea defectuoasă a limbajului vorbit sau scris, care se manifestă printr-o incapacitate individuală de a asculta, a reflecta, a vorbi, a citi, a scrie sau a face calcule matematice. Măsurarea inteligenţei acestor copii cu teste psihologice arată că aceasta se situează sub media nor-

malului pentru vîrstă (nivelele cele mai joase ale normalului). Cea mai frecventă dificultate întîlnită se referă la scris și citit, mai rar la aritmetică. Cei mai mulți copii au probleme în toate domeniile instrucției școlare și pe măsură ce trec într-o clasă superioară rămîn din ce în ce mai mult în urmă și, în cel mai bun caz, nivelul de întîrziere rămîne constant din momentul în care a fost diagnosticat. Deficiențele în instrucția școlară continuă să afecteze copilul toată perioada anilor de școală. Cele mai mari probleme de comportament ale acestor copii se situează în domeniul tulburărilor de atenție și a hiperactivității. Unii dintre aceștia au inteligența necesară unor performanțe bune, dar nu au capacitatea de a se concentra sau nu au o bună strategie cognitivă cînd sînt antrenați într-o lucrare școlară. Copiii cu hiperchinezie pun probleme mai dificile, hiperactivitatea motorie fiind o activitate neproductivă, dar mare consumatoare de energie. Toți acești copii sînt neadaptați la rigorile vieții școlare, au perturbări în folosirea limbajului, capacitate redusă de a reda ideile principale dintr-un text și posibilități limitate de a face corelații. Capacitatea de comunicare cu colegii trebuie să fie bidirecțională și pentru a se instala este necesară participarea egală a ambilor parteneri. Competența limbajului este una din condițiile succesului acestei comunicări. În concluzie, dificultățile la învățătură constituie o varietate a tulburărilor de comportament a copiilor școlari, diagnostic ce este atribuit unei populații heterogene de copii care prezintă probleme persistente în obținerea unor performanțe școlare acceptabile, care nu se explică prin retard mental. Termenul a început să fie utilizat din anul 1960 și se încearcă să se delimiteze și să se transfere spre cîmpul de activitate medicală o problemă constatată de multă vreme de pedagogi, care pînă de curînd cădea pentru rezolvare în sarcina exclusivă a acestora.

3.5.11. Tulburări de comportament

Se definește drept comportament modalitatea de a acționa în anumite împrejurări sau situații. Psihologia definește comportamentul ca ansamblul modificărilor obiective prin care se exteriorizează viața psihică. Copilul cu tulburări de comportament reacționează neașteptat, manifestă neadaptare la situații noi și neacceptare a frustrării. Tulburările de comportament țin atît de personalitatea copilului, cît și de interrelația cu mediul (mediu familial pentru copilul mic și mediu familial și școlar pentru copilul mare). Mediul influențează comportamentul copilului prin substimulare, suprastimulare, deprivare emoțională, indulgență excesivă, hiperprotecție, conflicte excesive. Fiecărei vîrste îi sînt caracteristice un anumit tip de tulburări de comportament, dintre care cele mai importante au fost deja amintite.

Scanned with OKEN Scanner

A. **Sugar.** Acesta își modifică în special comportamentul digestiv pentru că la această vîrstă este dominat de reflexe alimentare. Se poate întîlni toată gama de tulburări digestive determinate psihogen, de la anorexie la vărsături și ruminație, constipație. Țipătul excesiv la sugar reprezintă o manifestare tipică în același sens, ca și tulburările de somn sau apatia extremă.

B. **Preșcolar.** Pentru această vîrstă copilul are o gamă de expresia mai variată pentru tulburările de comportament. Simptomatologia întîlnită la sugar se poate întîlni și la această vîrstă, dar se pot adăuga aspecte noi. *Crizele de mînie* sînt tulburări de comportament apărute ca urmare a conflictului între personalitatea copilului în plină dezvoltare și dorința de afirmare pe de o parte și personalitatea și atitudinea părinților pe de altă parte. Manifestate la sugar, se exprimă prin țipete violente și agitație psihomotorie, prin care copilul solicită în special mama. Preșcolarul se manifestă prin crize de descărcare motorie care pot fi violente și spectaculare. Copilul urlă, se zbate pe podea, se lovește cu capul de pereți, epuizîndu-și agresivitatea față de persoane și obiecte. Scontează pe efectul teatral asupra anturajului, care adesea îi depășesc așteptările. Factorii de precipitare ai crizei de mînie sînt gelozia, opoziția, intoleranța la frustrare, imposibilitatea de a obține un anumit obiect. Copilul folosește adesea aceste crize de mînie pentru a-și perpetua proprietatea asupra unor obiecte pe care le consideră valoroase. Deși majoritatea crizelor de mînie sînt condiționate psihogen, există și cauze organice care pot sta la originea lor, cum sînt epilepsia temporală, tumora cerebrală, criza de hipoglicemie sau efectul unor medicamente (fenobarbital, antideprimante triciclice). *Negativism.* Este denumită astfel o atitudine nejustificată de refuz, rezistență sau ostilitate față de orice solicitare de afară. Negativismul este considerat normal între 18 luni și 3 ani. În afara acestor perioade de vîrstă reprezintă o tulburare de comportament, asociată cu crize de mînie, în special la preșcolar. *Gelozie.* Tulburare de afectivitate la copil exprimînd anxietate de a fi deposedat de un obiect sau o persoană de care se simte legat. Preșcolarul se exprimă agresiv. Cel mai spectacular exemplu de gelozie este oferit de nașterea unui al doilea copil într-o familie în care copilul, pînă atunci unic, era hiperdependent de mama sa. Copilul mai mare are izbucniri mascate. Mobilul este schimbat la copilul școlar și reprezintă recăsătorirea unuia dintre părinți, apariția unor copii proveniți din căsătorii diferite. Motivele care induc gelozie pot conduce și la depresiune. *Sugerea degetelor sau echivalențe* (obraji, buze, colț de cearceaf). Sugerea degetelor este unul din primele acte coordonate prin care sugarul își face sieși plăcere. Simptomul debutează la 3—4 luni, cînd copilul dobîndește abilitatea motorie de a-și duce degetele la gură. Preșcolarii își sug degetul în caz de tulburări emoționale, de plictiseală, de nervozitate, cînd se află în încurcătură, cînd sînt obosiți, cînd se

Scanned with OKEN Scanner

uită la televizor concentrați, cînd sînt pedepsiți sau înainte de a adormi. *Pica.* Obiceiul unor preșcolari de a înghiți obiecte necomestibile, dintre cele mai variate: pămînt (geofagie), păr (trihotilofagie), materii fecale, var de pe pereți. Se consideră că pica este expresia unor tulburări de comportament și exprimă frustrare sau relații anormale mamă—copil. Cel mai mare neajuns este acela că permite infestarea cu paraziți (în special geohelminți de tipul ascaridului sau toxocarei). *Trihotilomanie.* Tulburare de comportament care se manifestă prin automutilare, prin ruperea părului din cap (urmat uneori de înghițirea lui), rezultînd alopecie de tracțiune *(alopecia areata).* Cea mai frecventă cauză este de ordin psihic, exprimînd frustrare. A fost descris și în sindromul Lesh-Nyhan.

C. **Școlar 6—12 ani.** Tulburările de comportament la această vîrstă constau din anxietate, tulburări de atenție, dificultăți la învățătură, comportament obsesiv sau hipercorect, meticulozitate extremă, zel excesiv în efectuarea temelor școlare, precizie deosebită în aranjarea obiectelor personale sau de îmbrăcăminte, tendințe distructive (accese de mînie), dificultăți de vorbire (bîlbîială). Unii copii ajung să aibă comportament antisocial (minciună, distrugere de obiecte, cruzime excesivă față de animale, furt, impostură). Dintre manifestările psihosomatice se pot cita tulburările de creștere, obezitatea și hipocondria.

D. **Adolescent.** Tulburările de comportament se exprimă într-o gamă variată care cuprinde manifestările vîrstelor precedente, dar apar și altele noi. Anxietatea este un mod comun de manifestare, fie că exprimă frica pentru pierderea protecției părinților, pentru sănătate, educație sau dezvoltare sexuală. Tulburările de comportament legate de sex se exprimă la această vîrstă și dintre cele mai comune sînt obsesiile sexuale și masturbarea. Aceasta poate apare și la vîrstele mai mici. *Masturbarea* este un mod de expresie sexual, practicat la toate vîrstele și de către ambele sexe, constînd în obținerea orgasmului prin excitarea (de obicei manuală) organelor genitale. Curiozitatea sexuală este considerată normală la copii, părinții și educatorii avînd obligația să le ofere explicații corecte, conforme cu capacitatea lor de înțelegere, în funcție de vîrstă. Tendința la masturbare poate fi constatată încă de la sugar (nu înainte de 6 luni), favorizată de frecarea regiunii genitale de scutece. Se întîlnește mai frecvent la băieți, la care organele genitale sînt proeminente și le trezesc interesul. Sugarii, inclusiv fetițele, își freacă coapsele, se roșesc și sînt foarte concentrați asupra acestei practici. Cu excepția unor cazuri rare în care masturbarea la sugari este expresia clinică a unor echivalențe de convulsii epileptice (diagnostic: EEG), aceste manifestări cedează spontan și rămîn fără consecințe. În jurul vîrstei de 3 ani, organele genitale externe redevin centru de interes, copiii de această vîrstă avînd tendințe exchibiționiste. Copiii nu-și descoperă aceste

Scanned with OKEN Scanner

organe doar anatomic ci constată şi o plăcere nouă, particulară, din manipularea lor. Ei învaţă foarte rapid că obiceiul lor nu este acceptat de către adult şi devin discreţi în practicarea lui, suprimîndu-l cînd se simt supravegheaţi. Dacă familia are o atitudine sănătoasă, totul reintră curînd în normal. Acest comportament este relativ frecvent la ambele sexe şi este pasager.

În perioada de adolescenţă începe definirea comportamentului sexelor şi se constată perioade tranzitorii de ataşament homosexual. În perioada prepubertară-pubertară se precizează dorinţele sexuale, existînd diferenţă între aceste pulsiuni şi posibilitatea lor de realizare. Masturbarea atrage atenţia anturajului atunci cînd este folosită excesiv, reprezentînd o activitate care le exclude pe celelalte. În aceste cazuri, masturbarea înlocuieşte lipsa unor satisfacţii pe care viaţa nu i le oferă copilului, semnificînd tensiune şi anxietate. Copiii handicapaţi, frustraţi şi anxioşi practică masturbarea excesivă. În aceste condiţii, masturbarea exprimă influenţa afectivităţii asupra funcţiilor organice, respectiv sexualitatea.

3.5.12. Anorexie nervoasă

Sub denumirea de anorexie nervoasă se individualizează un simptom de origine psihogenă care se întîlneşte exclusiv la fetiţe la adolescenţă. Anorexia nervoasă constă dintr-o înfomentare excesivă autoimpusă, urmată de slăbire extremă şi slăbiciune. Fetiţa are o autoimagine deformată asupra propriului ei corp ale cărui dimensiuni le supraestimează, refuzînd să recunoască gradul avansat de emaciere. Slăbirea excesivă devine ţelul suprem al acestor fetiţe, care fac orice sacrificiu pentru a-l atinge. Slăbirea accentuată autocomandată îi provoacă un sentiment de satisfacţie şi mîndrie, sporindu-i mulţumirea de sine în măsură suficientă pentru a trece pe plan secundar alte probleme psihologice. Fetiţele prezintă concomitent anxietate, depresiune, tendinţa la izolare, senzaţia unei inutilităţi sociale („fobie socială" asociată) şi insatisfacţie sexuală. Inteligenţa acestor copii este normală. Debutul precoce al acestui simptom este de prognostic mai bun decît debutul tardiv, care se poate complica în timp cu psihopatie.

3.5.13. Ruminaţie

Simptom de afectare psihică gravă a sugarului, ruminaţia constă din readucerea în gură (din stomac) a alimentelor ingerate, pentru a fi remestecate şi reînghiţite. „Tehnica" ruminaţiei este următoarea: la 10—15 minute după masă sugarul devine brusc foarte atent la această preocupare; îşi pierde interesul faţă de mediul înconjurător şi se „concentrează" pentru a începe acest act de autostimulare.

Scanned with OKEN Scanner

Începe să execute cîteva mişcări repetitive de propulsie a limbii, face protruzia maxilarului inferior, creşte presiunea intragastrică, apleacă capul pe spate, şi „profitînd" de relaxarea cardiei şi de prezenţa refluxului gastroesofagian, totdeauna asociat acestui simptom, reuşeşte să aducă în gură o mare parte din alimentele abia înghiţite. O parte din conţinutul gastric este remestecat, o parte este reînghiţit, dar cea mai mare parte se pierde scurgîndu-se din gură. O parte din alimente sînt aspirate în căile respiratorii, de aceea aceşti sugari suferă de pneumonii repetate care se dezvoltă pe fond de atrepsie asociată. Acest proces pare că îi mulţumeşte şi le dă satisfacţie. Toţi sugarii cu ruminaţie au mari deficite nutriţionale care contrastează cu privirea „vie" („radar-like"). Copilul execută în medie 10,4 ruminaţii pe zi, ceea ce întrece, de obicei, numărul meselor administrate. Diagnosticarea acestui simptom, atît de clar descris în cărţile de pediatrie, se dovedeşte a fi dificilă în practică, căci presupune urmărire atentă şi îndelungată a copilului şi un mare grad de suspiciune din partea medicului. Ruminaţia se opreşte la 40—50 minute după masă, cînd alimentele au devenit acide prin amestecare cu sucul gastric. Ruminaţia va fi interpretată ca un act de autostimulare prin care sugarul îşi recreează gratificaţia orală. Se consideră că ruminaţia este un exemplu tipic de boală psihosomatică a sugarului. Se dezvoltă la copiii lipsiţi de dragoste de mamă şi la cei lipsiţi de contact social, lipsa contactului „ochi în ochi". Se descrie după vîrsta de 3 luni pentru că abia la sfîrşitul primului trimestru copilul stă mai multă vreme treaz şi poate sesiza lipsa de interes a mamei (sau a persoanei care îl îngrijeşte), este vîrsta cînd are nevoie de gratificaţie. Nereuşind să trezească interesul adulţilor, încearcă un sistem de autostimulare pentru a-şi crea satisfacţie. Simptomul se dezvoltă tipic la sugarul internat multă vreme sau la cel care suferă de existenţa unui contact interuman de foarte scurtă durată. Dintre factorii favorizanţi se citează refluxul gastroesofagian (totdeauna asociat), acte chirurgicale la nivelul tubului digestiv în perioada neonatală sau acidemia propionică. Mama copilului ruminator este, de obicei, necăsătorită sau este căsătorită nelegitim, avînd un aranjament matrimonial nesigur. În familia copilului există un climat emoţional de insecuritate sau unul din părinţi suferă de boală psihică francă. Iată redată descrierea clasică a sugarului ruminator: sugar distrofic gr. II—III, care stă liniştit, calm şi trist, cu privire jalnică, ochi mari, ciudaţi şi stranii („radar-like"), care par pierduţi într-o contemplaţie interioară, imobili, cu privire fixă în gol. Orice stimulare exterioară îi atrage atenţia şi devine brusc interesat, urmărind orice mişcare apărută în cîmpul lui vizual. Sugarul practică şi alte tehnici de autostimulare (sugerea degetelor, mişcări ritmice de pendulare a capului). Din cauza ruminaţiei, bărbia, gîtul şi cămăşuţa sînt permanent ude. Curba ponderală este plată sau descendentă. Examinat de la distanţă are aerul unui

Scanned with OKEN Scanner

„bătrîn înţelept". În continuare vor fi enumerate cele 10 caractere ale sugarului care ruminează. 1) Vîrsta de debut a ruminaţiei este 3—8 luni ; 2) sugarul este grav malnutrit pentru că se pierde o bună parte din alimentele ingerate ; 3) ruminaţia nu se ameliorează prin îngroşarea alimentelor, poziţia „ridicat în sus" după masă, medicamente anticolinergice, imobilizarea mîinilor şi nici după alimentarea sugarului prin gastrostomie ; 4) ruminaţia este un act voluntar, deosebindu-se în mod esenţial de vărsătură (cronică), care este un act reflex (în multe cărţi ruminaţia este tratată la capitolul vărsăturilor cronice la sugar) ; 5) ruminaţia nu apare în mod caracteristic în somn şi nici atunci cînd copilului i se distrage atenţia ; 6) este un act care produce satisfacţie sugarului care îl practică ; 7) mama copilului lipseşte multă vreme din preajma lui şi, în orice caz, nu are nici o preocupare pentru a-i crea satisfacţie ; 8) invariabil ruminaţia exprimă o problemă psihologică gravă a sugarului prin defecţiuni profunde ale relaţiei părinţi-copil ; 9) mama copilului ruminator are şi ea insatisfacţii variate ; 10) dacă se reuşeşte oprirea ruminaţiei se constată că simptomul nu mai apare, în ciuda climatului familial nesatisfăcător care se menţine ; 20—25% dintre copii mor prin infecţii supraadăugate la un copil atrepsic.

3.5.14. Abdomen dureros recurent psihogen

Dureri abdominale recurente, la care s-au exclus cauzele organice, se întîlnesc la 10—15% dintre copiii şcolari. Durerea abdominală neorganică este difuză sau cu localizare schimbătoare, situată predominent periombilical. Iradierea ei este bizară şi se poate stabili o legătură temporală între apariţia durerii şi stres. În mod caracteristic durerile psihogene nu trezesc bolnavul din somn şi nu se însoţesc de semne obiective (distensie abdominală, contracţie musculară). Severitatea durerii nu permite să se discearnă între caracterul organic sau funcţional al unei dureri abdominale. De asemenea nu este dovedită o cauzalitate directă stres-durere abdominală şi este probabil că stresul nu produce, prin el însuşi, durere abdominală, ci doar agravează sau fortifică o durere preexistentă. Se acceptă astăzi că durerea abdominală recurentă de cauză neorganică se produce multifactorial. Dacă o durere somatică (fie că este vorba de o predispoziţie somatică, disfuncţie digestivă sau boală) survine la un individ afectat de stres, temperamentul individului poate să moduleze răspunsul într-o gamă foarte variată de expresie clinică, de la absenţa oricărei dureri abdominale la dureri moderate, medii sau foarte mari, care pot întrerupe activitatea copilului. Durerea abdominală devine un element al repertoriului care ţine de temperamentul copilului şi tipul de răspuns individual. Copilul antrenat în activităţi şcolare sau sportive care îi fac plăcere şi îi întreţin un tonus psihic

Scanned with OKEN Scanner

bun minimalizează impactul stimulilor dureroşi. Din contră, copiii anxioşi, izolaţi, hiperprotejaţi şi fără satisfacţii (în familie sau la şcoală) au simptome hiperactive şi dramatizează o durere abdominală minoră. Constipaţia este una din cauzele de durere abdominală care degenerează într-o dramă în familiile cu climat psihic nefavorabil. Coexistenţa durere-mediu familial stresant nu trebuie luată totdeauna în relaţie de cauzalitate directă. Şcoala poate participa şi ea şi la apariţia acestui simptom la copiii susceptibili. Fobia de şcoală, care este o faţetă a anxietăţii la copilul şcolar, se însoţeşte de dureri abdominale recurente. Pentru unii copii durerea abdominală reprezintă un mod de a evita despărţirea de mamă (anxietatea de separare) sau exprimă teama de insucces (copilul perfecţionist, hiperconştiincios). Este de subliniat că durerea abdominală în aceste cazuri este reală, nu este simulată. Nu se va exclude *de plano* o cauză de durere abdominală organică la un copil cu probleme psihologice. Se remarcă uneori existenţa unui model social, copilul imită simptomatologia acuzată şi de alţi membri ai familiei. Unii copii speră că o durere abdominală, care în general impresionează anturajul, să îi faciliteze accesul la gratificaţie, simpatie sau chiar beneficiu. Dacă i se permite să absenteze de la şcoală de cîte ori „îl doare burta" sau „presimte că îl va durea" se dezvoltă un cerc vicios bazat pe anxietate. Dacă metodele tradiţionale de diagnostic nu au individualizat o cauză organică este prudent să nu încadrăm cazul în diagnosticul de „dureri abdominale psihogene" înainte de a avea elemente suficiente, ceea ce presupune o urmărire îndelungată a bolnavului. Originea durerilor psihogene este triplă: 1) reacţie de conversiune (conflictele în plan psihic sau emoţional sînt convertite în simptome simbolice); 2) prelungirea isterică a unor simptome care la origine au o natură organică; 3) cauze organice supradimensionate funcţional. În toate aceste cazuri a discerne între psihogen şi organic este uneori extrem de dificil şi medicul se va afla în dilema efectuării unui diagnostic prin metode agresive (evită astfel nediagnosticarea unor boli severe în perioada de debut) şi cea de a considera neorganice simptomele prezentate de copil.

3.5.15. Encoprezis

Se denumeşte encoprezis incontinenţa materiilor fecale, fără cauză organică. Copilul pierde scaunul involuntar. Copiii (de obicei preşcolari) care suferă de această tulburare au manifestări psihopatologice majore şi golirea inadecvată a intestinului trebuie interpretată ca un act protestatar. Este interferat controlul autonomic şi cortical al defecaţiei. Acumularea de materii fecale la nivelul rectului realizează distensia acestuia, cu relaxarea reflexă a sfincterului anal

Scanned with OKEN Scanner

intern, urmată de relaxarea „necenzurată" a sfincterului anal extern și encoprezis. Controlul sfincterului anal este o funcție complicată care presupune dezvoltare neuromusculară, emoțională și socială adecvată. Nu se poate spera la controlul sfincterian și golirea voluntară a intestinului dacă copilul nu a înțeles că folosind olița îi face plăcere mamei. Pentru aceasta este necesar să existe relații normale mamă-copil. I se cere copilului să-și controleze cortical sfincterul anal, pînă cînd este așezat pe oliță. Controlul sfincterian va fi pretins numai copilului care a învățat să se deplaseze singur și pentru care poziția pe oliță nu constituie un efort fizic. Lipsa de instalare a controlului voluntar al defecărilor presupune tulburări emoționale (cauzele organice fiind excluse). Rezistența opusă de copil la dobîndirea controlului cortical al defecării are o bază psihogenă, unii „rezistă" din negativism. Dintre cauzele psihogene se pot cita tulburări emoționale prin factori de mediu, copii neglijați, copii cu disfuncție cerebrală minimă, hiperchinezie, situații conflictuale grave în familie, boli psihice ale mamei.

3.5.16. Enurezis psihogen

Termenul de enurezis definește actul reflex de golire neintenționată și inconștientă a întregii cantități de urină aflată în vezica urinară, în timpul somnului, la copilul mai mare de 4 ani. Unii medici susțin că enurezis este un simptom psihogen prin excelență, alții recunosc enurezis primar și secundar. În enurezisul primar copilul nu a avut nici o perioadă în care să nu fi urinat în pat, pe cînd în cel secundar a existat „un interval liber" de control al micțiunilor nocturne. În enurezisul primar se pot depista cauze organice sau întîrziere în maturația controlului nervos al micțiunilor. În această eventualitate există anamneză familială pozitivă de cazuri asemănătoare în familie care pot fi evidențiate în cîteva generații succesive. Enurezisul primar poate asocia tulburări de ordin psihogen. Enurezisul secundar este totdeauna de cauză psihogenă, conflictul trebuie căutat în familie sau la școală, relații inadecvate mamă-copil, stresul la vîrsta mică printre care separarea de mamă este constatată mai frecvent în anamneza copiilor enuretici. Intră în discuție și modalitatea prin care familia a încercat să obțină practica folosirii oliței pentru urinat. În unele cazuri s-a demonstrat că mamele acestor copii domină copilul mai mult decît îl orientează în acest sens. Copilul mic începe să urineze în pat ca protest la această dominare sau ca dovadă de renunțare la orice responsabilitate față de acțiunile lui. Enurezisul este mai frecvent la băieți decît la fetițe și s-au constatat corelații direct proporționale cu tulburări de comportament, modalitatea în care i s-a impus copilului controlul sfincterian, metodele educative folosite de părinți pentru

Scanned with OKEN Scanner

dobîndirea lui şi stresul la vîrstele mici. Nu s-au găsit corelaţii între enurezis şi un tip particular de tulburări emoţionale sau comportamentale. Factori de mediu defavorabili, climat stresant în familie, neglijarea copilului, mutarea frecventă la adrese diferite, schimbarea repetată a şcolilor, internări repetate la spital se pot asocia cu enurezis psihogen. Dintre greşelile pe care părinţii le fac în perioada de instalare a controlului micţiunilor este utilizarea excesiv de deasă a oliţei din cauza obsesiei că preşcolarul se va uda. Se întîrzie, de asemenea, instalarea controlului sfincterian dacă nu se acordă copilului şansa de a utiliza oliţa ori de cîte ori este nevoie. Udarea regulată a patului duce la inervarea şi iritabilitatea părinţilor şi ocazional depresiunea acestora. Deşi intervenţia factorilor psihogeni este întîlnită şi în encoprezis, enurezis este mai frecvent un simptom izolat. Enurezis psihogen apare la copiii mamelor hiperprotectoare sau ca o descărcare tensională la copiii din familii nevrotice. Simptomul reprezintă uneori expresia negativismului şi poate fi interpretat ca un act voliţional secret şi contestatar. Enurezisul este o micţiune normală, completă, care are loc inconştient în timpul somnului, de obicei la o oră după momentul adormirii. Înainte de micţiune copilul poate fi agitat, rosteşte cîteva silabe neinteligibile, îşi îndreaptă mîinile spre regiunea perineală, apoi realizează o micţiune totală şi doarme în continuare liniştit. Micţiunea nu-i tulbură somnul. Uneori se constată anomalii EEG şi pentru unii bolnavi s-a bănuit că exprimă micţiunea care semnalează sfîrşitul unei crize de convulsii care a avut loc în timpul somnului. Frecvenţa enurezisului este variată după vîrsta la care se face raportarea : este întîlnit la 10—15% din copiii în vîrstă de 5 ani, frecvenţa scade la 7% la vîrsta de 8 ani şi la 1% la vîrsta de 14 ani.

Scanned with OKEN Scanner

CAPITOLUL 4

NOU-NĂSCUT

4.1. Evaluarea nou-născutului la naștere

Medicul pediatru neonatolog este *prima persoană* care ia contact cu copilul nou venit pe lume. Acestuia îi revine sarcina să evalueze starea nou-născutului la naștere, să aprecieze gradul lui de maturitate, în funcție de durata perioadei petrecute intrauterin, și să distingă care sînt nou-născuții cu risc, pe care îi va supune unei asistențe medicale diferențiate. Medicul pediatru este obligat de asemenea să formuleze prognosticul imediat și îndepărtat al copilului, pe care trebuie să-l comunice familiei, care este nerăbdătoare să-l afle. *Examenul clinic al nou-născutului* nu prezintă particularități, cu excepția examenului neurologic (care va fi prezentat în capitolul următor). Tehnica examenului clinic este aceeași cu cea folosită pentru examinarea oricărui sugar de vîrstă foarte mică. În atenția medicului stau însă cîțiva parametri din corelarea cărora se poate face evaluarea stării nou-născutului și anume scorul Apgar, efectuat după un minut și 5 minute după naștere, greutatea la naștere, gradul de maturitate (în funcție de durata gestației) și elementele anamnestice și clinice care permit încadrarea copilului în categoria „nou-născut cu risc crescut". Nou-născutul prezintă numeroase particularități structurale și funcționale, un mod stereotip de a reacționa la diferite cauze de boală, astfel că boli de etiologii diferite au simptomatologie comună sau apropiată. Funcțiile vitale sînt interferate cu ușurință, domină patologia gestațională, malformativă și cea legată de actul nașterii. Orice nou-născut se află în mare risc de îmbolnăvire avînd o rezistență foarte scăzută la infecții. Actul nașterii complică patologia neonatală prin agresiune hipoxic-ischemică, traumatică sau infecțioasă (reanimare agresivă). Morbiditatea și mortalitatea acestei vîrste au cei mai mari indicatori din toată perioada de evoluție ontogenetică a individului.

Scanned with OKEN Scanner

4.1.1. Scorul Apgar

Prima evaluare medicală a nou-născutului are loc la 60 de secunde după expulzie, chiar în sala de naşteri, şi cuprinde: aprecierea respiraţiei, frecvenţa cardiacă, culoarea tegumentelor, excitabilitatea reflexă şi tonusul muscular. În funcţie de simptomatologia pe care o prezintă, nou-născutul primeşte o notă (scor), aşa cum reiese din tabelul 8. De remarcat că toate semnele se pot evidenţia în cursul examenului clinic curent (inspecţie şi auscultaţie), cu excepţia excitabilităţii care trebuie provocată pentru a putea fi pusă în evidenţă. Dezobstrucţia căilor respiratorii cu sonda de aspiraţie este un bun prilej de evaluare a excitabilităţii copilului. Este considerat că este mai valoroasă, pentru aprecierea adaptării postnatale a nou-născutului, stabilirea scorului Apgar la 5 minute după naştere, acesta părînd a se corela cel mai bine cu dezvoltarea neuropsihică ulterioară şi avînd deci valoare prognostică. Cu cît asfixia nou-născutului este mai lungă, cu atît afectarea sistemului nervos este mai probabilă. Scorul Apgar egal sau sub 6 este indicaţie de reanimare neonatală şi supraveghere ulterioară diferenţiată. După valoarea scorului Apgar nou-născuţii se pot subîmpărţi în 3 subgrupe.

— *nou-născuţi viguroşi* (Apgar 7—10), ţipă imediat după naştere, au ritm cardiac, tonus şi excitabilitate normală. Se va observa cu atenţie culoarea tegumentelor şi respiraţia, care sînt primele afectate şi îi pot scade nota sub 10.

— *nou-născuţi moderat depresaţi* (Apgar 4—6) au ritmul cardiac şi excitabilitatea reflexă normală. Culoarea cianotică generalizată impune nota 0 pentru culoare. Vor fi examinate cu atenţie respiraţia şi tonusul muscular, motive pentru care copilul a primit o notă mai mică. Pentru Apgar 4—6 copilul nu respiră bine şi este hipoton.

— *nou-născuţi sever depresaţi* (Apgar 0—3) au culoarea tegumentelor foarte palidă sau foarte cianotică (nota zero pentru culoare), nu au respiraţie spontană (nota zero pentru respiraţie), au hipo-

Tabelul 8

Scorul Apgar

Semne clinice	Nota		
	0	1	2
Frecvenţa cardiacă	absent	<100 bătăi/min	>100 bătăi/min
Respiraţie	absent	rară, neregulată	bună, ţipăt
Tonus muscular	flasc	uşoară flexie a membrelor	mişcări active
Excitabilitate reflexă	absentă	grimase	ţipăt, tuse, strănut
Coloraţie	albastră palidă	corp roz, extremităţi cianotice	complet roz

Scanned with OKEN Scanner

tonie marcată (nota zero pentru tonus muscular), au bradicardie (sub 100/min) și excitabilitate reflexă redusă sau absentă.

Valorile scăzute ale scorului Apgar se corelează cu cauzele de asfixie intrapartum care vor fi comentate la capitolul dedicat nou-născutului cu risc crescut. Există însă și nou-născuți cu depresiune respiratorie prin medicamente administrate mamei în cursul travaliului. Aceștia au cianoză generalizată, nu au respirații spontane, dar deși sînt hipotoni, au zgomotele cardiace foarte bine bătute. Antagoniștii morfinei rezolvă favorabil această situație tranzitorie.

4.1.2. Greutatea la naștere

Greutatea la naștere este cel mai vechi criteriu de încadrare a nou-născuților. Se acceptă ca *normală* greutatea cuprinsă între 3 000—4 000 g (după o gestație de 37—41 săptămîni sau de 259—293 zile). Copiii care se încadrează în acești parametri sînt considerați nou-născuți la termen, cu greutate normală. Copiii cu greutate mică la naștere se nasc cu mai puțin de 2 500 g. În mod convențional nou-născuții subponderali erau considerați prematuri de gradul I (2 499—2 000 g), prematuri de gradul II (1 999—1 500 g) și prematuri de gradul III (sub 1 500 g). Fetii cu greutate sub 500 g sînt considerați avort.

4.1.2.1. **Nou-născuți cu greutate mică.** Mortalitatea și morbiditatea perinatală este direct proporțională cu greutatea la naștere a nou-născutului. Greutatea mică la naștere poate fi consecința întreruperii evoluției sarcinii (scurtarea duratei sarcinii) sau este consecința unui proces de dezvoltare intrauterină insuficientă la un copil cu durata normală a gestației. Acest ultim grup de copii au fost denumiți dismaturi. Evaluarea gradului de maturitate fetală, luînd ca unic criteriu greutatea la naștere, este o etapă depășită. Pentru aprecierea creșterii intrauterine corelată cu vîrsta gestației Lubchenco a alcătuit niște diagrame care au fost publicate în 1968. De atunci, curbele Lubchenco au fost generalizate și larg utilizate în practica clinică (fig. 15).

A. **Prematuritatea.** Orice copil rezultat dintr-o sarcină cu durata gestației sub 37 de săptămîni (sau sub 259 de zile) intră în definiția prematurului. Prematurul (adevărat) se caracterizează prin concordanța între durata vieții fetale (scurtate), greutate și talia mică. Utilizînd curbele Lubchenco nu se constată nici o discordanță între durata gestației și greutatea fătului. Conform definiției OMS *vîrsta gestației* se obține calculînd numărul întreg de săptămîni, începînd cu prima zi a ultimei menstruații. Prematurul este handicapat de deficiențe morfofuncționale, consecința întreruperii procesului de perfecționare pentru trecerea la viața extrauterină, care are loc în ultimele

Scanned with OKEN Scanner

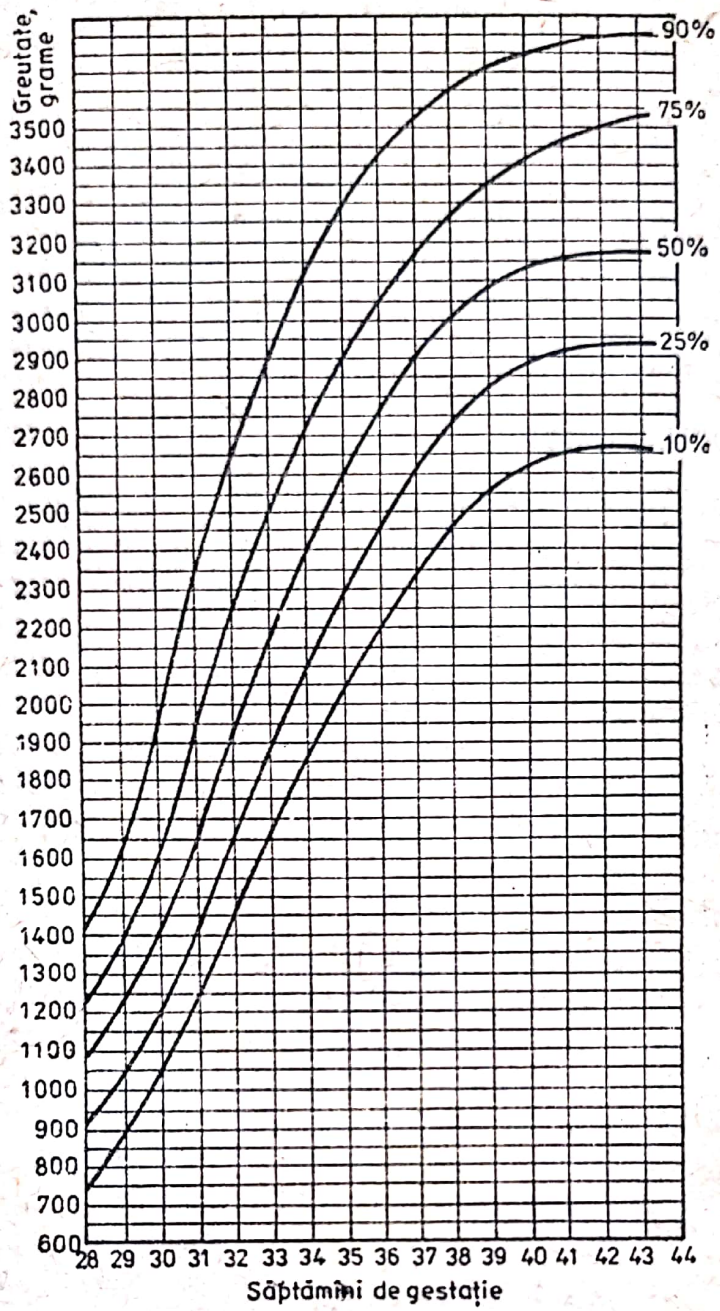

Fig. 15. Creşterea intrauterină corelată cu vîrsta gestaţională (curba Lubchenco)

săptămîni de gestaţie. Din acest motiv prematurii au un potenţial scăzut de adaptare la viaţa extrauterină. Criteriul temporal şi greutatea la naştere sînt considerate insuficiente pentru stabilirea gradului de maturizare intrauterină a nou-născutului. S-au introdus în practica clinică şi alte criterii, cum sînt criterii morfofuncţionale şi criterii de maturitate ale sistemului nervos. Incidenţa prematurităţii pe diferite eşantioane de populaţie este de 6-16%, etiologia şi frecvenţa fiind dirijată de factori materni şi fetali. 1. *Indicatori morfologici pentru stabilirea vîrstei gestaţionale* la nou-născut sînt prezentaţi în tabelul 9.

Scanned with OKEN Scanner

Scorul care permite evaluarea vîrstei gestaţionale este următorul: 8—10 ⩽ 32 săptămîni; 11—15 = 32—33 săptămîni; 16—18 = 34—35 săptămîni; 19—22 = 36—37 săptămîni; 23—26 = 38—39 săptămîni; 27—28 = 39 săptămîni (nou-născut la termen). 2. *Scorul de maturitate neurologică* reflectă fidel vîrsta copilului în raport cu momentul concepţiei. Introducerea acestui scor a fost necesară pentru diferenţierea prematurilor adevăraţi de dismaturi. Coroborînd diferitele date obţinute la examenul neurologic al nou-născutului se poate estima şi prin acest mijloc vîrsta gestaţiei. Capitolul 4.2. este dedicat examenului neurologic la nou-născut. 3. *Criterii radiologice.* Evaluarea radiologică a maturităţii fetale se bazează pe demonstrarea apariţiei calcificării şi aprecierea dimensiunilor nucleilor de osificare de la nivelul genunchiului (în raport cu vîrsta gestaţiei), a centrului femural distal (după săptămîna 36—37) şi a centrului tibial proximal (după săptămîna 38). 4. *Compoziţia lichidului amniotic.* Unele constituente ale lichidului amniotic sînt corelate cu vîrsta gestaţională şi gradul de maturitate fetală. *Concentraţia de creatinină* din lichidul amniotic reflectă maturitatea rinichiului fetal corelată cu vîrsta gestaţională (36 săptămîni = 2 mg % creatinină). *Fosfolipidele* (60 mg % la nou-născutul la termen) îşi cresc concentraţia paralel cu vîrsta gestaţiei; provin din tegumentele fătului sau lichidului traheal; 2/3 din total este reprezentat de lecitină. Abilitatea nou-născutului de a produce surfactant este direct proporţională cu cantitatea de fosfolipide din lichidul amniotic. Raportul lecitină/sfingomielină reflectă maturitatea pulmonară, iar cei care au acest raport scăzut nu vor dezvolta detresă respiratorie neonatală. *Celularitatea lichidului amniotic* se corelează bine cu gradul de maturitate şi sexul fătului. *Morbiditatea prematurilor* este dominată de patologia surfactantului, hemoragie pulmonară, pneumotorax, apnee recurentă, hipoglicemie, hipocalcemie, hiperbilirubinemie, hipotermie şi septicemie. Hemoragia intraventriculară este un mare factor de risc pentru prematuri şi survine mai frecvent la copiii cu greutatea sub 1 500 g, care au avut traumatism la naştere (scor Apgar < 5) sau au avut prezentaţie pelviană. *Cauzele prematurităţii* sînt materne şi fetale. Dintre cauzele materne se citează talia mică a mamei (sub 1,56 m), vîrsta mamei (sub 20 ani sau peste 45 ani), rangul copilului (risc mai mare la primul copil), sarcini prea apropiate sau prea depărtate, dezechilibre hormonale (exces de hormoni estrogeni, insuficienţă de progesteron), cauze obstetricale (placenta praevia, hidramnios, ruptură prematură de membrane, toxemia gravidică prin leziunile placentare pe care le determină), boli cronice ale mamei (tuberculoză, boli renale şi cardiace, tabagism), traumatisme psihice şi mecanice. Dintre cauzele fetale sexul feminin pare mai des afectat, de asemenea copiii născuţi din sarcini gemelare.

B. **Dismaturitatea.** Orice nou-născut cu greutate mică la naştere, fără ca durata gestaţiei să fie scurtată, este un dismatur. Greu-

Scanned with OKEN Scanner

Tabelul 9

Indicatori morfologici pentru stabilirea vîrstei gestaţiei nou-născutului
(adaptat după V. Farr)

Indicatorul	Valoarea indicatorilor				
	0	1	2	3	4
Edeme şi godeuri	Accentuate edeme la mîini şi picioare, godeu pretibial	Godeu pretibial	Fără edeme		
Structura tegumentelor	Foarte subţire, gelatinoasă	Subţire şi netedă	Catifelată; grosime medie; rash sau descuamare superficială	Uşor îngroşată; fisuri superficiale şi descuamare palmoplantară	Groasă şi pergamentoasă; fisuri superficiale sau profunde
Culoarea tegumentelor	Roşu intens	Roz uniform	Roz palid: variabilă pe corp	Palid; roz numai la: urechi, buze, palme, plante	
Transparenţa tegumentelor	Numeroase vene şi venule net vizibile în special pe abdomen	Venule şi tributarele vizibile	Cîteva vase mari clar vizibile numai pe abdomen	Cîteva vase mari greu vizibile numai pe abdomen	Nu se văd vase
Lanugo (spate)	Fără	Abundent, lung şi gros pe tot spatele şi extremităţi	Lanugo subţiat, în special în partea inferioară a spatelui	Cantitate mică de lanugo şi suprafeţe lipsite de păr	Cel puţin 1/2 din spate fără lanugo
Cute plantare	Fără	Slab marcate în 1/2 anterioară a plantei	Bine definite la mai mult de 1/2 anterioară a plantei; creste pe mai puţin de 1/3 anterioară	Creste pe mai mult de 1/3 anterioară	Creste bine definite şi adînci pe mai mult de 2/3

Scanned with OKEN Scanner

Tabelul 9 (continuare)

Indicatorul	Valoarea indicatorilor				
	0	1	2	3	4
Areola + mamelon	Mamelon abia vizibil, fără areolă	Mamelon bine definit, areolă netedă și plată cu Ø < < 0,75 cm	Areolă reliefată, margini neridicate cu Ø < 0,75 cm	Areola reliefată, margini ridicate cu Ø > 0,75 cm	
Țesut mamelonar (diametrul glandei mamare)	Fără țesut palpabil.	Țesut mamar pe una sau pe ambele părți cu Ø < 0,50 cm	Țesut mamar pe una sau ambele părți cu Ø 0,5—1 cm	Țesut mamar bilateral cu Ø > 1 cm	
Pavilion auricular (forma părții superioare)	Pavilion fără formă, necurbat sau foarte puțin curbat la margine	Curbarea unei porțiuni a marginii pinei	Curbarea parțială a regiunii superioare a pavilionului	Curbarea bine definită a regiunii superioare a pinei	
Consistența urechilor	Moale, ușor de pliat fără recul	Pînă moale, ușor de pliat, recul lent	Cartilagiul la periferia pinei, dar moale pe alocuri; redresare rapidă	Pavilion ferm; cartilagiul la periferie; recul instantaneu	
Organe genitale masculine	Fără testicul în scrot	Cel puțin un testicul în porțiunea superioară a scrotului	Cel puțin un testicul coborît complet		
Organe genitale feminine	Labii mari mult depărtate. Labii mici mult protruzionate.	Labiile mari acoperă în majoritate labiile mici	Labiile mari acoperă complet labiile mici		
Unghii la degetele mîinii	Nu ating vîrful degetelor	Nu ating vîrful degetelor	Ating vîrful degetelor	Depășesc vîrful degetelor	

Scanned with OKEN Scanner

tatea acestor copii este cu 10—25% sub cea corespunzătoare vîrstei gestației (sub 2 deviații standard). În curbele Lubchenco acești copii se situează sub percentila 10. Principala caracteristică este discordanța dintre vîrsta gestației (mare) și greutatea la naștere (mică). Dismaturii reprezintă 1/3 din copiii cu greutate mică la naștere. Dismaturitatea exprimă un sindrom de denutriție intrauterină sau de insuficiență placentară (sindrom de insuficiență fetală cronică). Se descriu 2 grupe de dismaturi: unii la care este afectată atît greutatea, cît și lungimea (sînt alerți, au reflexe bine dezvoltate și apetit bun) și alții slabi (este afectată numai greutatea, nu și lungimea). Aceștia sînt născuți din sarcini supramaturate asociate cu disfuncție placentară. Aspectul clinic al dismaturilor diferă în funcție de cauza și durata deprivării nutriționale. Calea finală a tuturor cauzelor generatoare de disfuncție placentară (cu excepția bolilor cromozomiale) este scăderea aportului nutritiv la făt. Cel mai sensibil organ la deprivarea nutrițională este creierul. Pentru ca sistemul nervos al nou-născutului să fie afectat prin acest mecanism greutatea nou-născutului trebuie să fie sub 1 800 g. Morbiditatea *dismaturilor* este dominată de boli congenitale (cromozomiale, embrio și fetopatii), hipoglicemie, hemoragie pulmonară. *Cauzele dismaturității* sînt fie fetale (boli cromozomiale, infecții transmise transplacentar, iradiații în timpul sarcinii, insuficiența hipofizară, sindroame malformative condiționate genetic care asociază întîrziere în creștere intrauterină), fie placentare (scăderea suprafeței de schimb a placentei și a celularității ei, scăderea greutății placentei, placentita viloasă, infarct placentar, corioangiom placentar, mola hidatiformă, inserție anormală de cordon) sau cauze materne (toxemie gravidică, boală renală cronică, hipertensiune arterială, boală cardiacă și pulmonară, malnutriție severă). În mod experimental s-a demonstrat dismaturitate la copiii mamelor care au primit regim alimentar sărac în proteine în timpul graviditații.

4.1.2.2. **Nou-născut cu greutate mare (macrosomie).** Nou-născutul cu greutate mare la naștere (>4 000 g) pune probleme de risc atît pentru mamă, cît și pentru copil. *Cauzele macrosomiei* conduc la creștere prenatală excesivă (peste percentila 90 în curbele Lubchenco), care poate fi primitivă sau secundară. Dintre *cauzele primitive* se citează transpoziția de mari vase, sindrom Sotos, sindrom Wiedemann-Beckwith, hamartoame. În toate aceste sindroame se citează creștere intrauterină exagerată asociată cu diferite anomalii. Dintre *cauzele secundare* de macrosomie se citează pe primul loc anomaliile metabolismului glucozei, mai ales diabetul insulinodependent la mamă sau diabetul gestațional. Sarcina femeilor diabetice se caracterizează prin hiperglicemie în al 3-lea trimestru (Pederson, *nutritional indiscretion*). Glucoza traversează placenta prin difuziune facilitată și fătul

Scanned with OKEN Scanner

beneficiază de 75% din concentrația de glucoză a mamei. Fătul reacționează prin creșterea secreției de insulină și devine hiperinsulinemic și excesiv de anabolic. Glicogenul se acumulează în ficat și crește sinteza de trigliceride în celulele adipoase și grăsimea subcutanată. Copilul crește mult prenatal datorită problemelor de homeostazie ale mamei. *Creșterea dimensiunilor copilului nu se însoțește de accelerarea maturității.* Acești copii giganți sînt mai puțin maturi decît le arată dimensiunile. Dificultățile de trecere la viața extrauterină țin nu numai de dimensiunile lui neobișnuite, ci și de starea precară a metabolismului său. Acești copii nu rezistă regimului hipocaloric tranzitor care urmează pensării cordonului ombilical pentru că hiperinsulinismul scade în mod nedorit glicemia. Copilul prezintă concomitent hipoglucagonemie, în legătură cu supresia celulelor α pancreatice, prin supraactivitatea celulelor β pancreatice. În afară de riscul hipoglicemiei, copiii mamelor diabetice au risc crescut de detresă respiratorie idiopatică, dar și de hipocalcemie, policitemie, tromboza venei renale. Unii macrosomi nu provin însă din mame diabetice. Uneori greutatea mare la naștere reflectă creșterea volumului extracelular secundar creșterii placentei în caz de anasarcă fetoplacentară sau corioepiteliom placentar. Sarcina la femeile obeze se soldează adesea cu făt cu greutatea peste 4 000 g. Pentru definirea obezității mamei se ia drept criteriu excesul ponderal de peste 15%, în afara sarcinii; 33,3% dintre copiii femeilor obeze sînt macrosomi. Făcînd relația macrosomie-diabet se constată că mai puțin de 10% din mamele copiilor macrosomi suferă de diabet. *Riscul matern și complicații.* Multiparitatea (>5), obezitatea maternă anterioară sarcinii, îngrășarea excesivă în timpul sarcinii sau sarcina supramaturată (>294 zile) sînt cauze care condiționează apariția macrosomiei. O primă consecință pentru mamă este creșterea disproporției cefalopelvice, ceea ce determină travaliu prelungit, necesitatea administrării ocitocicelor la naștere, travaliu greu, secțiune cezariană. Creșterea excesivă a fătului în timpul vieții intrauterine mărește riscul matern pentru complicații obstetricale și afectează chiar mortalitatea maternă. *Riscul fetal și complicații.* Macrosomii au risc crescut (imprevizibil) pentru traumatism obstetrical, ceea ce interferează mortalitatea perinatală și neonatală. Copiii suferă de asfixie severă, traumatism obstetrical cu hemoragie intracraniană, hematom cranian, fractură de claviculă sau paralizie de plex brahial. Policitemia și hiperbilirubinemia neonatală sînt alte complicații posibile. Atît mama copilului, cît și nou-născutul macrosom sînt considerați persoane cu risc crescut.

Scanned with OKEN Scanner

4.1.3. Nou-născut cu risc crescut

Nou-născutul cu risc este copilul la care se poate estima probabilitatea unei evoluții nefavorabile, fie datorită unor disabilități fetale apărute în perioada neonatală, fie din cauza mortalității peri și neonatale pe care o pot determina; 30% din nou-născuții cu risc mor în prima lună de viață, 4% au handicap mental (IQ <70); 30% din complicațiile perinatale apar la nou-născuții identificați a avea risc crescut. Cauzele mortalității neonatale vor fi judecate făcînd corelație între greutatea la naștere și durata gestației. În funcție de durata gestației limita inferioară a viabilității se situează la 26 săptămîni (toți acești nou-născuți cîntăresc sub 1 000 g și au imaturitate extremă a tuturor organelor și sistemelor). Riscul este mai mare pentru dismaturi decît pentru prematurii adevărați. Prevenirea dismaturității prin recunoașterea cauzelor ei este metoda preconizată pentru scăderea mortalității perinatale. *Anoxia ante și intrapartum* este prima cauză (ca frecvență) de mortalitate neonatală. Se realizează sindromul de *asfixie intrauterină* (insuficiență fetală acută) care se caracterizează prin alterarea acută a schimburilor materno-fetale în oxigen și dioxid de carbon. Anoxia este cea mai frecventă cauză de deces a nou-născuților la termen, care nu suferă de malformații congenitale incompatibile cu viața. Nu s-a răspuns încă la întrebarea: care trebuie să fie gradul și durata anoxiei pentru ca afectarea neurologică să fie fără echivoc? Patogenia leziunilor hipoxic-ischemice este amplu reluată în literatură. Pe primul plan sînt incriminați factori anatomici și fiziologici referitori la fluxul sangvin și presiunea cerebrală. Circulația periventriculară este deosebit de bogată. În toate situațiile clinice asociate cu asfixie crește presiunea sangvină a fluxului cerebral datorită unui proces de autoreglare cerebro-vasculară. Această creștere este responsabilă de apariția hemoragiei cerebrale. Fluxul sanguin cerebral crește în urma variației unor factori sistemici și intracerebrali. Sîngele este șuntat în mod preferențial spre creier, iar din cauza hipercapneei există acidoză perivasculară. Utilizarea tomografiei computerizate în neonatologie a demonstrat că doar 50% din hemoragiile cerebrale determinate de actul nașterii sînt sugerate de examenul clinic. Restul de 50% sînt diagnosticate exclusiv tomografic. Există o relație directă între severitatea hemoragiei cerebrale detectate tomografic și prognosticul bolnavului. *Hemoragie cerebrală severă* este aceea în care este afectat >50% din volumul ventriculilor și se asociază și cu hemoragie parenhimatoasă periventriculară; 50—65% din acești nou-născuți mor în perioada perinatală, iar 65—100% din cei care supraviețuiesc dezvoltă hidrocefalie. *Hemoragia cerebrală de gravitate moderată* cuprinde 10—50% din volumul ventriculilor. Mortalitatea acestor cazuri este de 5—15%, iar hidrocefalia secundară este o complicație întîlnită la 15—25% dintre nou-născuți

Scanned with OKEN Scanner

Hemoragia cerebrală de gravitate medie se caracterizează prin afectarea a sub 10% din volumul ventriculilor. Mortalitatea perinatală este zero, iar hidrocefalia se dezvoltă la numai 15% din cazuri. *Insulta hipoxic-ischemică* precede instalarea hemoragiei intraventriculare, iar hematomul intraparenhimatos periventricular distrugere substanța albă de la acest nivel. Se distrug precursorii gliali ai matricei germinative, apare ischemie cerebrală focală, urmată de infarct hemoragic (secundar vasospasmului arterial); se dezvoltă porencefalie. Rapiditatea instalării hidrocefaliei este în corelație cu severitatea leziunilor. Hemoragia cerebrală este însă numai una din fațetele injuriei cerebrale la prematur. Dintre *factorii de risc legați de mamă* (care nu au fost încă rememorați) se pot cita: vîrsta mamei (sub 16 ani, primipare peste 35 de ani, gravide peste 45 ani), greutatea mamei (sub 50 kg și peste 80 kg), statura mică a mamei (sub 1,56 m), multiparitatea, avorturi repetate în antecedente, copii decedați la naștere în antecedente, sîngerare antepartum înainte de 12 săptămîni de gestație, ruptura prematură de membrane. Bolile materne care induc dismaturitate constituie, de asemenea, cauze de risc pentru nou-născut. Se mai pot adăuga intervenții chirurgicale intercurente, anestezie în timpul sarcinii, anomalii ale placentei, prezentații anormale, boli materne asociate cu hipoxie, boli neoplazice, boli de colagen, epilepsie în tratament, mama fumătoare sau care consumă alcool excesiv. *Malformațiile congenitale ale fătului*, dintre cele cu „istoric scurt", ca și unele boli ereditare cu expresie clinică la nou-născut, influențează negativ mortalitatea neonatală. Problema copilului cu risc de boală genetică a fost dezbătută în subcapitolul 1.4.6.

4.2. Examenul neurologic la nou-născut

Evaluarea stării nou-născutului la naștere se face și prin examen neurologic. Examenul clinic se bazează pe aceleași principii ca și la alte vîrste, dar este ușor modificat și adaptat examinării unui copil de vîrstă foarte mică. Examenul neurologic corect este esențial pentru aprecierea clinică, diagnosticul, prognosticul și tratamentul nou-născutului. Unul din scopurile examenului neurologic este *estimarea vîrstei gestaționale*, unele modificări fiind proprii numai prematurilor, altele dismaturilor. Aceleași insulte (de exemplu hipoxia-ischemia) au impact diferit asupra diferitelor zone ale sistemului nervos central, în legătură cu vîrsta gestațională a copilului. Tonusul muscular considerat de unii autori ca element de apreciere a vîrstei gestaționale poate fi supus acțiunii unor factori externi, inclusiv a modului cum a decurs nașterea, de aceea alți autori îl consideră un element discutabil, cu

Scanned with OKEN Scanner

parametru de apreciere a duratei sarcinii. În tabelul 10 sînt prezentate elemente clinice care constituie baza examenului neurologic la nou-născut.

Tabelul 10

Elementele de bază ale examenului neurologic al nou-născutului
(după J. J. Volpe, 1981)

A. Starea de alertă
B. Examinarea nervilor cranieni
   1. Olfacţie (I)
   2. Vedere (II)
      Examenul fundului de ochi (II)
   3. Pupila (III)
   4. Mişcările globilor oculari (III—IV—VI)
   5. Sensibilitatea facială şi forţa masticatorie
   6. Motilitatea facială (VII)
   7. Auz (VIII)
   8. Funcţia muşchiului sternocleidomastoidian (IX)
   9. Funcţia motorie a limbii (XII)
   10. Gust (VII—IX)
C. Examinarea motilităţii
D. Reflexe primare la nou-născut
E. Examinarea sensibilităţii

4.2.1. Stare de alertă (grad de vigilenţă)

Starea de alertă este probabil cea mai sensibilă funcţie neurologică dependentă de integritatea diferitelor etaje ale sistemului nervos. Starea de alertă a nou-născutului depinde însă şi de ora ultimei mese, stimuli din mediu, o experienţă recentă (ex. puncţionarea unei vene) sau de vîrsta gestaţiei. Înainte de vîrsta de 28 de săptămîni* rareori identificăm perioade de veghe. Stimularea persistentă a prematurului face ca acesta să deschidă ochii şi să pară alert pentru cîteva secunde. După vîrsta de 28 de săptămîni se constată o modificare evidentă a stării de alertă. O uşoară mobilizare trezeşte copilul din somn şi el rămîne treaz pentru cîteva minute. După vîrsta de 32 de săptămîni stimularea nu mai este necesară, ochii copilului rămîn mai multă vreme deschişi şi apar mişcări spontane ale globilor oculari. Alternarea somn-veghe este evidentă şi poate fi distinsă la simpla inspecţie. După vîrsta de 37 de săptămîni starea de alertă este cu totul alta. În perioadele de veghe nou-născutul la termen ţipă viguros, manifestă atenţie la stimuli vizuali şi auditivi şi există diferenţă evidentă între stările de veghe şi somn.

4.2.2. Examinarea nervilor cranieni

1. *Olfacţie* (perechea I). Obişnuit, această funcţie se evaluează foarte rar la nou-născut. Peste vîrsta de 32 de săptămîni orice nou-

*Vîrsta în săptămîni se referă la durata gestaţiei.

Scanned with OKEN Scanner

născut se trezește dacă în somn i se apropie de nas o bucată de vată muiată în esență de mentă. Unele tehnici sofisticate au demonstrat însă discriminare olfactivă la nou-născut, existînd relație între diferite mirosuri, alura ventriculară, frecvența respiratorie și activitatea motorie. Copilul poate deosebi mirosul sînului mamei de al altei femei și pus în situația „să aleagă" nou-născutul își îndreaptă fața spre sînul propriei mame. 2. *Vedere* (perechea a II-a). Gradul de maturitate al copilului modifică această funcție. La vîrsta de 28 de săptămîni nou-născutul își îndreaptă privirea spre o sursă luminoasă; la 32 de săptămîni lumina puternică îi produce închiderea reflexă a ochilor care durează atît timp cît durează iluminarea puternică (reflex Peiper); vîrsta de 37 de săptămîni îi permite să întoarcă capul după o sursă luminoasă, iar nou-născutul la termen fixează diferențiat privirea după un obiect mișcător roșu. Nistagmusul optochinetic este prezent la naștere, iar acuitatea vizuală este apreciată la 20/150. Discriminare vizuală de un grad complex a fost demonstrată chiar din perioada neonatală. De exemplu s-a constatat că nou-născuții au preferință pentru contururile curbe pe care le „aleg", în locul celor ascuțite și unii autori au prezentat demonstrații privind imitarea unor gesturi. Examenul fundului de ochi la nou-născut poate aduce informații importante. Există hemoragie retiniană la 20—40% din nou-născuții examinați, corelată cu injurii ale sistemului nervos legate de actul nașterii și cu sechelele neurologice. Aceste hemoragii sînt mai frecvente la copiii născuți pe cale vaginală (38%) în comparație cu cei născuți prin cezariană (2,6%). 3. *Pupila* (perechea a III-a). Dimensiunea și aspectul pupilei la nou-născut sînt greu de evaluat din cauza contrastului mic care există între pupilă și iris și mai ales pentru că nou-născutul stă multă vreme cu ochii închiși. Pupila are diametrul de 2—3 mm sau chiar puțin mai mult la copilul născut la termen. Reflexul pupilar la lumină este apărut la vîrsta de 32 de săptămîni (calea eferentă a acestui reflex este constituită din perechea a III-a a nervilor cranieni). 4. *Mișcările globului ocular* (perechea a III-a, a IV-a, a VI-a). Se va observa poziția spontană a globilor oculari, mișcarea lor conjugată și eventuale mișcări anormale. Prematurul, ca și nou-născutul la termen, are privirea ușor disconjugată (cu 1—2 mm în afară). Mișcările spontane ale globilor oculari apar la vîrsta de 32 săptămîni. 5. *Sensibilitate facială și forța masticatorie* (perechea a V-a). Dacă se atinge ușor fața nou-născutului acesta răspunde printr-o grimasă facială. Forța masticatorie, care depinde de ramura motorie a nervului trigemen, se apreciază după felul cum suge sau cum „mușcă" degetul examinatorului. 6. *Motilitate facială* (perechea a VII-a). Se examinează simetria și poziția feței în repaus, modificările apărute la debutul mișcărilor, amplitudinea și simetria mișcărilor spontane. Fanta palpebrală, șanțul nazogenian și comisura bucală trebuie să fie situate pe aceeași verticală. Nu este recomandabil să

Scanned with OKEN Scanner

stimulăm apariţia unui ţipăt pentru a examina motilitatea facială; calitatea mişcărilor faciale spontane are mai mare valoare diagnostică pentru evaluarea eventualelor leziuni cerebrale. Cele mai discrete afectări ale nervului facial se observă la debutul mişcărilor. 7. *Auz* (perechea a VIII-a). Încă de la vîrsta de 28 de săptămîni nou-născutul devine alert şi clipeşte la auzul unui zgomot relativ puternic. Copilul matur are manifestări de răspuns mai subtile: încetează activitatea motorie, îşi schimbă ritmul respirator, deschide gura, toate aceste reacţii fiind dovada existenţei unei funcţii auditive. Pentru testarea acestor reacţii copilul trebuie examinat într-o cameră izolată fonic, în care nu există şi alte tipuri de stimuli la care copilul ar putea deveni alert. Dacă răspunsul comportamental la stimularea auditivă este absent sînt necesare măsurători electrofiziologice ale funcţiei auditive a nou-născutului. S-a mai studiat la nou-născut acuitatea auditivă, localizarea şi discriminarea sunetului. S-a demonstrat accelerarea zgomotelor cordului în legătură cu intensitatea sunetului (pragul de accelerare este de 40 decibeli). Coordonarea auditiv-vizuală în localizarea sunetului este demonstrată urmărind reacţiile copilului la vocea mamei. Dacă vocea mamei este transmisă prin aparatură electronică audio-video şi nu există concordanţă între imagine şi direcţia sunetului, nou-născutul devine neliniştit. Copilul născut la termen în vîrstă de 5 zile face discriminare auditivă între zgomote după intensitate, înălţime şi ritm. Intensitatea şi înălţimea sunetelor sînt discriminate subcortical, pe cînd *pattern*-ul temporal este discriminat cortical. Copilul face diferenţă între un ţipăt real (produs în încăpere) şi un ţipăt reprodus de un computer. 8. *Supt şi înghiţit* (perechea a V-a, a VII-a, a IX-a, a X-a, a XII-a). Suptul normal presupune funcţia normală a nervilor cranieni V—VII şi XII, iar înghiţitul este comandat de perechea a IX-a şi a X-a a nervilor cranieni. Alimentarea nou-născutului presupune coordonarea suptului cu înghiţitul şi respiraţia. Aceste acţiuni complexe sînt deplin dezvoltate chiar la prematurul de 28 de săptămîni. Sub această vîrstă sincronismul supt şi înghiţit poate să sufere, iar alimentaţia orală devine periculoasă. Între vîrsta de 32 şi 34 de săptămîni copilul sănătos poate fi alimentat cu tetina, pentru că are o bună coordonare supt-înghiţit. Tot la această vîrstă apare şi reflexul de orientare al obrazului nou-născutului către sînul mamei. 9. *Funcţia muşchiului sternocleidomastoidian* (perechea a XI-a). Funcţia acestui muşchi, care flectează şi roteşte capul în direcţie opusă, este greu de evaluat la nou-născut. Se poate executa uşor mişcarea pasivă a gîtului. 10. *Funcţia motorie a limbii* (perechea a XII-a). Se va urmări simetria mişcărilor limbii, activitatea în repaus şi în timpul suptului. 11. *Gust* (perechea a VII-a, a IX-a). Sensibilitatea gustativă a limbii în 2/3 anterioare este comandată pe perechea a VII-a, iar 1/3 posterioară de perechea a IX-a. Nou-născutul are senzaţia gustativă bine dezvol-

Scanned with OKEN Scanner

tată și activitate discriminatorie foarte bună. Dacă i se oferă să bea soluție de glucoză 15% copilul suge bine, cu pauze mai mici decît dacă i se oferă să bea apă sau soluție salină. Creșterea ritmului cardiac la ingestia unor soluții dulci este interpretată ca semn de plăcere.

4.2.3. Examinarea motilității

În examinarea motilității se urmărește tonusul muscular, postura membrelor, motilitatea și forța mișcărilor, reflexele osteotendinoase și plantare. 1. *Tonus și postură*. Tonusul muscular se apreciază prin manipularea pasivă a membrelor, cu capul plasat pe linia mediană. Tonusul muscular determină parțial poziția membrelor, iar aprecierea acesteia este o metodă de evaluare a tonusului muscular. Pentru aprecierea tonusului unii neonatologi recomandă să se execute cîteva mișcări pasive, cum sînt atingerea urechii cu călcîiul, mîna dusă la urechea opusă, măsurarea unghiului diferitelor articulații și a unghiului popliteu (fig. 16). Toate aceste manevre sînt menite aprecierii cantitative a tonusului muscular. Se știe că tonusul muscular se dezvoltă progresiv din direcție caudal-cefalic și mai ales tonusul mușchilor flexori este în relație cu maturația intrauterină a nou-născutului. La vîrsta de 28 de săptămîni există o rezistență minimă opusă mișcărilor pasive la toate membrele. Vîrsta de 32 de săptămîni se caracterizează prin tonus muscular crescut distinct la membrele inferioare. La vîrsta de 36 de săptămîni tonusul muscular este crescut la membrele inferioare și doar palpabil la membrele superioare. Nou-născutul la termen are un tonus muscular crescut al mușchilor flexori de la toate membrele. 2. *Postura* copilului reflectă modificare de tonus. La vîrsta de 28 de săptămîni, culcat pe spate, prematurul are membrele inferioare foarte puțin flectate, pentru ca la 32 săptămîni să fie distinctă flexia membrelor inferioare. Nou-născutul la termen are tonus muscular crescut la membrele inferioare, ceea ce face ca unghiul popliteu să fie de 90°, iar coatele sînt de asemenea flectate (fig. 16). 3. *Preferința poziției capului*: 79% din nou-născuți au tendință de a întoarce capul la dreapta, 19% la stînga, iar 20% îl țin pe linia mediană. Această poziție preferențială a capului apare la 28 de săptămîni și crește paralel cu vîrsta gestației. Nou-născuții de 39 săptămîni au deja preferința „exprimată". Poziția preferențială a capului pare să reflecte asimetria celor 2 hemisfere cerebrale, normală la această vîrstă. Dintr-un grup de prematuri cu afectarea sistemului nervos, nu s-a constatat tendința de poziționare preferențială a capului spre dreapta. 4. *Motilitate și forță musculară*. Examinatorul urmărește cantitatea, calitatea și simetria mișcărilor, precum și forța musculară. Între vîrsta de 28 și 32 de săptămîni mișcările sînt de mică amplitudine și frecvență, impropriu denumite mișcări atetoide. Se constată uneori mioclonii. La vîrsta de 32 săptămîni cele mai frecvente mișcări

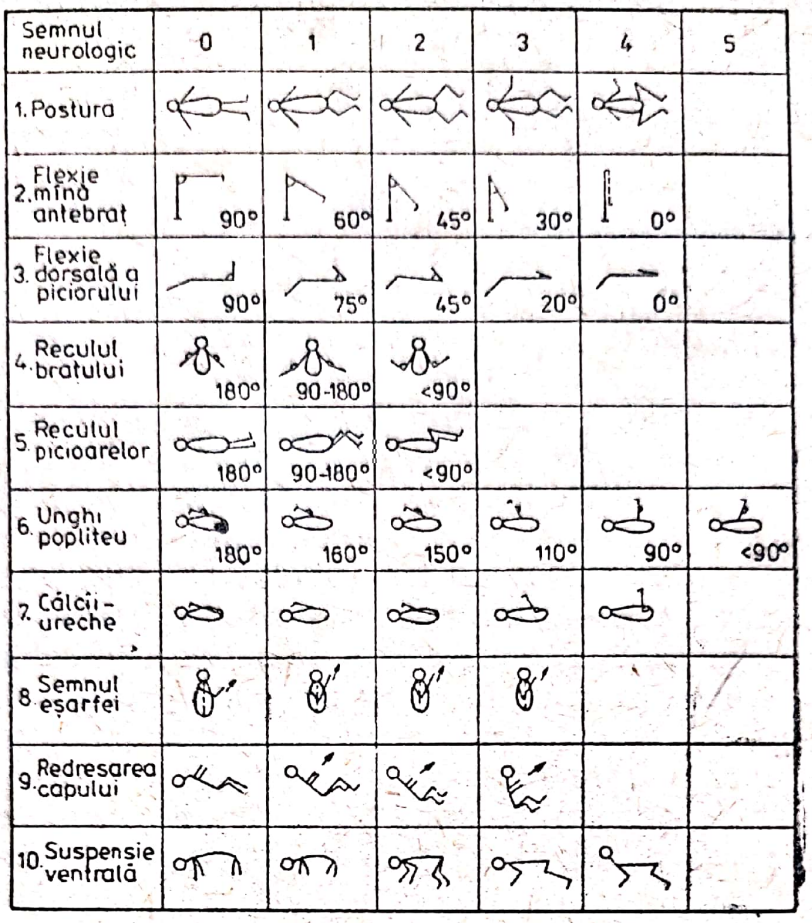

Fig. 16. Schemă de evaluare a maturării neurologice la nou-născut

sînt de flexie, în special ale coapsei și genunchilor care se desfășoară la unison. La 36 de săptămîni nou-născutul prezintă mișcări de flexie activă la membrele superioare și inferioare. Dacă este ținut în șezut, capul este menținut pentru cîteva secunde apoi „cade" în față. Nou-născutul la termen își mișcă picioarele în mod alternativ, își poate ține capul și este deosebit de activ dacă este „zguduit" ușor. Forța și calitatea activității musculare crește cu durata gestației. Cantitatea mișcărilor se modifică puțin între 28 și 35 săptămîni, dar crește evident după această vîrstă. Declinul activității motorii spontane coincide cu creșterea duratei de păstrare a unei poziții și tendința unei posturi predominante. Acest declin maturațional al activității motorii spontane în viața extrauterină este identic cu cel al motilității fetale intrauterine. 5. *Reflexe osteotendinoase și plantare.* Reflexele osteotendinoase sînt reflexe proprioceptive și se produc prin percuția tendoanelor unor mușchi care răspund la această tracțiune printr-o contracție reflexă. Nou-născutul va fi examinat prin punerea în evidență a 3 reflexe osteotendinoase: bicipital, rotulian și ahilian. Reflexul cutanat plantar este în extensie (semnul Babinski pozitiv).

Scanned with OKEN Scanner

4.2.4. Reflexe primare (tranzitorii) la nou-născut

Sînt denumite reflexe primare răspunsuri complexe și stereotipe, înnăscute, care se produc totdeauna în același fel și există tranzitor în evoluția ontogenetică a individului. Examinarea acestor reflexe speciale aduce informații despre funcția generală a sistemului nervos, avînd uneori și valoare de localizare (tabelul 11).

A. **Reflexe de poziție și mișcare.** 1. *Reflexul Moro* se poate obține prin mai multe manevre, dar cea mai simplă este următoarea: copilul stă culcat în decubit dorsal; se imprimă o mișcare bruscă scutecului pe care este așezat (tracțiune scurtă). Imediat se declanșează reflexul care evoluează în 2 timpi: abducția brațelor, extensia antebrațelor și degetelor; adducția brațelor și flexia antebrațelor (reflex de îmbrățișare). La sfîrșitul mișcării copilul emite un țipăt viguros. Reflexul este prezent la nou-născutul la termen și se notează fragmentar și la prematurul de 24 săptămîni, este prezent la 28 săptămîni, dar este complet abia la 38 de săptămîni; persistă pînă la vîrsta de 3—4 luni, dar de la 2 luni devine incomplet și asimetric; faza de abducție dispare prima. Peste vîrsta de 5 luni prezența reflexului Moro denotă întîrziere în dezvoltarea sistemului nervos. Absența reflexului Moro la naștere este semn de suferință cerebrală (hipotonie, spasticitate) datorită hipoxiei la naștere sau traumatismului obstetrical. Asimetria reflexului Moro se întîlnește în

Tabelul 11

Reflexele tranzitorii la nou-născut

(după McMillan, Nieburg, Oski)

Reflexul	Momentul apariției	Momentul dispariției
A. *Reflexe de poziție și mișcare*		
1. Reflexul Moro	naștere	3 luni
2. Reflexul tonic al cefei	naștere	5—6 luni
3. Reflexul de apucare forțată palmară	naștere	4 luni
4. Reflexul de apucare plantară	naștere	8—15 luni
5. Reflexul de pășire	naștere	5 luni
6. Reflexul de sprijin	naștere	2 luni
7. Reflexul Landau	3 luni	1—2 ani
B. *Reflexe auditive*		
1. Reflexul de clipire	naștere	
2. Reflexul de orientare	naștere	
C. *Reflexe optice*		
1. Reflexul tonic optic		
D. *Reflexe vestibulare*		
1. Testul de rotație	naștere	
E. *Reflexe alimentare*		
1. Reflexul de succțiune	naștere	12 luni
2. Reflexul de fixare pentru supt	naștere	7 luni

Scanned with OKEN Scanner

paralizia de plex brahial de tip Erb, artrita scapulo-humerală (osteomielita de humerus la nou-născut), fractura de claviculă sau de humerus, pseudoparalizie Parrot, hemiplegie spastică. 2. *Reflexul tonic al cefii* are la bază observaţiile lui Magnus şi Kleijn, care arată că modificarea de poziţie a capului faţă de trunchi conduce la deplasări sau variaţii de tonus ale membrelor nou-născutului. Reflexul este maxim la 2 luni şi dispare la 5—6 luni. Se execută astfel: copilul este culcat pe spate, cu umerii fixaţi pe planul mesei de examinat; examinatorul întoarce pasiv capul copilului într-o parte şi constată extensia braţului şi a membrului inferior de partea spre care este întoarsă faţa copilului şi flexia braţului şi membrului inferior de partea occipitală. Reflexul poate fi asimetric şi este mai marcat la spastici. 3. *Reflex de apucare palmară* (*palmar gasp reflex*). Se evidenţiază prin plasarea unui obiect (sau a degetului examinatorului) în palma copilului, pe marginea ulnară a acesteia. Exercitînd o uşoară presiune, pentru a întinde tendoanele muşchilor flexori ai degetelor, copilul flectează degetele şi prinde cu putere obiectul oferit. Datorită acestui reflex, care este foarte viguros la nou-născut, acesta poate fi suspendat timp de cîteva secunde în aer, atîrnat de degetele examinatorului. Reflexul dispare la vîrsta de 3 luni, cînd este înlocuit prin reflexul de prindere voluntară. Absenţa lui la naştere indică o leziune nervoasă periferică (paralizie de plex brahial) sau central nervoasă gravă. Persistenţa reflexului de apucare involuntară este semn de hemiplegie infantilă. 4. *Reflex de apucare plantar* (*plantar gasp reflex*). Excitarea uşoară a plantei nou-născutului este urmată de o mişcare de flexie globală a tuturor degetelor piciorului. Reflexul dispare o dată cu apariţia mersului. 5. *Reflex de păşire.* Nou-născutul susţinut de axile schiţează cîteva mişcări alternante de mers, cînd piciorul atinge planur dur al mesei de examinat; aceste mişcări sînt reflexe şi nu au legătură cu mersul propriu-zis. Reflexul se întîlneşte şi la prematurul de 32—34 săptămîni. 6. *Reflex de sprijin* (reflex de aptitudine statică). Copilul este susţinut de axile, în timp ce faţa dorsală a piciorului este pusă în contact cu marginea mesei; copilul ridică piciorul, pune în contact faţa plantară a piciorului cu planul dur al mesei şi membrul inferior intră în extensie. Reflexul este prezent în primele 2 luni de viaţă, absenţa sa indicînd leziuni senzitivo-motorii. 7. *Reflexul Landau* se execută astfel: copilul este în decubit ventral pe mîna examinatorului. În această poziţie capul, trunchiul şi picioarele sînt în extensie. Dacă se face flexia activă a capului copilului, acesta flectează membrele inferioare.

B. **Reflexe auditive.** 1. *Reflexul de clipire* (*reflexul cohleopalpebral*) constă din contracţia orbicularului pleoapelor cînd se produce un zgomot în apropierea copilului (la 3 m distanţă un zgomot de 2 000—3 000 Hz şi intensitatea 100 dB). 2. *Reflexul de orientare*

Scanned with OKEN Scanner

constă din întoarcerea capului în direcţia zgomotului. Absenţa acestor reflexe trebuie să ridice suspiciunea de surditate.

C. **Reflexe optice.** *Reflex tonic optic*: luminarea bruscă a ochilor nou-născutului produce aruncarea înapoi a capului, cu opistotonus.

D. **Reflexe vestibulare.** Testul de rotaţie: copilul este culcat pe spate, cu capul spre examinator. Acesta imprimă capului copilului o mişcare de rotaţie într-o direcţie, apoi în cealaltă. Privirea copilului este deviată în direcţia de rotaţie cu nistagmus intermitent în direcţia opusă.

E. **Reflexe alimentare.** 1. *Reflex de sucţiune*: atingerea buzelor sau obrazului, în apropierea gurii, este urmată de declanşarea mişcărilor de sugere. Reflexul este prezent la naştere şi persistă pînă în jurul vîrstei de 1 an. Este absent la marii prematuri sau în caz de suferinţă a trunchiului cerebral, consecinţa hipoxiei sau traumatismului obstetrical. Lipseşte de asemenea în miastenia nou-născutului. Persistenţa reflexului peste vîrsta de 1 an denotă disfuncţie corticală. 2. *Reflex de fixare pentru supt.* Atingerea obrazului nou-născutului se soldează cu întoarcerea capului în direcţia stimulului şi deschiderea gurii. Reflexul prezent la naştere, dispare spre vîrsta de 7 luni.

4.2.5. Examinarea sensibilităţii

Sensibilitatea nou-născutului este rareori evaluată. Prematurul distinge atingerea (mîngîierea) de durere. La vîrsta de 28 de săptămîni prematurul mîngîiat se linişteşte, iar înţepat ţipă. Stimularea tactilă a tegumentelor regiunii periorale este urmată de rotaţia bruscă a capului de partea obrazului excitat. Acest reflex, care se bazează pe sensibilitatea tactilă, este deja întîlnit la vîrsta de 32 săptămîni.

4.3. Anomalii ale examenului neurologic la nou-născut

În cursul expunerii se va urmări acelaşi plan de prezentare a examenului neurologic, ca şi în capitolul precedent, care se referea la aspectele normale.

4.3.1. Stare de „alertă"

Anomaliile stării de alertă sînt cele mai obişnuite deficite observate în perioada neonatală. Termenul de „stare de alertă" este utilizat în neonatologie ca fiind sinonim cu starea de conştienţă de la vîrstele mai mari. În afară de normal (descris în capitolul anterior) starea de alertă a nou-născutului poate fi alterată în sens de stupoare

Scanned with OKEN Scanner

și comă. Încadrarea bolnavului în una din aceste grade se face în funcție de reacția la trezire (lentă în stupoare, absentă în comă) și răspunsul motor, atît calitativ, cît și cantitativ. Sub raport cantitativ răspunsul motor este diminuat în stupoare și absent în comă. Distincția între comă și stupoare se face în funcție de calitatea activității motorii (în stupoare răspunsul motor nu este stereotip, are o latență definită și este obișnuit, pe cînd în comă este stereotip, apare imediat sau poate lipsi). Cel mai sensibil test privind starea neurologică a nou-născutului este demonstrarea gradului de influențare a stării de alertă. Atît stupoarea, cît și coma apar în tulburări cerebrale bilaterale, afectarea activității substanței reticulate, talamus, trunchi cerebral.

4.3.2. Examinarea nervilor cranieni

1. *Olfacție*. Anomaliile mirosului sînt demonstrabile la copiii cu absența bulbilor și tracturilor olfactive comune în holoprosencefalie (s-a demonstrat a fi relativ frecventă la copiii mamelor diabetice). 2. *Vedere*. Absența nistagmusului optochinetic la nou-născut la termen este semn patologic. Unii autori îl consideră un semn important de afectare a funcției cerebrale la nou-născut (la nivelul emisferelor), dacă s-a exclus o afecțiune primitivă a nervului sau tracturilor optice. Nou-născut orb la naștere se întîlnește rar, iar orbirea se instalează în cazul atrofiei optice primitive după un interval de cîteva luni (nistagmus, midriază). Demonstrarea unor tulburări ale discriminării vizuale la nou-născut este un barometru al funcției cerebrale neonatale, legată în continuare de dezvoltarea funcțiilor intelectuale. În afara hemoragiilor retiniene, examenul fundului de ochi poate demonstra existența *corioretinitei* (toxoplasmoză, boala incluziilor citomegalice, rubeolă sau herpes, toate boli transmise transplacentar). *Fibroplazia retrolentală* își definește modificările tipice oftalmoscopice după un interval „liber". Acestea constau din dilatația vaselor, neovascularizație, hemoragii, proliferare intravitroasă și, în final, detașarea retinei începînd dinspre periferie. *Retinoblastomul* poate fi sugerat de existența unui reflex alb pupilar și strabism; 10% din cazuri se transmit autosomal dominant și 1/3 din bolnavi sînt afectați bilateral. *Midriaza bilaterală* se întîlnește frecvent în primele ore după naștere la copiii care au suferit de asfixie perinatală. Pare a fi în legătură cu eliberarea de epinefrină, secundară asfixiei. Dacă se asociază afectarea trunchiului cerebral, pupilele rămîn dilatate și fără reacție la lumină. Același aspect este întîlnit în hemoragia masivă intraventriculară. *Mioza bilaterală* este întîlnită relativ frecvent în primele 24 de ore după producerea encefalopatiei hipoxic-ischemice. *Mioza unilaterală* este întîlnită în cazurile rare de sindrom Horner la nou-născut. *Midriaza unilaterală* se datorește, cel mai frecvent, unui hematom

Scanned with OKEN Scanner

subdural situat pe convexitatea emisferelor. 3. *Mişcări ale globilor oculari.* Deviaţia poziţiei globilor oculari în sens vertical este totdeauna patologică şi se asociază cu leziuni ale trunchiului cerebral. Afectarea pedunculului cerebral mijlociu deplasează „ochii în jos", iar a fasciculului longitudinal medial deplasează ochii „în sus". Cea mai frecventă cauză este hemoragia intraventriculară şi encefalopatia hipoxic-ischemică. Mişcări anormale ale globilor oculari sînt datorite, în primul rînd, convulsiilor neonatale. Privire intermitentă „în jos" se asociază cu leziuni ale punţii, secundare hemoragiei cerebrale legată de traumatismul naşterii. Opsoclonusul, rar întîlnit, caracterizat prin mişcări rapide, neregulate, multidirecţionale şi conjugate ale globilor oculari, apare în hemoragii la nivelul cerebelului. 4. *Motilitate facială.* Se poate întîlni pareză facială de tip central, asociată cu convulsii şi hemipareză (encefalopatia hipoxic-ischemică), sau paralizie facială de tip periferic, legată de poziţia intrauterină în timpul travaliului sau aplicare de forceps. Mai rar, aceasta se datoreşte compresiunii nervului facial la nivelul fosei cerebrale posterioare. Leziunea este, în general, unilaterală, astfel că în timpul ţipătului sau a grimasei trăsăturile feţei sînt tracţionate spre partea sănătoasă. Miastenia gravis la nou-născut (familială sau nefamilială) se exprimă prin ptoză palpebrală, disfagie şi hipotonie generalizată care răspunde favorabil la prostigmină. 5. *Auz.* Definirea dificultăţilor de auz la nou-născut este greu de făcut fără utilizarea unor metode moderne electrofiziologice. Cauzele cele mai frecvente ale surdităţii la această vîrstă sînt cele familiale, secundare encefalopatiei bilirubinice, infecţiilor congenitale sau prematurităţii severe. Prematurii cu vîrsta gestaţiei cuprinsă între 28 şi 36 de săptămîni dezvoltă surditate senzorio-neurală în procent de 12,5—24%. Copiii care prezintă repetate crize de apnee cu cianoză în perioada neonatală dezvoltă de asemenea surditate (11%). În acest caz însă intră în discuţie intervenţia prematurităţii. Cauza pare a fi hemoragia intracraniană neonatală afectînd nervul auditiv. S-a discutat şi posibilitatea intervenţiei stimulării acustice excesive pentru copiii care au stat mult timp la incubator din cauza prematurităţii. Cel mai probabil este că intervine acţiunea aditivă a mai multor factori: anoxie intra şi neonatală, bilirubina, aminoglicozidele, hemoragie cerebrală, factori de risc la care sînt supuşi marii prematuri. 6. *Supt şi înghiţit.* Unele boli care sînt evidente clinic la nou-născut, cum sînt fistula esotraheală sau sindromul Pierre-Robin, ca şi cheilognatopalatoschizis asociază tulburări mari de supt şi deglutiţie, care nu sînt însă de cauză neurologică. Dintre cauzele neurologice se poate cita boala Werding-Hoffmann, malformaţia Arnold-Chiari cu mielomeningocel, hematom de fosă posterioară şi, cel mai frecvent, afectarea bilaterală a emisferelor cerebrale în cadrul unor encefalopatii severe cu debut neonatal. 7. *Mobilitatea limbii.* Fasciculaţii

Scanned with OKEN Scanner

ale limbii au fost întîlnite în boala Werdnig-Hoffmann și encefalopatia hipoxic-ischemică, iar atrofia limbii în sindrom Moebius. Macroglosia din boala Pompe, hipotiroidism congenital, angiom sau hamartom al limbii interesează în mod secundar motilitatea linguală.

4.3.3. Examinarea motilității

Diferențierea dintre anomalii motorii și modificări ale motilității, legate de grade diferite de maturație la nou-născut, sînt greu de distins. *Hipertonie de cauză neurologică* se întîlnește foarte rar la nou-născut. Are caracter „plastic" — se accentuează în cursul efectuării mișcărilor pasive. Se constată hipertonia mușchilor extensori în injurii hipoxic-ischemice, dar sediul anatomic al acestei hipertonii nu este definit. Opistotonus la nou-născut rezultă din leziuni hipoxic-ischemice severe, hemoragie intraventriculară masivă sau meningită purulentă. În ultimele 2 eventualități efectul compresiv asupra fosei cerebrale posterioare pare să explice această simptomatologie. *Hipotonia musculară* este mult mai des întîlnită în practică. Eventualitățile patogenice au fost amintite la subcapitolul 2.12.1. Reflexele osteo-tendinoase suferă modificări patologice. Dacă leziunea este situată *deasupra* nivelului neuronului motor periferic (cerebel, măduva spinării), ROT se mențin sau sînt ușor diminuate, iar hiperreflectivitatea caracteristică sindromului piramidal se instalează în lunile următoare. În leziuni ale neuronilor motori periferici sau ale trunchiurilor nervoase, ROT sînt abolite fără ca slăbiciunea musculară asociată să atragă atenția în mod deosebit. Reflexul plantar nu este de mare ajutor în evaluarea stării neurologice la nou-născut, el avînd loc totdeauna în extensie. *Fasciculații musculare* se pot observa în boala Werding-Hoffmann. *Clonusul* este relativ frecvent întîlnit la nou-născut și nu va fi confundat cu convulsiile. El poate fi obținut printr-o mișcare pasivă de flexie dorsală a piciorului. Se asociază cu stările care induc hiperiritabilitate la nou-născut, dintre care pot fi citate encefalopatia hipoxic-ischemică, hipocalcemie, hipoglicemie sau unele medicamente. În unele cazuri clonusul nu are o cauză bine definită. *Convulsiile* neonatale au fost tratate în capitolul dedicat semiologiei sistemului nervos.

4.3.4. Reflexe primare la nou-născut

Anomaliile lor sînt de 3 tipuri: răspuns asimetric, absența reflexului sau persistența reflexului la o vîrstă la care ar fi trebuit să dispară. Vîrsta la care reflexele tranzitorii „se șterg" este subliniată în tabelul 11. 1. *Reflexul Moro* se corelează foarte bine cu starea de alertă a nou-născutului. Tulburarea generală a activității nervoase superioare se asociază cu afectarea stării de vigilență și

Scanned with OKEN Scanner

reflex Moro diminuat sau absent. Reflex Moro neobișnuit, hiperactiv se întîlnește în afectare cerebrală bilaterală, cînd dispar efectele inhibitoare ale trunchiului cerebral. 2. *Reflexul de apucare palmar* este asimetric în leziuni ale trunchiurilor nervoase periferice, aceleași care realizează și reflex Moro asimetric.

4.3.5. Examinarea sensibilității

Paralizia de plex brahial la nou-născut asociază și tulburări de sensibilitate care, de obicei, sînt mai puțin extinse decît tulburarea motorie. *Leziunile măduvei spinării* asociază de asemenea anestezie sub zona afectată.

4.3.6. Valoarea examenului neurologic la nou-născut

Examenului neurologic la nou-născut i se reproșează două inconveniente și anume că el evaluează funcțional doar structurile subcorticale și anomaliile neurologice identificate sînt un indicator relativ al leziunilor neurologice privind sediul și modul lor de producere. Dovadă că examenul neurologic testează doar funcțiile subcorticale sînt rezultatele obținute prin examinarea unui anencefal. Acesta prezintă mișcări spontane ale globilor oculari, aude și vede, are răspuns pupilar normal și ritm somn-veghe comparabil cu al nou-născuților normali. În etapa următoare, neonatologii se vor preocupa de corelațiile clinico-anatomice în examenul neurologic al nou-născutului, ajutați fiind de metoda modernă a tomografiei computerizate. Unele din anomaliile neurologice neonatale sînt corelate perfect cu prognosticul acestor cazuri. Combinarea mai multor anomalii crește valoarea prognostică a datelor (probabil pentru că existența mai multor anomalii exprimă de fapt afectare neurologică mai severă). Dintre copiii cu anomalii neurologice la nou-născut 16% dezvoltă paralizie cerebrală, dintre cei cu convulsii neonatale 16—30% dezvoltă sechele neurologice și neuropsihice în viitor, iar 25—30% din epileptici au avut manifestări convulsive ca nou-născut; dintre copiii cu paralizie cerebrală doar 43% au avut examen neurologic normal în perioada de nou-născut, 34% au fost „suspecți" și 23% au avut anomalii nete.

Scanned with OKEN Scanner

CAPITOLUL 5

LEZIUNI VIZIBILE ȘI PALPABILE

5.1. Cap

5.1.1. Mărimea capului

Craniul este proporțional mai mare la copil decît la adult. Nounăscutul are perimetrul cranian cu 2 cm mai mare decît perimetrul toracic, iar la prematuri această diferență este mai mare. În fig. 17 A și B este prezentată grafic creșterea perimetrului cranian de la naștere la vîrsta de 18 ani, atît pentru băieți, cît și pentru fete. Există tendința multor medici pediatri de a suspecta hidrocefalie la sugari aparent sănătoși, interpretînd eronat valoarea perimetrului cranian obținută la măsurătorile curente. Eroarea este posibilă dacă nu se ține cont și de greutatea și talia copilului, pentru că este normal ca un copil mare să aibă și un cap mai mare și un copil cu ritm de creștere rapid să-și modifice mai rapid circumferința craniană. Prematurii au capul relativ mai mare față de corp și există și macrocranie familială, fără nici un fel de afectare neurologică, în care ritmul de creștere al perimetrului cranian este normal, dar se pornește de la o valoare mai mare.

A. **Macrocranie.** Termenul semnifică „ad literam" craniu mare. Se declară macrocranie ori de cîte ori perimetrul cranian depășește cu 2 deviații standard (2,5 cm) media corespunzătoare vîrstei. Se consideră că 3 deviații standard peste valoarea medie semnifică afectarea sigură a creierului. 1. *Hidrocefalia* este cea mai importantă cauză de macrocranie la copil. Există, de obicei, și alte semne clinice asociate, cum sînt circulație venoasă superficială, fontanelă anterioară mare, privire în apus de soare, retard psihomotor. Hidrocefalia poate fi necomunicantă (blocaj al circulației lichidului cefalorahidian) și atunci intră în discuție *cauze malformative* (atrezie, stenoză, obstrucția apeductului Sylvius, a găurilor Magendie și Lushka, malformație Arnold-Chiari și Dandy-Walker), *cauze inflamatorii* (abces cerebral, sechele după meningită purulentă), *cauze tumorale* (tumori și chisturi cerebrale care tulbură circulația lichidului cefalorahidian) și *cauze traumatice* (hemoragie intraventriculară secundară nașterii la marii prematuri, sechele după accident de circulație) sau hidro-

Scanned with OKEN Scanner

cefalia este comunicantă. Din cauzele de hidrocefalie comunicantă se pot cita lipsa *congenitală* de formare a spațiului subarahnoidian, *cauze inflamatorii* (meningită tuberculoasă, toxoplasmoză și sifilis congenital), cauze *tumorale* (tumori de fosă cerebrală posterioară) sau *traumatice* (hemoragie subarahnoidiană sau subdurală). O parte din aceste cazuri pot fi diagnosticate prin transiluminare, înainte de a utiliza metode mai sofisticate (ecografie sau tomografie). 2. *Hematomul subdural* este o cauză de macrocranie, fără hidrocefalie. Bolnavul are semne clinice de hipertensiune intracraniană, iar examenul oftalmoscopic evidențiază hemoragie retiniană. 3. *Chistul arahnoid cerebral* la sugarul mic evoluează clinic cu simptomatologie comună atît pentru hidrocefalie, cît și pentru hematom subdural. 4. Orice *tumoră intracraniană*, indiferent dacă interferează sau nu circulația lichidului cefalorahidian, se poate manifesta clinic prin macrocranie. 5. *Bolile demielinizante ale substanței albe* se însoțesc adesea de megalencefalie, cauză posibilă (dar rară) de macrocranie. Toate prezintă modificări tomografice sugestive pentru diagnostic, întîlnite uneori înaintea apariției modificărilor neurologice, într-o fază clinică în care există doar macrocranie. Dintre acestea se pot

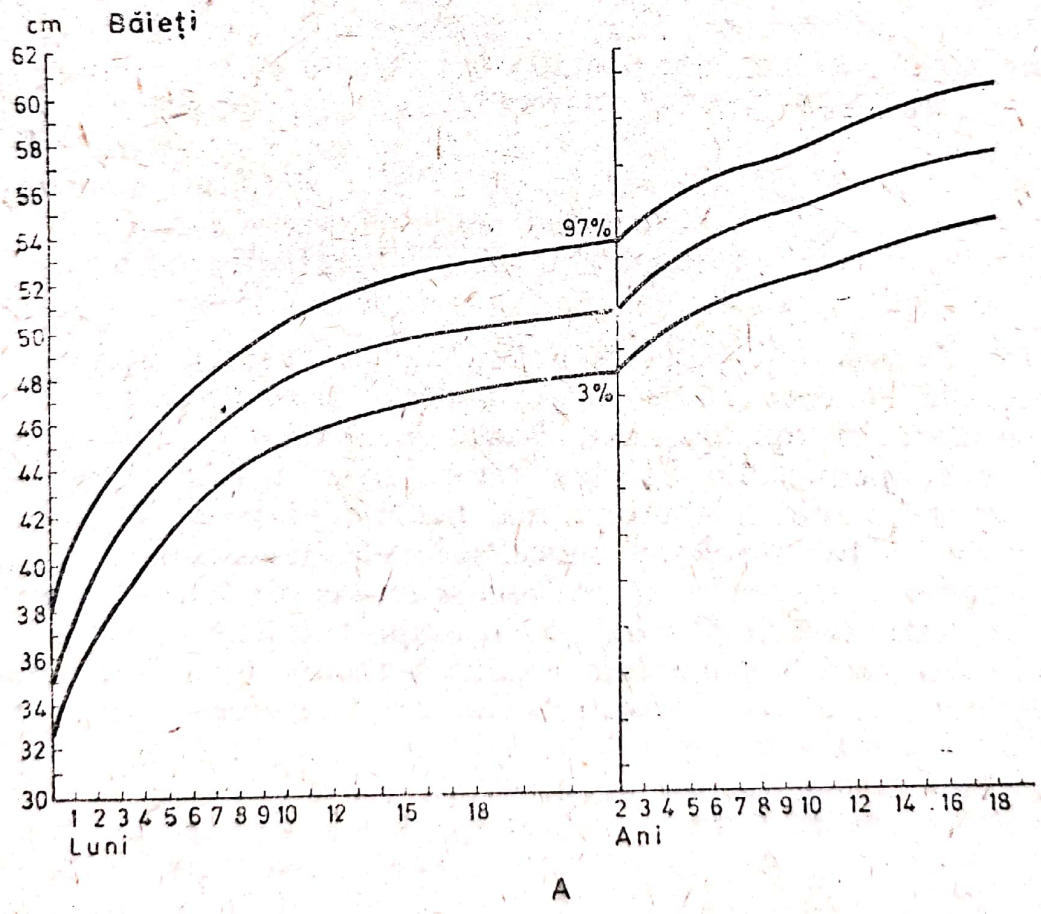

Fig. 17 A. Circumferința craniană la băieți

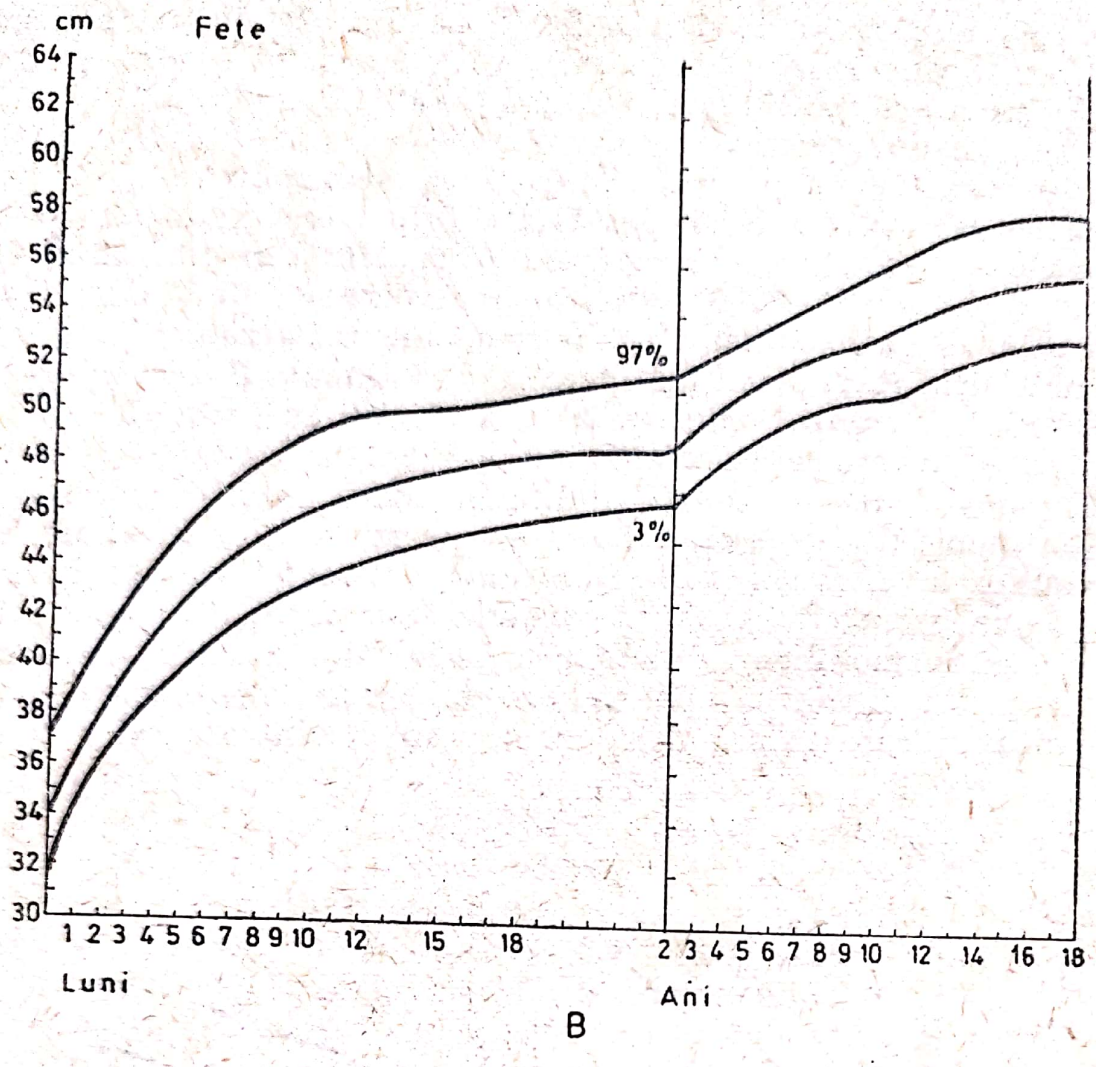

Fig. 17 B. Circumferința craniană la fete

cita : *boala Canavan* (degenerescență spongioasă a substanței cerebrale; megalocefalia precoce se asociază cu demențiere progresivă, hipotonie musculară și opistotonus), *boala Alexander* (macrocranie prin ocluzionarea apeductului Sylvius, retard mental, spasticitate și convulsii), leucodistrofia metacromatică, boala Schilder și scleroza multiplă. Mucopolizaharidozele și mucolipidozele se asociază curent cu megalocefalie. 6. Îngroșarea *tablei osoase* este cauză posibilă de macrocranie. Aceasta este întîlnită în sindroame talasemice, osteopetroză, *osteogenesis imperfecta*, displazie epifizară (boala Pyle) și picnodisostoză. *Gigantismul cerebral Sotos* se caracterizează printr-o frunte proeminentă, trăsături acromegalice, creștere excesivă în lungime și greutate în primii 3—4 ani de viață.

B. **Microcefalie,** termen utilizat pentru a denumi craniul unui copil al cărui perimetru este cu 2—3 deviații standard sub valorile corespunzătoare vîrstei greutății și înălțimii. Dimensiunile capului sînt în strînsă legătură cu volumul conținutului. Toate bolile asociate

Scanned with OKEN Scanner

cu creşterea necorespunzătoare a volumului creierului dezvoltă microcefalie. Există o variantă familială normală de microcefalie, în care ritmul de creştere a perimetrului cranian este corespunzător standardelor, dar se porneşte de la o valoare mai mică. Oricum valoarea perimetrului cranian va fi totdeauna raportată şi la talia şi greutatea copilului cu care este concordantă în mod normal. Dintre cauzele posibile de microcefalie se vor lua în discuţie următoarele posibilităţi. 1. *Craniostenoza* este o cauză rară de microcefalie, care se datoreşte închiderii precoce a fontanelelor. Sinostoza suturilor se opune dezvoltării unui craniu normal. Se asociază anomalii oculare şi de formă a craniului. 2. *Microcefalie ereditară* transmisă autosomal recesiv sau microcefalie X-lincată asociată cu diplegie spastică. 3. *Boli cromozomiale*, trisomie 13 şi sindromul „cri du chat". 4. *Boli ereditare care asociază microcefalie* în tabloul clinic: *incontinentia pigmenti*, nanism Seckel, sindrom Cornelia de Lange, sindrom Rubinstein-Taybi, sindrom Smith-Lemli-Opitz. 4. *Holoprosencefalia* asociază modificări specifice ale zonei centrale a feţii (hipotelorism, proboscis), absenţa bulbilor olfactivi şi lipsă de septare a lobilor frontali cu microcefalie. Microcefalia asociată se datoreşte afectării suturilor membranoase şi a oaselor membranoase ale bolţii craniului, toate organele afectate în acest sindrom malformativ avîndu-şi originea embriologică în celulele crestei neurale prosencefalice. Orice anomalie de formare a crestei neurale oftalmice antrenează malformaţia regiunii mediane a feţii, malformaţia etajului anterior al bazei craniului şi anomalia creierului anterior. Anomaliile cranio-faciale (inclusiv microcefalia) sînt directe, pe cînd cele cerebrale sînt indirecte (defect de inducţie). 5. *Microcefalia secundară* apare în unele boli virale transmise vertical de la mamă la făt (toxoplasmoză, rubeolă congenitală sau boala incluziilor citomegalice), anoxie intrauterină sau postnatală, malnutriţie severă. Aceste variante de microcefalie se asociază adesea cu spasm în flexie şi grade variate de afectare a sistemului nervos.

5.1.2. Forma capului

Craniul copilului are forma mai mult sau mai puţin sferică. Anomaliile de formă asociază adesea asimetrii ale craniului. Dintre acestea se pot cita, drept cele mai frecvente cauze de asimetrie craniană, *craniostenozele*, afecţiuni caracterizate prin închiderea prematură şi primitivă a uneia sau a mai multor suturi craniene, ceea ce antrenează, secundar, deformarea compensatorie a craniului. Încă din secolul trecut Virchow observase că „o creştere compensatoare a craniului se produce paralel cu sutura sinostozată." Oasele bolţii craniului cresc perpendicular pe linia de sutură. Sutura coronară permite creşterea craniului în sens anteroposterior, sutura sagitală în sens lateral, iar sutura metopică permite creşterea osului frontal în sens

Scanned with OKEN Scanner

lateral. Sinostoza suturii sagitale duce la *dolicocefalie* sau *scafocefalie* (craniu în formă de carenă de vapor răsturnat). Sinostoza bilaterală a suturii coronare determină *acrocefalie*, cu frunte înaltă și largă și diminuarea diametrului antero-posterior. Sinostoza suturii metopice conduce la *trigonocefalie*. Sinostoza tuturor suturilor realizează *oxicefalie* cu craniu „țuguiat", compensarea făcîndu-se la nivelul fontanelei anterioare, sau *turicefalie* cu craniu avînd aspectul unui turn de șah. Craniostenozele sînt relativ rare, frecvența lor fiind 1/1 000 nou-născuți; sînt mai frecvente la gemeni. Craniostenozele simple asociază exclusiv dismorfie craniofacială, pe cînd craniostenozele asociate unor sindroame malformative combină și alte defecte morfologice. *Boala Crouzon* se datorește afectării țesuturilor derivate din mezoderm. Modificările oculo-faciale constau din hipertelorism cu exoftalmie, strabism divergent, nistagmus, nas „în cioc de papagal", boltă palatină ogivală; craniul este turtit antero-posterior, avînd fruntea foarte înaltă. *Sindromul Apert* (acrocefalosindactilie) asociază craniostenoza cu craniul mult turtit antero-posterior, frunte înaltă și bombată, nas în „cioc de papagal", hipertelorism. Se asociază sindactilie la toate membrele și malformații disrafice (cheiloschizis, cheilopalatoschizis). *Craniul în formă de trifoi* (Kleeblattschädel) este o formă particulară (foarte rară) de craniostenoză, caracterizată prin sinostoza intrauterină a suturilor, asociată cu anomalii de osificare precoce a regiunii bazilare, ceea ce duce la modificări marcate ale repartiției compartimentelor bazei craniului (C. Arseni). Fosa posterioară este mult redusă de volum, cu micșorarea găurii occipitale, ceea ce tulbură circulația lichidului cefalorahidian, cu hidrocefalie secundară. Craniul are aspect trilobat, cu proeminența regiunilor temporale și frontale. Aspectul este cunoscut în literatură sub numele de sindrom Holtermüller-Wiedermann. *Toate tipurile de craniostenoză asociază modificări oftalmologice*, unele de ordin mecanic, interesînd poziția și mișcările globilor oculari (exoftalmie, hipertelorism, strabism divergent) și altele care se datoresc tulburării funcției vizuale (modificări de fund de ochi, îngustarea cîmpului vizual mergînd pînă la cecitate). Existența acestor modificări deosebește fundamental craniostenozele de microcefalie. *Plagiocefalia*, anomalie de formă a craniului care este asimetric, una din jumătăți fiind mai turtită. Proemină în mod relativ osul frontal și parietal din partea sănătoasă. Pentru a putea obiectiva anomalia, capul bolnavului trebuie privit dinspre vertex. Imaginea se poate fotografia, apoi se trasează pe desen cîteva repere lineare (fig. 18), după care se poate calcula gradul de asimetrie. În mod normal, fragmentele CD și EF sînt egale (raportul lor este egal cu unitatea), iar unghiurile ARC—ARE sînt egale sau diferența nu este mai mare de 2°. În plagiocefalie raportul celor 2 segmente este subunitar, iar unghiul

Scanned with OKEN Scanner

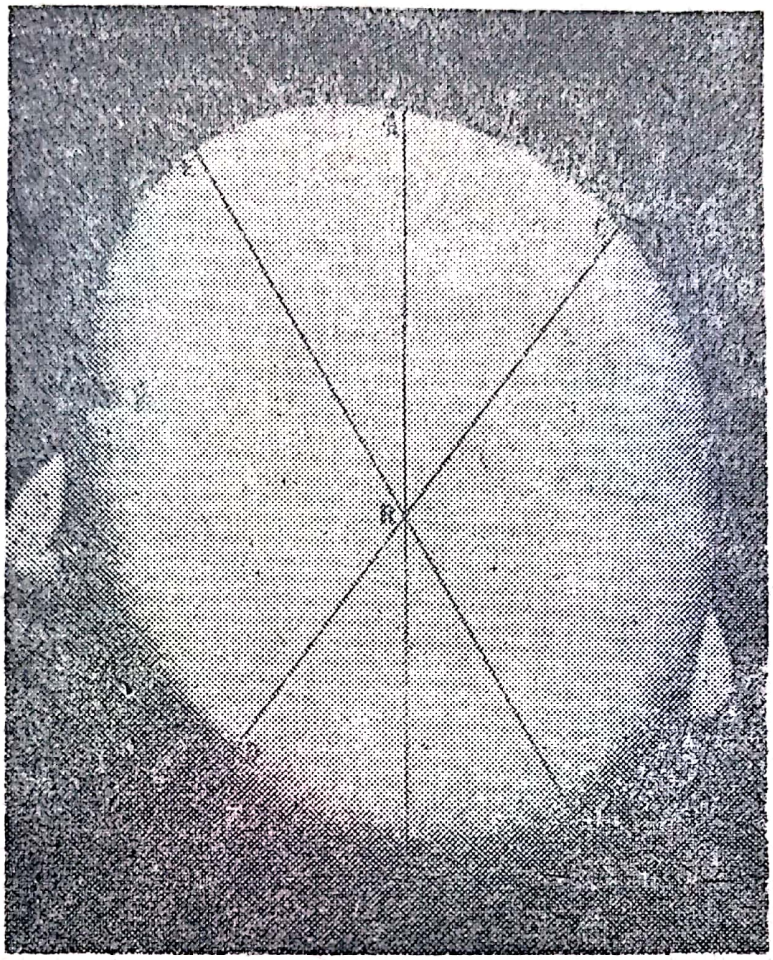

Fig. 18. Plagiocefalie, repere lineare pentru apreciere

depășește 2°. Plagiocefalia apare mai rar prin lipsa de dezvoltare intrauterină a unei jumătăți a creierului, sinostoza prematură a suturii coronare unilaterale; mai frecvent, deformarea este secundară unor factori mecanici care intervin în perioada de sugar (rahitism, torticolis). *Brahicefalia* denumește aplatizarea craniului în regiunea occipitală (diametrul antero-posterior micșorat); craniul se dezvoltă predominent lateral. Aspectul este descris în sindromul Down, sindromul Cornelia de Lange, sindromul Hallerman-Streiff și sindromul Maroteaux-Lamy. Brahicefalia este întîlnită adesea la copiii care stau multă vreme culcați pe spate, nu sînt luați în brațe și nu sînt stimulați. Ei prezintă adesea alopecia regiunii occipitale și semne variate de deprivare emoțională. *Displazia fibroasă a osului* (boala McCune Albright) sau *displazia metafizară familială* evoluează cu exostoze la nivelul neurocraniului, dar și la nivelul oaselor feței, ceea ce generează asimetrii ale craniului.

Scanned with OKEN Scanner

5.1.3. Fontanele

Fontanelele sînt zone neosificate, situate între oasele craniului, întîlnite la nou-născut şi sugar, pînă la împlinirea vîrstei de 18 luni. Fontanela anterioară se găseşte între osul frontal şi oasele parietale, la joncţiunea suturilor coronară, frontală şi sagitală, are formă romboidală şi reprezintă zona de creştere a osului. Închiderea fontanelei anterioare are loc între vîrsta de 4 şi 26 de luni. Notarea dimensiunilor fontanelei este utilă pentru recunoaşterea modificărilor patologice ale morfogenezei şi presiunii intracraniene. Un număr mare de sugari au dimensiuni neobişnuite (prea mari sau prea mici) ale ale fontanelelor, în condiţii normale de creştere. Dimensiunile normale normale ale fontanelei anterioare, în funcţie de vîrstă, sînt prezentate în fig. 19. Valorile s-au obţinut folosind formula: lungime + lăţime/2 (exprimate în cm). Dimensiunea medie a fontanelei anterioare este $2{,}67 \pm 0{,}70$ cm (cu valori de la 1 cm la 4,75 cm). Media dimensiunii fontanelei posterioare la nou-născut este $0{,}49 \pm 0{,}22$ cm (cu valori cuprinse între 0,25 şi 1 cm). *Măsurarea ariei fontanelei* a fost propusă ca mijloc pentru stabilirea dimensiunilor ei. Planimetria este o metodă foarte exactă, dar încadrarea fontanelei într-o formă geometrică regulată este extrem de dificilă, din cauza variaţiilor considerabile de formă. Trebuie standardizată metoda de măsurare. S-a propus să se numească lungime dimensiunea antero-posterioară şi lăţime dimensiunea transversă.

A. **Dimensiuni.** Aşa cum s-a arătat, există o variabilitate normală a dimensiunilor fontanelei anterioare chiar pentru copii sănătoşi. *Fontanela anterioară mică* poate fi doar o variantă normală

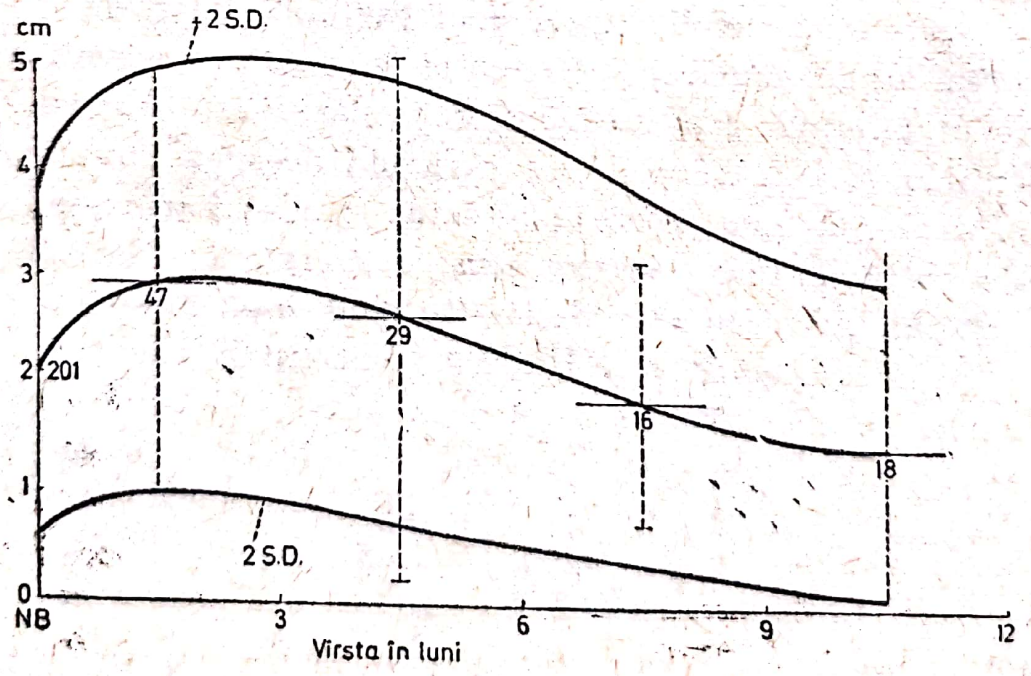

Fig. 19. Mărimea medie a fontanelei anterioare (în cm)

Scanned with OKEN Scanner

(cel mai frecvent), dar se întîlneşte şi în microcefalie, craniostenoză, hipertiroidism. *Fontanela anterioară mare* se poate întîlni în: boli osoase (rahitism florid, acondroplazie, sindrom Apert, disostoză cleidocranială, hipofosfatazie, osteogenesis imperfecta, picnodisostoză), boli cromozomiale (trisomia 13, 18, 21) sau sindroame malformative complexe (sindrom cerebro-hepato-renal, sindrom Hallerman-Streiff, progerie, sindrom Rubinstein-Taybi). Sindromul postrubeolic se asociază de asemenea cu fontanelă anterioară de dimensiuni neobişnuite. Hidrocefalia se însoţeşte de fontanelă anterioară foarte mare, întovărăşită, de obicei, cu dehiscenţa suturilor şi „bombarea" ei.

B. **Grad de tensiune.** În mod obişnuit tegumentele care acoperă fontanela anterioară sînt la acelaşi nivel cu oasele bolţii craniului. Stabilirea prezenţei, dimensiunilor şi tensiunii fontanelei se face prin *palpare. Fontanela anterioară în tensiune* („bombată") semnifică proeminenţa ei la suprafaţa pielii, în timp ce palparea dă senzaţia de tensiune a ţesuturilor. Hipertensiunea intracraniană este cea mai frecventă cauză de bombare a fontanelei anterioare şi se întîlneşte în: meningite, encefalite, hemoragie intracerebrală, hidrocefalie, abces cerebral, hematom subdural, tumoră cerebrală, tromboza sinusului cavernos. Hipertensiunea intracraniană benignă este descrisă după administrare de vitamina A în exces, după tetraciclină sau acid nalidixic. Bombarea fontanelei la un sugar icteric ridică suspiciunea de galactozemie. Unii copii sănătoşi prezintă fontanela anterioară pulsatilă cînd sînt ridicaţi în şezut, semn care dispare în decubit. *Fontanela anterioară deprimată* (inspecţia şi palparea evidenţiază o fontanelă „îngropată" între oasele craniului) este semn de deshidratare acută la sugar. Se mai întîlneşte în orice stare de hipotensiune arterială sau post puncţional, prin scăderea tensiunii lichidului cefalorahidian.

5.1.4. Modificări de consistenţă ale craniului

A. **Os.** Scăderea consistenţei oaselor craniului, remarcată la palpare, ceea ce dă examinatorului senzaţia unei mingi de celuloid, este cunoscută sub numele de *craniotabes*. Acest semn se datoreşte tulburării localizate de osificare a oaselor bolţii. Se descrie *craniotabes fiziologic* la nou-născut (pînă la vîrsta de 3 luni); se întîlneşte la prematuri şi la 10—35% din nou-născuţii la termen. Este situat de-a lungul suturii sagitale, mai ales la copiii născuţi în prezentaţie craniană, şi reprezintă, probabil, rezultatul presiunii intrauterine exercitate asupra craniului la trecerea prin filiera pelvigenitală. *Craniotabesul rahitic* este parieto-occipital şi se întîlneşte la sugarul mic. Craniotabes izolat, fără demonstrarea unor modificări radiologice şi biochimice patognomonice pentru boală, *constituie un semn clinic care nu este suficient pentru susţinerea diagnosticului de rahitism florid,*

Scanned with OKEN Scanner

mai ales dacă sugarul a primit deja o doză stoss de vitamina D. *Bolta lacunară* asociază „imagine în fagure" la radiografia de craniu cu hidrocefalie, care complică leziuni disrafice ale canalului medular (mielomeningocel). Alte cauze posibile de craniotabes sînt osteogenesis imperfecta, disostoza cleido-craniană, hipotiroidism, sindrom Down.

B. **Părți moi.** Leziunile vizibile și palpabile ale părților moi ale scalpului sînt, ca și pentru alte regiuni, datorite inflamației, tumorilor și traumatismelor. 1. *Inflamații.* Abcesele scalpului pot fi de tip furuncul (în jurul unui folicul pilos) sau de tip celulită (cu caracter extensiv, „în pată de ulei"). Agentul etiologic cel mai întîlnit este stafilococul, iar factorul favorizant este o soluție de continuitate a pielii în urma unor leziuni de grataj (pediculoză), dermatită seboreică suprainfectată. Colecția purulentă are aceleași caractere clinice cu ale unui abces situat în orice altă parte a corpului. Uneori este necesară palparea scalpului cu toate degetele celor 2 mîini pentru a descoperi zonele de fluctuență, 2. *Tumori.* Cele mai frecvente tumori ale scalpului sînt chistul dermoid și chistul sebaceu. Chistul dermoid este situat, mai des, în regiunea parietală, este mobil, nedureros și, fiind de origine embrionară, este întîlnit, mai frecvent, la copilul mic. Chistul sebaceu, mai frecvent întîlnit decît precedentul, se poate suprainfecta cu mare ușurință și de aceea se recomandă ablația lui chirurgicală. 3. *Traumatisme.* Scalpul are totdeauna primul contact cu agentul traumatizant. Traumatismele legate de actul nașterii realizează leziuni întîlnite exclusiv la nou-născut, la care expulzia a avut loc, fie în prezentație craniană, fie în prezentație pelviană *(caput succedaneum)*. Pentru ilustrarea sediului hemoragiilor părților moi ale craniului s-a alcătuit fig. 14. Traumatismul obstetrical realizează 3 tipuri de leziuni ale părților moi ale scalpului. *Bosa serosangvină* este o colecție de sînge, situată între piele și aponevroza epicraniană, și se datorește presiunii exercitate de canalul pelvigenital asupra craniului fetal. Se formează în regiunile declive ale prezentației și se prezintă clinic ca o tumefacție de mărime variabilă, de consistență păstoasă, care nu respectă suturile craniene. *Hematomul subcutanat* este un revărsat sanguin situat la nivelul țesutului subaponevrotic. Craniul este mărit de volum, moale la palpare (degetul se „înfundă" în pielea capului nou-născutului). De obicei, copilul are semne de anemie acută posthemoragică. *Cefalhematomul* este constituit dintr-un revărsat sanguin colectat între periost și tabla externă a osului. Tumefacția este net delimitată de suturi. De obicei, hematomul este situat parietal unilateral. Dacă este bilateral, se va cerceta radiologic posibila asociere a fracturii oaselor bolții craniului. *Traumatismele scalpului,* la copilul între 0 și 16 ani, se manifestă clinic prin hematom subcutanat sau cefalhematom avînd aceleași caracteristici clinice ca la nou-născut. Vîrsta cea mai afectată este

Scanned with OKEN Scanner

între 5 și 10 ani, pentru cea mai frecventă cauză — accidentul rutier. La grupa de vîrstă 0-3 ani cea mai frecventă cauză este căderea de la nălțime.

5.1.5. Regiunea auriculară și preauriculară

Leziunile vizibile și palpabile ale acestei regiuni se încadrează în una din următoarele variante: malformații, inflamații, tumori sau traumatisme. Unii autori au propus chiar formula mnemotehnică MITT, propunere pe care ne-am însușit-o și pe care o vom aplica în cele ce urmează.

A. Malformații. 1. *Urechea malformată* se caracterizează prin anomalie de formă și dimensiune a pavilionului auricular. Cel mai frecvent, urechile malformate se întîlnesc în sindroame congenitale condiționate genetic, cum sînt: sindrom Down, sindrom Ehlers-Danlos, sindrom Treacher-Collins, sindrom Goldenhar, sindrom Rubinstein-Taybi, sindrom Seckel, sindrom Wiedemann-Beckwith. Ocazional se întîlnesc urechi malformate în sindrom Bloom, sindrom cerebro-hepatorenal, sindrom hipertelorism-hipospadias, sindrom Prader Willi. În mod clasic se consideră că urechile malformate se asociază cu malformații ale aparatului genito-urinar sau ale urechii medii (sindromul Treacher-Collins exemplifică cel mai bine această eventualitate). 2. *Ureche jos situată.* Se încadrează astfel toate cazurile în care pavilioanele auriculare sînt situate sub sediul convențional. Pentru determinarea poziției pavilioanelor auriculare se poate utiliza propunerea lui Feingold. Se practică radiografia de față a craniului și se trasează un plan orizontal care trece prin unghiul extern al orbitei. Înălțimea pavilionului auricular se notează cu *b*, iar distanța cu care pavilionul depășește spre vertex acest plan se notează cu *a*. Urechile sînt jos situate dacă $\frac{a}{b} \times 100 \leqslant 10$ (fig. 20). Urechi jos situate se întîlnesc în sindrom Down, sindrom „cri du chat", trisomie 13 și 18, sindrom Turner și Noonan. 3. *Malformațiile regiunii preauriculare* sînt situate înaintea tragusului, la nivelul tegumentelor ramurii ascendente a mandibulei (între comisura bucală și mastoidă) și se datoresc unor defecte embriologice care apar în zona primului arc branhial. În forma cea mai completă se descrie *aplazia pavilionului auricular*, care apare prin oprirea în dezvoltare a primului arc branhial. În locul pinei există un mic burelet cutanat, fără conduct, fără oasele urechii medii, asociată cu surditate de transmisie. Se mai pot întîlni apendice preauriculare, fistule și sinusuri preauriculare. *Apendicele preauriculare* conțin un rest de cartilaj, fiind alcătuite, în special, din tegumente. În asociere cu coloboma se întîlnesc în sindrom Treacher-Collins și sindrom Goldenhar. *Sinusurile preauriculare* sînt situate în partea cea mai înaltă a pinei sau în regiunea strict

Scanned with OKEN Scanner

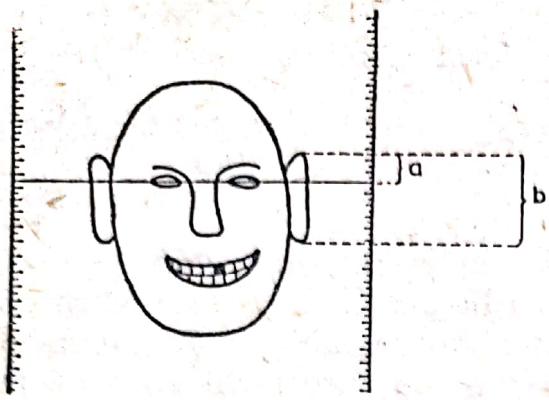

Fig. 20. Urechi jos situate, repere lineare pentru diagnostic

preauriculară. Poate fi semnul extern al unui mic chist subcutanat, având aceeaşi origine embriologică. *Fistulele preauriculare* se caracterizează printr-un mic orificiu la rădăcina helixului prin care se secretă puţin lichid. Ca şi precedentele se întîlnesc, în special, în sindromul Treacher-Collins şi sindromul Goldenhar.

B. **Inflamaţii.** Procesele inflamatorii acute sau cronice ale urechii externe sau medii se exteriorizează prin otoree (scurgere de lichid seros, sero-mucos sau puroi franc prin conductul auditiv extern); se întîlnesc în: eczema conductului auditiv extern, eventual suprainfectată (furuncul al conductului auditiv extern), corp străin (de obicei vegetal) suprainfectat la nivelul conductului auditiv extern, otită medie supurată, acută şi cronică, otomastoidită acută şi cronică; forma mai gravă asociază otită cronică colesteatomatoasă. Otita medie apare relativ frecvent la copiii cu cheilo-palatoschizis.

C. **Tumori.** *Histiocitoza X*, în forma sa boala Letterer-Siwe, care evoluează, în special, la sugari, asociază leziuni purpurice şi de tip eczemă seboreică cu hepatosplenomegalie şi otoree cronică, rezultatul direct al invaziei mastoidei şi stîncii temporalului de către leziunile litice osoase. Aspecte otice asemănătoare se consemnează şi în boala Hans-Schüller-Christian, la care leziunile litice osoase ale craniului realizează aspect radiologic de hartă geografică. *Rabdomiosarcomul* invandant la nivelul conductului asociază durere, secreţie auriculară cronică, ţesut de granulaţie sau polip al canalului auditiv extern şi paralizie facială.

D. **Traumatisme.** Leziunile traumatice ale urechii externe sau medii se pot exprima clinic prin *otoragie* (pierdere de sînge prin conductul auditiv extern). Traumatismele conductului (prin corp străin) pot coexista cu păstrarea integrităţii timpanului. Otoragia însoţeşte fracturile stîncii temporalului din traumatismele craniocerebrale forte asociate cu fracturi de bază de craniu.

Scanned with OKEN Scanner

5.1.6. Regiunea parotidiană

Glanda parotidă, cea mai voluminoasă glandă salivară, este situată în regiunea lojei parotide, delimitată anterior de marginea posterioară a ramurei mandibulare. În mod obişnuit, glanda parotidă este nepalpabilă, iar şanţul retromandibular este „liber"; palparea glandei se realizează numai atunci cînd intervin procese patologice (inflamatorii sau tumorale) care produc tumefacţia ei.

A. **Inflamaţii.** 1. *Parotidita epidemică* (oreion) este cea mai frecventă cauză de tumefacţie parotidiană la copil şi este determinată de virusul urlian. Boala se manifestă prin dureri şi tumefacţia glandei parotide, care devine vizibilă şi palpabilă în zona retromandibulară şi preauriculară. Şanţul retromandibular dispare şi este înlocuit prin deformaţia regiunii care bombează, dislocînd uneori pavilionul auricular. Afectarea bilaterală a glandei parotide, mai evidentă cînd privim bolnavul dinspre ceafă, măreşte circumferinţa capului în regiunea inferioară şi capul copilului ia aspect de pară. Tumefacţia parotidiană are consistenţă păstoasă, elastică şi difuz dureroasă. Tegumentele sînt destinse, dar au culoare normală. Durerea se accentuează la palpare şi cu ocazia masticaţiei. 2. *Sialadenita acută* (parotidita supurată) apare mai frecvent la nou-născut, sugari handicapaţi şi chiar la copilul mare cu deficienţe ale apărării imune. Agentul etiologic este stafilococul sau streptococul. Din punct de vedere clinic tumefacţia şi durerea de la nivelul glandei parotide este asociată cu roşeaţă şi căldură, caracteristice proceselor acute supurate. Febra şi disfagia completează tabloul clinic. Fluctuenţa este tardivă. Compresiunea glandei face să se scurgă puroi prin orificiul canalului Stenon. 3. *Parotidita recurentă* se manifestă prin tumefacţii recurente ale glandei parotide (durerea este asociată), dar fără manifestări sistemice. Sindromul debutează după vîrsta de 5 ani, se manifestă în mod repetat în cursul copilăriei, durata unui „atac" fiind de 2—3 săptămîni, iar frecvenţa atacurilor fiind de 1 la 3—4 luni. Aspectul sialogramei este caracteristic (sialectazie în formă de bulb a canalelor terminale cu „aspect de alice") şi permite diagnosticul (recurenţa simptomelor este patognomonică). A fost descrisă în boala mixtă a ţesutului conjunctiv, sindrom Sjögren, fibroză chistică, calculoza canalului Stenon. Unii consideră că urmează unei parotidite epidemice care a produs necroze locale şi hiposialie, favorizînd infecţia cu germeni banali. 5. *Litiaza salivară* este mai frecventă la glandele submaxilare (canal Warton) şi mai rară la glanda parotidă. Simptomatologia clinică este identică cu a entităţii precedente, sialograma este de utilitate în stabilirea diagnosticului. 6. *Sindromul uveo-parotidian* asociază uveită, tumefacţie dură şi dureroasă a glandei parotide (iniţial unilaterală), uscăciunea mucoasei bucale, paralizie uni sau bilaterală de nerv facial. 7. *Sindromul Mikulicz* se caracterizează prin tumefacţie bilaterală,

Scanned with OKEN Scanner

simetrică şi *indoloră* a glandelor lacrimale şi salivare. Este întîlnit în : boala Hodgkin, limfosarcom, sarcoidoză. 8. *Insuficienţa renală cronică* se poate întovărăşi de tumefacţie parotidiană.

B. **Tumori.** În comparaţie cu vîrsta adultă, tumorile glandelor salivare sînt mult mai rare la copil. Cea mai frecventă tumoră parotidiană este *hemangioendoteliomul*. Tegumentele care acoperă regiunea pot prezenta cîteva hemangioame. Compresiunea tumorii o goleşte de sînge ; cînd compresiunea încetează, tumora „se umple" ca un burete. Tumora mixtă de parotidă şi limfangiomul sînt întîlnite uneori la copil.

5.1.7. Regiunea interoculară

Leziunile vizibile şi palpabile ale acestei regiuni sînt situate la baza piramidei nazale între cele 2 fante palpebrale.

A. **Malformaţii.** Mărirea dimensiunilor acestei regiuni dă impresia clinică de baza nasului lărgită şi este realizată fie prin *hipertelorism* (creşterea distanţei interpupilare), fie prin *telecantus* (deplasarea laterală a unghiului intern al ochiului). În fig. 21 A sînt prezentate repere pentru evaluarea dimensiunilor acestei zone. Ele constau din distanţa interpupilară, distanţa intercantală şi distanţa interorbitală (fig. 21 B, 21C) (tab. 12). **Telecantus** *(distropia canthorum)* se caracterizează prin deplasarea laterală a caruncululuí lacrimal cu păstrarea nemodificată a distanţei interpupilare. Pentru calculul distanţei interpupilare normale Feingold propune formula IP = 0,17 + 0,59 IC + 0,49 OC, în care IP = distanţa interpupilară, IC = distanţa intercantală, iar OC = distanţa dintre unghiurile externe ale fantei palpebrale. Telecantus este descris în sindrom Waardenburg, dar şi în sindrom Down, sindrom oro-facial-digital (Papillion-Leage-Psauma), sindrom telecantus-hipospadias. **Hipertelorismul adevărat** se caracterizează prin creşterea distanţei interpupilare şi interorbitale. Distanţa interorbitală se măsoară pe radiografiile de craniu. În tabelul 12 sînt prezentate valorile normale ale distanţei interorbitale. Hipertelorismul poate apărea izolat, ca un caracter familial, asociat cu brahicefalie, cu meningo-encefalocel nazal şi frontal, în unele sindroame dismorfice asociate cu aberaţii cromozomice (trisomie 13,18 şi 21) sau fără aberaţii cromozomice (sindrom Apert, sindrom Crouzon, sindrom Leopard, sindrom Sjögren-Larsson, sindrom Pyle, sindrom oto-palato-digital, hipercalcemie idiopatică, sindromul coloboma-iris-atrezie anală). **Hipertelorismul ocular** se datoreşte deformării bazei craniului prin creşterea excesivă în dimensiuni a aripilor mari ale sfenoidului, în detrimentul aripilor mici (simulînd raportul şi proporţiile craniului fetal). **Hipotelorism** denumeşte scăderea distanţei care separă cele 2 orbite şi deci şi a distanţei interpupilare. Acesta este un semn important în *holoprosen-*

Scanned with OKEN Scanner

cefalie, complex malformativ al zonei centrale a feţei apărut prin anomalia de dezvoltare embriologică a crestei neurale oftalmice. Afectarea facială poate fi foarte variată, de la ciclopie (ochi unic) la hipotelorism, trecînd prin faze intermediare (etmocefalie: ochii foarte apropiaţi şi frecvent proboscis), cebocefalie (hipotelorism cu nas dezvoltat, dar cu un singur orificiu narinar) sau agenezie maxilară (hipotelorism cu nas plat şi despicătura buzei superioare). Se asociază

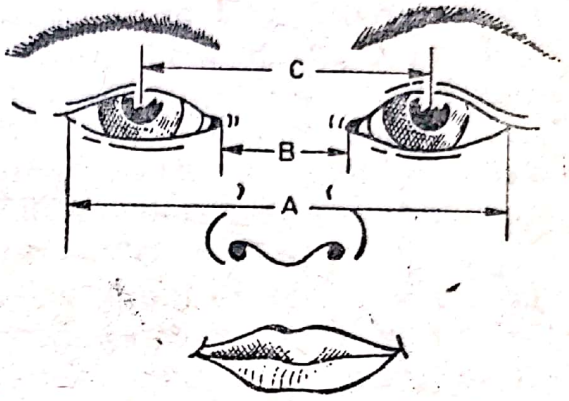

Fig. 21. A. Repere pentru evaluarea distanţei interpupilare: A. Distanţa interorbitală; B. Distanţa intercantală; C. Distanţa interpupilară

A

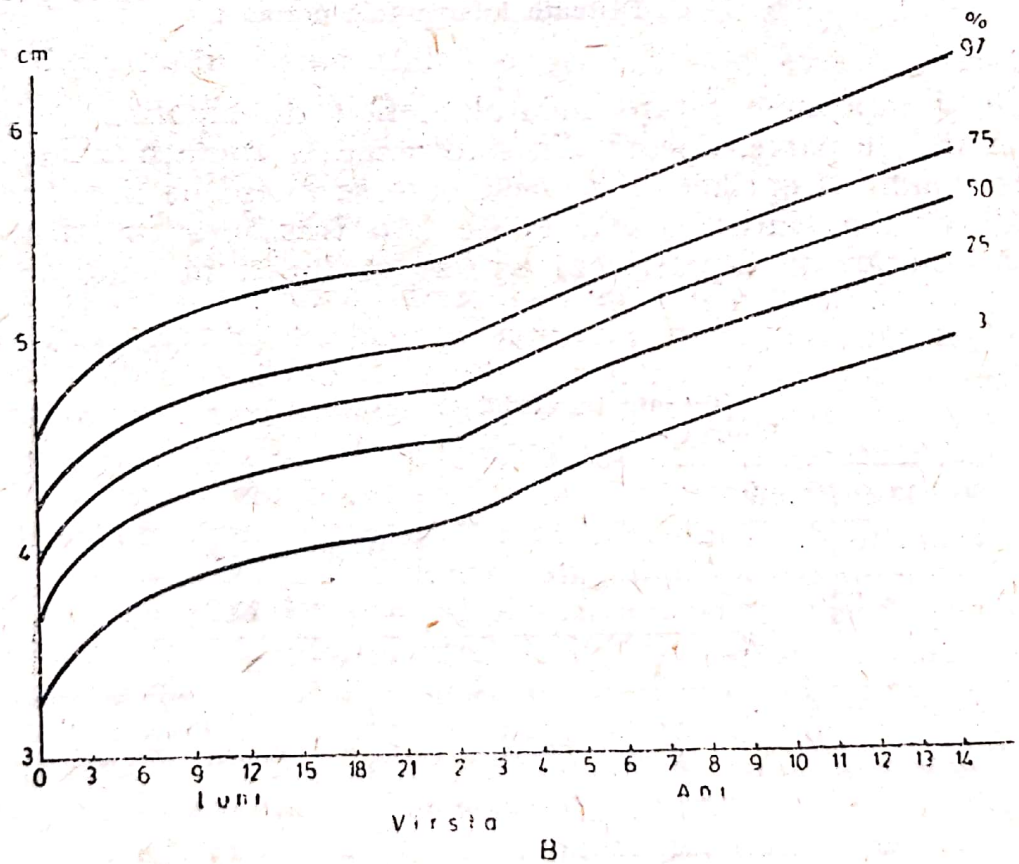

B

Fig. 21 B. Distanţa interpupilară normală

Scanned with OKEN Scanner

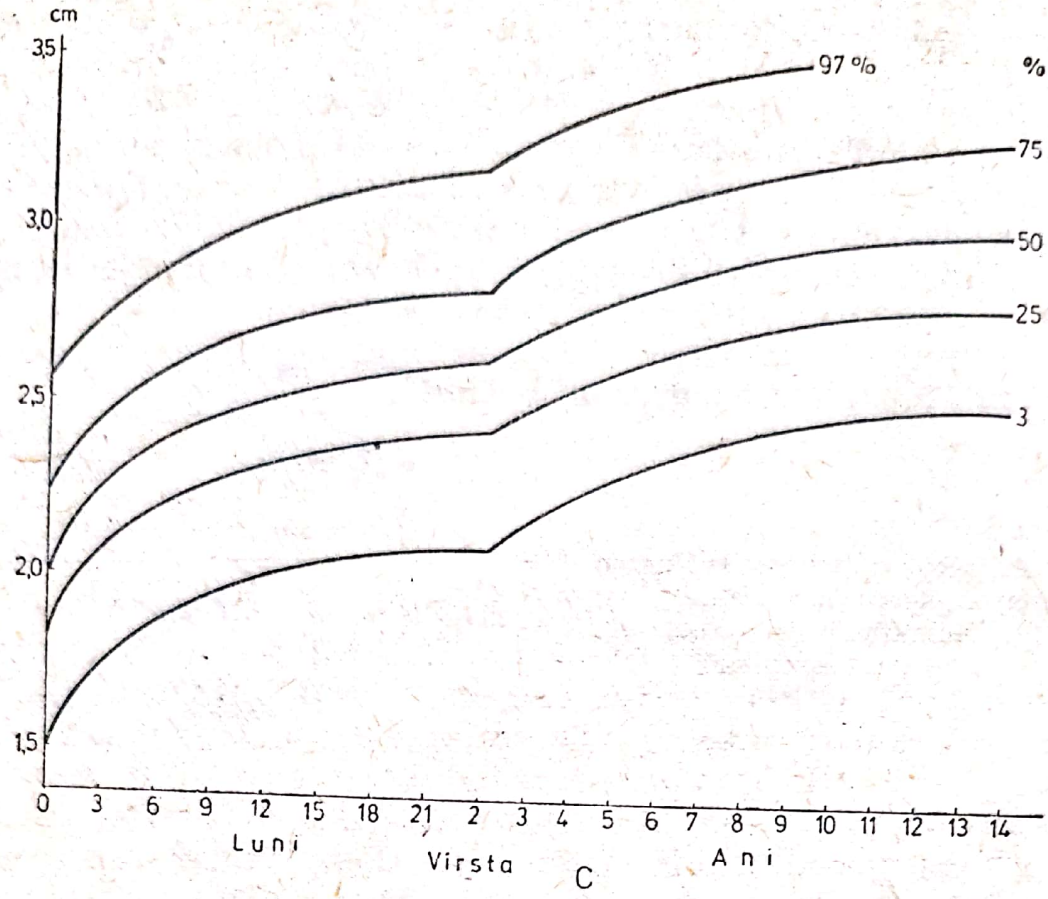

Fig. 21 C. Distanța intercantală normală

anosmie și hiposmie, retard mental, deficit de hipofiză anterioară. Sindromul face parte, uneori, din sindroame cu aberații cromozomice. **Sinofris** semnifică sprîncene stufoase care se unesc pe linia mediană, ocupînd regiunea interoculară. Poate fi o trăsătură constituțională, asociată cu stări de hipertricoză sau se întîlnește în sindromul Cor-

Tabelul 12

Distanța interorbitală (în mm)
(după Currirano, citat de R. Perelman)

naștere = 16 ± 0,5	8 ani = 24
1 an = 18,5	9 ani = 24,8
2 ani = 20,5	10 ani = 25,2
3 ani = 21	11 ani = 25,8
4 ani = 21,5	12 ani = 26,1
5 ani = 22	18 ani = 27,5
6 ani = 22,8	
7 ani = 23,4	

Scanned with OKEN Scanner

nelia de Lange, sindromul Waardenburg, sindromul nevilor cu celule bazale, mixedem congenital sau cebocefalie.

B. **Inflamații.** Sinuzita etmoidală sau sfenoidală exteriorizată, devenită rară azi, asociază edem cu caracter inflamator al acestei regiuni, alături de febră și rinită muco-purulentă.

C. **Tumori.** Leziuni cu aparență similară corespund unor etiologii variate. Cu aspect pseudotumoral se prezintă *encefalocelul* și *meningocelul*, care reprezintă proiecția creierului și meningelui în spațiul prenazal, între osul frontal și oasele nazale. Prezente de la naștere, aceste defecte de coalescență ale liniei mediane realizează hipertelorism orbital, telecantus și deformarea nasului. Radiografia regiunii evidențiază discontinuitate osoasă. Dintre tumorile acestei regiuni se poate cita *chistul dermoid* (situat între oasele nazale și septul nazal), *gliomul nazal* (tumoră deosebit de dură) sau *hemangiomul.*

D. **Traumatisme.** Hematoame ale regiunii interoculare apar posttraumatic. În evoluție, sîngele are tendința să se scurgă spre zonele declive, realizînd echimoze persistente. În mod excepțional există comunicări anormale între cavitatea craniană și fosele nazale (uneori apărute posttraumatic) și urmate de meningite purulente recurente.

5.1.8. Regiunea oculară

A. **Malformații.** Anomaliile congenitale ale acestei regiuni sînt multiple și variate, unele apărînd izolat, altele ca părți constitutive ale sindroamelor condiționate genetic, astfel că identificarea lor este de extremă valoare clinică. În continuare vor fi enumerate malformațiile pleoapelor și apoi ale diverselor elemente constitutive ale globului ocular. **Coloboma** este termenul care definește orice discontinuitate apărută în cursul dezvoltării la nivelul pleoapelor, irisului, cristalinului, coroidei, retinei și nervului optic, ca urmare a unui defect de închidere a fantei embrionare. Sediul cel mai comun este cadranul infero-intern. *Coloboma pleoapei superioare* este localizată, de obicei, în porțiunea internă, fiind caracterizată printr-o discontinuitate cu aspect de fantă verticală. *Coloboma pleoapei inferioare* poate fi întîlnită în sindromul Treacher-Collins sau sindromul Goldenhar. *Coloboma iris* este o fantă congenitală, care se întinde de la orificiul pupilei pînă la inserția ciliară a irisului, fiind situată mai frecvent în cadranul infero-intern. Orificiul realizat a fost comparat cu „gaură de cheie". Malformația se transmite autosomal dominant sau este o parte constitutivă în diferite sindroame condiționate genetic, cum sînt deleția parțială a brațului scurt al cromozomului 4 (4p-), asociată cu hipospadias și cheilognatopalatoschizis, sindromul „ochi de pisică" asociat cu atrezie anală, sindromul Goltz. Ocazional, coloboma iris poate fi întîlnită în sindromul Goldenhar, sindromul Marfan, sindromul Rubinstein-Taybi, sindromul Sturge-Weber și triso-

Scanned with OKEN Scanner

mia 18. **Poziția oblică a fantelor palpebrale** poate fi mongoliană (în sus și în afară) sau antimongoliană (în jos și în afară). Fante palpebrale oblice sînt descrise în sindromul Apert, sindromul coloboma iris atrezie anală, sindromul „cri du chat", sindromul Down, sindromul Rubinstein-Taybi, sindromul Treacher-Collins și, ocazional, în sindromul Hallerman-Streiff și sindromul Prader-Willi. **Blefarofimoza** este termenul folosit pentru a denumi scurtarea lungimii fantei palpebrale. Nou-născutul la termen are lungimea fantei palpebrale de $1,85 \pm 0,13$ cm. Dimensiunile fantei palpebrale variază în funcție de vîrstă, dar creșterea dimensiunilor ei este mai lentă decît a craniului și a feței, fanta palpebrală fiind relativ mai mare la copilul mic. Copilul în vîrstă de 1 an are fanta palpebrală cu lungime medie de 19 mm (cu variații între 18—21 mm), copilul între 1—10 ani are o dimensiune medie a fantei palpebrale de 25 mm (cu variații între 19—29 mm), pentru ca peste vîrsta de 11 ani lungimea fantei palpebrale să fie de 28 mm (cu o variație între 23—33 mm). Blefarofimoza este caracteristică sindromului congenital cu același nume, care se transmite autosomal dominant și se caracterizează, pe lîngă fante palpebrale înguste și ptoză palpebrală, prin baza nasului lărgită, deplasarea laterală a carunculei lacrimale și epicantus. Se mai întîlnește în sindromul Carpenter, sindromul oral-facial-digital, sindromul Waardenburg, trisomie 18 și ocazional în sindromul Freeman-Sheldon (craniocarpo-tarsal) și sindrom Dubowitz. Blefarofimoza intermitentă poate fi consecința unui *blefarospasm* și constă dintr-o contracție tonică, clonică sau tonico-clonică a mușchiului orbicular al pleoapelor. Blefarospasmul poate fi reflex, isteric sau poate să aibă semnificația unui tic. Nu se va confunda blefarofimoza cu deschiderea mică a fantelor palpebrale întîlnită secundar microftalmiei. **Epicantus** este un pliu cutanat semilunar dispus vertical în unghiul intern al ochiului, simetric, pornind de la pleoapa superioară spre cea inferioară, acoperind comisura internă a ochiului și carunculul lacrimal. Se poate întîlni ca marker somatic, fără semnificație patologică, sau ca trăsătură morfologică în unele sindroame condiționate genetic, cum sînt: blefarofimoza familială, sindrom cerebro-hepato-renal, sindrom „cri du chat", sindrom Down, sindrom Freeman-Sheldon, hipercalcemia idiopatică cu facies elfin (sindrom Williams), sindrom Rubinstein-Taybi și sindrom Smith-Lemli-Opitz. Mai rar se poate întîlni în trisomie 18 și sindrom Ehlers-Danlos, sindrom Cornelia de Lange, sindrom Möbius, sindrom Leopard, sindrom Turner, sindrom Noonan, glicogenoză tip II și agenezie renală bilaterală. **Districhiaza** constă din prezența a 2 rînduri de cili, dintre care unii au poziție aberantă (sînt îndreptați spre globul ocular); aceștia realizează un periaj permanent al corneei cu ocazia clipitului. Trăsătura se transmite autosomal dominant, iar în sindromul Falls-Kerztesz districhiaza se asociază cu ectropion parțial al pleoapei inferioare, pterygium coli și limfedem

Scanned with OKEN Scanner

cronic al membrelor inferioare. **Ectropion** semnifică întoarcerea în afară a marginii libere a pleoapelor (eversiunea pleoapei), cel mai frecvent fiind situat la nivelul pleoapei inferioare. Se descoperă astfel conjunctiva bulbară și tarsul subiacent. Ectropion congenital este întîlnit în ihtioza congenitală, forma clinică cunoscută sub numele de *colodion baby*, discheratoza congenitală (asociată cu hiperpigmentare, distrofia unghiilor și atrofie testiculară). Mai rar, ectropionul poate fi dobîndit în urma unor cicatrici retractile situate la nivelul obrajilor sau pleoapei inferioare, după arsuri profunde sau traumatisme. **Entropion** denumește întoarcerea înăuntru a marginii libere a pleoapei. Din cauza poziției vicioase a pleoapei cilii zgîrie corneea. Cel mai frecvent este o leziune dobîndită. **Ciclopia** sau ochiul unic, situat într-o orbită unică, este semn pentru complexul malformativ holoprosencefalic. Există o relație bine stabilită între ochi și orbită. Dacă nu există primordiu ocular, nu există nici orbită. Dacă există un singur primordiu ocular se va dezvolta o singură orbită. Un ochi mic se va dezvolta într-o orbită mică. Dezvoltarea orbitei osoase, relativ ca număr, poziție și dimensiune, depinde integral de prezența, numărul, poziția și mărimea globului ocular. **Anoftalmie** este termenul folosit pentru a denumi absența globului ocular din orbită sau existența unui glob ocular foarte mic și rudimentar. Anoftalmia pură este bilaterală ; globul ocular, nervul optic, chiasma optică lipsesc, în schimb există pleoape, sac conjunctival, mușchii extrinseci ai ochiului, inervație și aparat lacrimal. Anoftalmia este transmisă autosomal recesiv. Mai frecvent se întîlnește **microftalmie,** adică un glob ocular cu dimensiuni mici (prin diminuarea tuturor diametrelor) asociat, obișnuit, cu scăderea importantă a acuității vizuale. Acest caracter se poate transmite ereditar, autosomal dominant sau recesiv sau se asociază unor sindroame condiționate genetic (sindrom Golz, sindrom Hallerman-Streiff, sindrom oculo-dento-digital și ocazional în sindrom Fanconi, sindrom Goldenhar, sindrom Treacher-Collins, sindrom Aicardi, sindrom „ochi de pisică"). Se poate datori și unor infecții ale fătului dobîndite intrauterin (rubeolă și toxoplasmoză congenitală). Mărimea neobișnuită a globului ocular este cunoscută sub numele de **buftalmie** și se datorește în exclusivitate creșterii presiunii intraoculare din primii 3 ani de viață, caracteristică glaucomului infantil. Secreția crescută a umorii apoase (sau proces tumoral înlocuitor de spațiu) realizează mărirea globului ocular în toate diametrele, datorită distensibilității învelișurilor ochiului în primii ani de viață. Glaucomul congenital este prezent la naștere sau evoluează în primii 2 ani de viață. Corneea crește în dimensiuni (depășește 10,5—11 mm) și poate fi ușor tulbure. Se asociază midriază și creșterea în dimensiuni a camerei anterioare a ochiului, precum și creșterea presiunii intraoculare (> 22 mm Hg). Fotofobia, epifora și blefarospasmul sînt semne precoce de glaucom infantil. Fotofobia apărută

Scanned with OKEN Scanner

la un copil sub vîrsta de 1 an atrage atenţia asupra unui posibil glaucom, care se confirmă, oftalmologic, în peste 50% din cazuri. Glaucom unilateral se asociază hemangiomului homolateral din sindromul Sturge-Weber. Glaucomul face parte constitutivă din următoarele sindroame condiţionate genetic: sindrom Stickler, sindrom Weil-Marchesani şi ocazional poate fi întîlnit în sindromul cerebro-hepato-renal, sindromul Ehlers-Danlos, sindromul Goldenhar, homocistinuria, sindromul Lowe, sindromul Marfan, sindromul Treacher-Collins şi neurofibromatoza Recklinghausen, rubeola congenitală şi fibroplazia retrolentală. **Aniridia** este o malformaţie oculară congenitală caracterizată prin absenţa sau hipoplazia marcată a irisului. Este o trăsătură condiţionată genetic, transmisă autosomal recesiv sau dominant, dar poate fi întîlnită şi ca un defect izolat. Este consecinţa unui defect de dezvoltare a retinei embrionare putînd fi asociată cu alte malformaţii ectodermice. Aniridia bilaterală se asociază cu scăderea acuităţii vizuale, strabism şi nistagmus pendular. Formele sporadice se asociază relativ frecvent cu ataxie cerebeloasă, tumoră Wilms sau retard mental. **Petele Brushfield** sînt nişte zone discolorate, de nuanţă alb-gălbuie, de mărimea unui vîrf de ac, vizibile cu ochiul liber, dispuse „în coroană" la periferia irisului, întîlnite la vîrsta de sugar (dispar la vîrstele mari). Se întîlnesc la copiii cu ochi albaştri care au trisomie 21. **Heterocromia irisului** înseamnă culori diferite ale irisului la cei 2 ochi. Acest caracter se transmite autosomal dominant, dar poate fi întîlnit şi în sindrom Waardenburg, sindrom Horner şi neuroblastom mediastinal cu metastaze cervicale (semn dobîndit). **Pterygium ocular** este o zonă albă, de forma unei aripioare care acoperă parţial corneea reprezentînd extensia anormală a conjunctivei. Este un semn extrem de rar întîlnit în pediatrie. **Scleră albastră,** aşa cum numele o sugerează, defineşte nuanţa albăstrie a sclerei, care nu mai are culoarea albă obişnuită, comparată cu a porţelanului sau a albuşului de ou fiert. Persistenţa subţirimii sclerei (caracteristică sugarului) sau alterări structurale ale acesteia (care permit vizualizarea mediată a stratului pigmentar al coroidei), dau nuanţa albăstruie a sclerelor. Acest semn este fiziologic la sugar şi este descris în mod clasic în osteogeneza imperfectă (cu cele două forme clinice boala Vrölick şi boala Lobstein), cunoscute şi sub numele de „boala sclerelor albastre". Semnul mai poate fi întîlnit şi în sindromul Ehlers-Danlos, boala Crouzon (disostoza cranio-facială), sindromul Hallerman-Streiff, sindromul Marfan şi *incontinentia pigmenti*. **Pierderea transparenţei corneii,** care devine „tulbure", este semn de glaucom congenital, aşa cum s-a arătat, dar poate fi întîlnită şi în grupul mucopolizaharidozelor (boala Hurler, boala Morquio, boala Fabry, boala Maroteaux-Lamy), sindromul rubeolei congenitale şi ocazional poate fi întîlnită şi în sindromul Chediak-Higashi, osteogenesis imperfecta, neurofibromatoza Recklinghausen şi pahionichia congenitală. **Poziţia**

Scanned with OKEN Scanner

anormală a globilor oculari realizată de *strabism* a fost tratată în subcapitolul 2.14.3. În mod normal, irisul centrat de pupilă este situat la egală distanţă de cele 2 pleoape, axele celor 2 globi oculari fiind uşor divergente. Poziţia inferioară a irisului, care tinde să coboare sub pleoapa inferioară, „ca soarele la orizont", este cunoscută sub numele de *privire în apus de soare*. Se întîlneşte în cazurile de hipertensiune intracraniană, mai ales în hidrocefalie (semn tardiv). Semnul mai poate fi întîlnit în icter nuclear, dar şi la unii nou-născuţi la termen sau la foştii prematuri. *Pierderea privirii în sus* este întîlnită în hipertensiunea intracraniană, tumoră de epifiză sau de tuberculi cvadrigemeni, sindrom Parinaud şi ca semn tardiv în icterul nuclear. Sindromul Parinaud (oculo-glandular) apare în tuberculoză, tularemie, boala ghearelor de pisică şi este caracterizat prin conjunctivită, edem al pleoapelor şi limfadenopatie preauriculară.

B. **Inflamaţii.** Leziunile inflamatorii, infecţioase sau neinfecţioase ale globului ocular şi ale anexelor sale vor fi trecute în revistă, deşi diagnosticarea şi tratarea lor este adesea de competenţa medicului oftalmolog. Leziunile inflamatorii ale pleoapelor sînt: orgeletul, chalazionul şi blefarita. *Orgelet* este o infecţie stafilococică (abces stafilococic) al glandelor sebacee de la rădăcina cililor (glandele tarsale Meibomius). Se caracterizează clinic prin durere, tumefacţie localizată cu tendinţa la abcedare, roşeaţă şi uneori edem inflamator al pleoapei. *Chalazion* este o inflamaţie granulomatoasă, care urmează unei infecţii acute a glandelor Meibomius, incomplet evacuată. Se manifestă printr-o tumefacţie dură, localizată, puţin dureroasă, însoţită de senzaţie de disconfort minim. *Blefaritele* sînt de 2 feluri: blefarita stafilococică (marginile pleoapelor sînt roşii, acoperite cronic cu cruste situate la baza cililor, căderea parţială a acestora, chalazioane multiple) şi blefarita seboreică (cruste albe-cenuşii situate pe marginea pleoapelor şi la rădăcina genelor, cu eritem minim; se asociază cu seboreea pielii capului şi a sprîncenelor). Blefarita stafilococică şi seboreică pot coexista la acelaşi bolnav. **Ochi roşii** se datoresc hiperemiei conjunctivale şi alcătuiesc grupul mare al conjunctivitelor, cea mai banală leziune oculară întîlnită în pediatrie, caracterizată clinic prin roşeaţă (hiperemie), senzaţie de înţepătură (de corp străin), secreţie seroasă sau purulentă. În mod caracteristic vederea nu este afectată, nu există durere sau fotofobie. Conjunctivitele se împart convenţional, în funcţie de agentul etiologic, în: bacteriene, virale, fungice sau alergice. 1. *Conjunctivitele bacteriene* se datoresc infecţiei cu pneumococ, stafilococ auriu, bacil Koch-Week *(Hemophilus aegypticus), Hemophilus influenzae* şi streptococ (realizează conjunctivita pseudomembranoasă). Conjunctivita membranoasă difterică este de interes istoric. Oftalmia nou-născutului poate fi de origine bacteriană, germenii cei mai comuni fiind gonococul, stafilococul şi pneumococul. Conjunctivita gonococică şi cea produsă de *Pseudomonas aeruginosa*

Scanned with OKEN Scanner

se complică frecvent cu ulcer corneean, leziune care în evoluţie pune în pericol acuitatea vizuală. 2. *Conjunctivitele virale* se caracterizează clinic prin hiperemie, secreţie seroasă şi reacţie foliculară. Cea mai frecventă etiologie este infecţia cu adenovirus tip 3 (adeno-faringo-conjunctival) manifestată prin faringită, adenopatie preauriculară şi hiperemie conjunctivală. Afectarea conjunctivală există în perioadele de invazie a rujeolei („facies plîns"). Conjunctivita de piscină este o conjunctivită cu incluzii şi se datoreşte infecţiei cu *Chlamydia* (apariţia de foliculi pe conjunctiva pleoapei inferioare). 3. Manifestări clinice asemănătoare au conjunctivita *alergică* şi cea *vernală*. *Cheratoconjunctivita flictenulară* este un semn de hiperergie tuberculinică la copiii cu viraj recent. Se caracterizează printr-un mic nodul situat la limita dintre conjunctivă şi cornee, consecutiv acumulării de leucocite sub epiteliul conjunctival. În jurul acestui nodul există o zonă triunghiulară (cu baza spre unghiul ochiului) de hiperemie conjunctivală. 4. *Manifestări conjunctivale* există în *sindroamele mucocutane*, de tipul eritemului polimorf, şi a sindromului Stevens-Johnson. Conjunctiva este intens hiperemiată, pot apărea vezicule şi sinblefaron (adeziune între conjunctiva bulbară şi palpebrală). 5. *Hemoragii conjunctivale netraumatice* apar consecutiv rupturii capilarelor conjunctivei bulbare în: conjunctivita acută pneumococică, septicemie cu germeni gram negativi, endocardită bacteriană subacută şi unele diateze hemoragice (hemofilie, scorbut). 6. *Hiperemia conjunctivală* poate fi întîlnită la copiii care plîng mult (sindromul de separare de mamă). Reamintim aci 2 leziuni situate la nivelul limbului sclerocorneean, care nu sînt de natură inflamatorie, dar pot asocia un grad de hiperemie conjunctivală. *Inelul Kayser-Fleischer*, care constă dintr-o pigmentare brun-verzuie, situată în jurul irisului, vizibil cu ochiul liber sau la examen cu lampa cu fantă. Se datoreşte depunerii excesive de cupru la acest nivel; multă vreme a fost considerat un semn clinic patognomonic în degenerescenţa hepato-lenticulară (boala Wilson). *Cheratopatia în bandă* este un inel de culoare albă situat, de asemenea, la nivelul limbului sclerocorneean, datorit depunerii de săruri de calciu. Poate fi o complicaţie a unor boli inflamatorii (uveită, iridociclită cronică, glaucom), dar se poate întîlni şi în boli ale metabolismului calciului (hipercalcemie idiopatică, hipervitaminoză D, hiperparatiroidism, insuficienţă renală cronică). Orice copil cu suferinţă oculară care constă din scăderea acuităţii vizuale, durere vie, fotofobie, lăcrimare excesivă, anizocorie şi scăderea clarităţii mediilor transparente va fi îndrumat de urgenţă către un medic specialist oftalmolog. Ulcerul corneal şi uveita sînt de asemenea de competenţa oftalmologului. *Ulcerul corneal* este o leziune serioasă, cu posibile consecinţe asupra clarităţii vederii. Se caracterizează prin pierdere de substanţă la nivelul epiteliului anterior al corneei, înconjurată de o zonă de necroză albicioasă sau cenuşie.

Scanned with OKEN Scanner

Zona ulcerată se pune foarte bine în evidenţă cu soluţie de fluoresceină. Este consecinţa unor conjunctivite (produse de pneumococ, streptococ sau pseudomonas) sau poate fi de etiologie virală. Cea mai comună cauză la copil este infecţia cu herpes simplex (care poate sau nu să fie asociată cu herpes labial). Este foarte caracteristic cheratitei herpetice aspectul de *dendrită* a leziunii iniţiale (linie frîntă, dichotomizată). Mai rar se întîlneşte cheratita cu herpes zoster (asociată cu zona oftalmică). Etiologia ulcerului corneal este uneori greu de stabilit. *Cheratita interstiţială* este o reacţie imună acută a corneei, întîlnită în lues congenital tardiv, care constă din fotofobie, lăcrimare, durere şi scăderea acuităţii vizuale. În practică, a devenit o leziune excepţional de rar întîlnită. *Uveita anterioară sau iridociclita cronică* este produsă de agenţi infecţioşi şi imunologici. Clinic se manifestă prin durere, fotofobie, lăcrimare, roşeaţă, mioză, pupilă neregulată, hiperemie circumcorneală şi precipitat fin în camera anterioară a ochiului. Inflamaţia corpului ciliar se poate datori unor germeni sau corp străin situat la acest nivel, dar cea mai frecventă cauză este artrita reumatoidă juvenilă, forma pauciarticulară; leziunea oculară precede, este concomitentă sau urmează afectării articulare. Copiii care au anticorpi antinucleari şi factor reumatoid prezent sînt mai susceptibili de complicaţie. Este recomandabil examenul oftalmologic periodic al acestor bolnavi (interval de 3—6 luni). Uveita poate apare şi în alte boli sistemice, cum sînt toxoplasmoza, histoplasmoza, tuberculoza şi sarcoidoza. *Oftalmia simpatică* este o uveită granulomatoasă bilaterală apărută după injuria tractului uveal, la interval de 10 zile pînă la 2—4 luni. **Lăcrimarea excesivă** (epifora) se asociază frecvent leziunilor inflamatorii ale ochiului (conjunctivite, cheratite, cheratoconjunctivite), dar poate exprima şi o reacţie alergică sau la un corp străin. Lăcrimare excesivă asociată cu „nas permanent umed" trebuie să trezească suspiciunea de glaucom infantil. Nou-născutul nu are totdeauna lacrimi. Canalul lacrimo-nazal este complet permeabil la naştere doar la 2/3 dintre copii. Scurgerea anormală a lacrimilor pe obraji, mai ales dacă este unilaterală, frecvent complicată cu conjunctivită rezistentă la tratament, trebuie să ridice suspiciunea de imperforaţie congenitală a canalului lacrimo-nazal.

C. **Tumori.** *Pleoape roşii*, la nou-născut se datoresc nevilor materni (dilataţii capilare) care dispar cu vîrsta. Hemangiomul pleoapelor realizează aspectul de *pleoape albastre*, după cum „hematomul în ochelari" se datoreşte metastazelor osoase ale neuroblastomului de la nivelul orbitei. Asocierea cu proptozis este caracteristică. Neurofibromatoza Recklinghausen poate asocia un fibrom care produce îngroşarea şi distorsiunea pleoapei superioare, asociat frecvent cu gliom de nerv optic. Chistul dermoid al pleoapei superioare este situat, de obicei, în regiunea externă a pleoapei, iar în rabdomiosarcomul orbital, care evoluează, de obicei, în unghiul intern al ochiului, primul

Scanned with OKEN Scanner

semn clinic poate fi edemul pleoapei superioare. Chiste dermoide epibulbare la limbul sclero-corneean, cadranul inferoextern sînt descrise în sindromul Goldenhar. Retinoblastomul este o tumoră malignă transmisă ereditar, ca mutație a unei gene cu transmitere autosomal dominantă. Debutează în primii 3 ani de viață, este bilateral în 25% din cazuri, primele manifestări clinice fiind leucocoria, strabismul și glaucomul. Dacă copilul supraviețuiește, el poate transmite boala la 50% dintre descendenți. Familia bolnavului va fi avizată că și alți copii ai acestui cuplu ar putea avea această suferință.

D. **Traumatisme.** Hemoragia conjunctivală de cauză traumatică poate fi întîlnită la nou-născut sub forma unui inel hemoragic situat în jurul irisului, după nașteri distocice, asociată sau nu cu hemoragie meningocerebrală. Traumatismul ocular direct sau prin corp străin intraocular poate realiza de asemenea hemoragie subconjunctivală. Efortul de tuse, prin hiperpresiunea pe care o produce, se poate solda cu hemoragie subconjunctivală considerată patognomonică în tusea convulsivă. *Hipema* este termenul care denumește prezența sîngelui în camera anterioară a ochiului; este consecutiv unui traumatism ocular și apare imediat sau după un interval liber. Hipema spontan la copil, sub vîrsta de 3 ani, va ridica suspiciunea de retinoblastom. Diatezele hemoragice, cum sînt hemofilia și leucemia, se pot complica cu hipema după traumatisme minime. *Contuziile globului ocular* se pot solda cu hipema, dar și cu luxație de cristalin, hemoragie în corpul vitros sau hemoragie retiniană asociată sau nu cu dezlipire de retină. Diagnosticul se susține pe baza anamnezei, a modificărilor acuității vizuale și observarea oftalmoscopică a fundului de ochi. În orice traumatism forte se va suspecta ruptura posibilă a globului ocular, iridociclita traumatică și posibilitatea glaucomului secundar. *Corpul străin* conjunctival sau corneal va fi suspicionat pe baza anamnezei. Corpul străin conjunctival este situat, de obicei, sub pleoapa superioară. Soluția de fluoresceină poate evidenția eventuale afectări traumatice ale epiteliului superficial al corneei, știut fiind că orice abraziune corneală poate evolua ca ulcer corneal. Leziunile traumatice ale corneei se însoțesc de senzație mare de disconfort. *Arsurile* constituie o leziune traumatică relativ frecventă. *Arsura chimică*, cu substanțe alcaline sau acide, sau secundară instilației de soluție de azotat de argint 1% la nou-născut se soldează cu suferință subiectivă bine exprimată, blefarospasm, durere și lăcrimare. Anamneza este sugestivă pentru diagnostic. *Arsura cu radiații ultraviolete* apare după expunerea la radiații, arc voltaic sau chiar prin reflectarea lor de către zăpadă la schi. Razele ultraviolete nu pătrund în ochi ci produc numai leziuni superficiale. Semnele clinice care constau din durere extremă, fotofobie și blefarospasm apar după un interval liber de 6—12 ore de la expunere. *Arsura retinei* cu radiații infraroșii

Scanned with OKEN Scanner

poate conduce la orbire permanentă, dacă cineva urmăreşte fără protecţie eclipsa de soare. Arsura termică este mai rară, deoarece se produce închiderea reflexă a ochilor care realizează protecţie.

5.1.9. Regiunea nazală

A. **Malformaţii.** Cele mai importante malformaţii apar în sindroamele malformative ale zonei centrale a feţei care fac parte din complexul malformativ holoprosencefalic, ca expresie a unei tulburări de dezvoltare embrionară a crestei neurale oftalmice. Defectul numărului iniţial de celule ale crestei neurale se reflectă în defecte de dezvoltare ale derivatelor mediofaciale şi ale structurilor oculare. Aceasta are rol fundamental în edificarea scheletului craniofacial şi a structurilor mediane şi paramediane ale feţei. Din ea se formează celule cartilaginoase ale capsulei nazale, din care se vor diferenţia etmoidul, septul nazal şi cartilajele nazale, precum şi mezenhimul mugurelui nazofrontal, din care se formează vomerul şi oasele proprii ale nasului, precum şi o parte din maxilar, palatul dur şi 4 incisivi superiori. Dezvoltarea defectuoasă a regiunii medio-faciale se soldează cu absenţa osului etmoid, hipotelorism pînă la ciclopie, absenţa septului nazal, nară unică, proboscis. Ca defect de inducţie apare septarea incompletă şi tulburarea de morfogeneză a prosencefalului asociată cu absenţa bulbilor olfactivi şi deci cu grade variate de anosmie, hiposmie. Există variate grade de expresie clinică ale holoprosencefaliei, formele clinice minore putînd trece neobservate. Cea mai gravă manifestare constă din ciclopie şi proboscis, ceea ce corespunde absenţei de diviziune a lobilor anteriori ai creierului. Etmocefalie presupune un rudiment de nas (+ proboscis) şi hipotelorism grav cu holoprosencefalie. Cu cît formele clinice sînt mai puţin grave (cebocefalie) nasul devine mai bine exprimat, numai hipoplastic, sau cu absenţa oaselor proprii ale nasului şi hipoplazia cartilajelor alare în sindromul Binder, variantă benignă fără afectarea creierului, a aceluiaşi complex malformativ holoprosencefalic. Impactul psihologic produs de o malformaţie craniofacială este recent în atenţia psihologilor. Nas în formă de *cioc de papagal* este descris în sindrom Seckel, sindrom Apert, sindrom Hallerman-Streiff, *hipoplazia cartilajelor* alare, în sindrom Freeman-Scheldon, Hallerman-Streiff, oral-facial-digital. Toate sindroamele clinice asociate cu hipoplazie de mandibulă au aparenţa clinică de nas proeminent. *Atrezia choanală* (imperforaţia choanală bilaterală) realizează la nou-născut sindrom de insuficienţă acută respiratorie de tip obstructiv care se accentuează dramatic în timpul meselor şi se ameliorează spectacular în timp ce copilul ţipă. Nounăscutul nu ştie să respire pe gură astfel că această malformaţie poate fi cauză de detresă respiratorie în sala de naşteri. Explorarea foselor nazale cu o sondă subţire permite diagnosticul. Comunicarea anor-

Scanned with OKEN Scanner

mală dintre cavitatea bucală şi cea nazală, realizată în despicăturile palatine uni sau bilaterale, creează defecte funcţionale grave şi mai tîrziu estetice. Impactul psihologic al acestui tip de malformaţie, care mutilează fizionomia copilului, poate fi extrem de sever la părinţii copilului, înainte de a provoca suferinţa psihică a acestuia.

B. **Inflamaţii.** Infecţiile foselor nazale se exprimă clinic prin rinoree, obstrucţie nazală şi uneori febră (la vîrsta mică). În tratatele de specialitate se consideră că nou-născutul cu obstrucţie nazală unilaterală, asociată cu secreţie serosangvinolentă, suferă de lues congenital. Rinitele sînt virale (adenovirusuri) sau bacteriene. Ele sînt întreţinute de existenţa hipertrofiei vegetaţiilor adenoide sau de un corp străin intranazal (de obicei de origine vegetală). *Rinita alergică*, sau aşa-numita coriză de fîn, evoluează la copiii cu teren alergic în anotimpul polenurilor. Anamneza familială şi personală este extrem de importantă pentru diagnostic. Clinic, se caracterizează prin prurit nazal, obstrucţie nazală cu evoluţie rapidă şi secreţie apoasă, care irită orificiile nazale şi buza superioară. Frecvent se asociază conjunctivită alergică. Orice membrană în fosele nazale va fi considerată *a priori* ca difterică.

C. **Tumori.** *Polipul choanal Killian* este de etiologie necunoscută. Debutează în sinusul maxilar de unde iese prin ostiul sinusal. Se prezintă ca o formaţiune rotunjită, netedă, translucidă, situată iniţial în choane, dar care poate evolua spre cavum. Se manifestă clinic prin obstrucţie nazală persistentă şi progresivă. *Fibromul nazofaringian* este de asemenea de etiologie necunoscută. Se dezvoltă exclusiv la băieţi în preajma pubertăţii. Are structură vasculară bogată comparabilă cu a unui angiom. Manifestările clinice revelatorii constau din obstrucţie nazală şi epistaxis recurent. Debutul este, de obicei, în cavum, dar are tendinţa să invadeze fosa pterigo-maxilară. Deşi histologic este o tumoră benignă, prin evoluţie şi dificultăţile de eradicare constituie o problemă medicală serioasă. *Polipul sîngerînd al septului* este o condiţie benignă. Apare la ambele sexe fiind situat în regiunea anteroinferioară a septului. Manifestarea clinică este asemănătoare cu a precedentei şi constă din obstrucţie nazală şi epistaxis recurent. Sarcomul nazo-faringian şi polipoza nazo-sinusală sînt alte tumori posibile ale acestei regiuni. *Polipoza nazală* este asociată adesea cu fibroza chistică. Obstrucţia nazală se poate datori uneori unui encefalocel care proemină în fosele nazale trecînd prin lama ciuruită a etmoidului. Uneori există disembrioame tumorale sau mici meningocele intranazale. Ablaţia lor simplă se soldează cu fistule nazo-craniene prin care se scurge lichid cefalo-rahidian. Pericolul meningitelor recurente este foarte mare.

D. **Traumatisme.** *Epistaxis-ul traumatic* este un semn frecvent întîlnit în practică. Sîngerarea mucoasei nazale are loc la nivelul petei vasculare Kiesselbach situată la nivelul regiunii antero-inferioare

Scanned with OKEN Scanner

a septului. Cauzele favorizante sînt traumatismul local, cu sau fără fractură, sau *corpul străin intranazal*. Acesta poate să nu fie recunoscut de către familie. Există o mare tentație, în special la copiii preșcolari, de a-și introduce corpuri străine în orificiile naturale. Adesea se „alege" un corp străin de origine vegetală. Pe lîngă obstrucție nazală se remarcă supurație nazală unilaterală, adesea fetidă, asociată sau nu cu eroziune narinară. *Hematomul posttraumatic* al septului nazal poate apare și ca urmare a unui traumatism rămas necunoscut. Examenul local evidențiază o bombare în formă de sticlă de ceasornic situată de o parte și de alta a septului nazal. Deviația de sept posttraumatică, ca urmare a unei fracturi a septului nazal vicios consolidată, produce obstrucție nazală unilaterală și dizarmonie în dezvoltarea septului osos cartilaginos. Uneori fractura frontală sau etmoidală, ca și unele intervenții ORL pe sinusuri se pot solda cu comunicare anormală între cutia craniană și fosele nazale. Lichidul cefalo-rahidian se scurge picătură cu picătură prin fosele nazale. Pericolul infecției endocraniene propagată ascendent este deosebit de mare.

5.1.10. Gura și cavitatea bucală

Examinarea gurii și examenul endobucal este o etapă obligatorie a examenului fizic al bolnavului, dar este recomandabil să fie efectuată la sfîrșitul examenului. Se poate executa rapid, cu minimum de disconfort pentru copil, care, dacă este destul de mare, este rugat să deschidă singur gura pentru a-i fi examinați dinții. Cu ajutorul apăsătorului de limbă se va examina mucoasa jugală, gingiile, limba și în ultimul moment faringele. Inspecția gurii se poate face parțial și în timp ce copilul țipă. Sugarul și copilul mic vor fi imobilizați de către un ajutor (sau chiar de către mama copilului). Pentru un examen corect lumina trebuie să cadă convenabil.

A. **Malformații.** Se va aprecia subiectiv deschiderea cavității bucale și se va declara *macrostomie* pentru deschiderea largă a gurii și *microstomie* pentru deschidere mică a orificiului bucal. *Macrostomia* poate fi o variantă normală, constituțională sau este asociată cu sindroame genetice (boala Morquio, sindrom Goldenhar, hipercalcemie idiopatică, sindrom Treacher-Collins și sindrom Wiedemann-Beckwith). *Microstomia* poate fi și ea variantă normală sau asociată unor sindroame ereditare (sindromul Hallerman-Streiff, trisomia 18). Un grup distinct de malformații ale buzei superioare și/sau ale palatului dur alcătuiesc defectele de fuziune ale mugurilor embrionari care participă la formarea pereților cavității bucale alcătuind *cheiloschizis* (fisura congenitală a buzei superioare, de obicei paramedian stîng) sau *cheilognatopalatoschizis* (despicătura paramediană, uni sau bilaterală a buzei superioare, a marginii alveolare și a palatului dur și moale). Aceste malformații sînt determinate multifactorial, incidența lor

Scanned with OKEN Scanner

în populaţia generală fiind de 0,1%. Incidenţa în rîndul rudelor de gradul I este de 4%. Apar izolat sau asociate unor boli cromozomiale (trisomie 13, trisomie 18, sindrom „cri du chat", sindrom Klinefelter) sau altor boli congenitale (embriopatie diabetică sau rubeolică). Palatoschizis median (limitat uneori numai la bifiditatea luetei) este marker somatic pentru holoprosencefalie, alături de alte modificări ale zonei centrale a feţei, care au fost deja amintite. Palatoschizis se asociază relativ frecvent cu sindromul oro-facial-digital, sindrom Pierre-Robin, disostoză cleido-cranială, sindrom Goldenhar sau Treacher-Collins. *Lentiginoza bucală şi peribucală* este caracteristică sindromului Peutz-Jägers (polipoză intestinală asociată).

B. **Inflamaţii. Infecţiile mucoasei bucale** se numesc *stomatite* şi pot fi datorite unor germeni sau virusuri, dar sînt şi de cauză alergică, prin avitaminoze, ca efect secundar al unor medicamente sau în cadrul sindromului Stevens-Johnson. Stomatitele se manifestă clinic prin hiperemia mucoasei bucale, senzaţie subiectivă de arsură, hipersalivaţie, iar la copiii mici refuzul alimentaţiei. Adesea stomatitele se prezintă sub formă de *afte* (ulceraţii bucale superficiale, foarte dureroase, fiind modalitatea de evoluţie a unor vezicule efemere). 1. Cea mai frecventă cauză de afte este *primoinfecţia herpetică* care are loc între 6 şi 36 luni. Debutul este febril, asociat cu hiperemia difuză a mucoasei bucale şi apariţia unor ulceraţii acoperite cu depozit albgălbui, foarte aderent. Ulceraţiile sîngerează la cea mai mică atingere şi se vindecă, cu sau fără tratament, în 7—10 zile. 2. Infecţia cu *virus Coxsackie* are aparenţă clinică asemănătoare, dar manifestă o tendinţă mai mare de afectare concomitentă a ganglionilor limfatici. 3. *Stomatita aftoasă recidivantă (canker-sore)* are o etiologie neprecizată. Este mai frecvent asociată cu boli inflamatorii cronice ale intestinului. Se caracterizează prin apariţia repetată de ulceraţii bucale, fără febră şi adenopatii. 4. *Sindromul mînă-picior-gură* este de etiologie virală. Manifestarea bucală constă din vezicule (ulterior ulceraţii) cu dimensiuni de 1—8 mm situate pe mucoasa bucală. 5. *Stomatita ulcero-necrotică Vincent* este produsă de fusospirili. Ulceraţia unică, situată pe mucoasa jugală sau pe amigdale, acoperită cu depozit cenuşiu, puţin dureroasă, se asociază cu adenopatie satelită. 6. *Stomatita albicans* este întîlnită, în special, la nou-născut şi la sugarul mic. Mucoasa bucală hiperemiată este acoperită cu nişte puncte albe, detaşabile (care pot crea confuzie cu chiaguri de lapte), generate de *candida albicans*. 7. *Stomatita prin ariboflavinoză sau cea din scorbut* este excepţională în practica clinică. 8. *Stomatita postmedicamentoasă* apare după actinomicină D, cotrimoxazol, etosuximid, metotrexat, niclosamid, fenotiazine şi vincristină. 9. *Hidroa bucală* este manifestarea bucală a eritemului polimorf (sindromul Stevens-Johnson). Leziunile sînt situate cu predilecţie la joncţiunea cutaneo-mucoasă a buzelor, sub forma unor bule, care se rup rapid. Ulceraţiile care

Scanned with OKEN Scanner

rezultă sînt extrem de dureroase şi sîngerează uşor. Se asociază leziuni ale conjunctivei şi ale joncţiunii cutaneo-mucoase ano-rectale, vulvare şi ale meatului urinar. Cauza este, de obicei, necunoscută. Sînt incriminate unele medicamente sau infecţii cu *Mycoplasma pneumoniae*. 10. *Enantemul* este o erupţie particulară la nivelul mucoasei bucale apărută în cadrul bolilor eruptive (asociază exantem caracteristic). Foarte caracteristic este enantemul din rujeolă, cunoscut sub numele de semnul Koplick. Este situat la nivelul mucoasei jugale, în dreptul celui de al doilea molar maxilar al dentiţiei deciduale. Semnul precede apariţia erupţiei cu 2—3 zile. Pe fond intens eritematos apar nişte granule alb-gălbui „ca boabele de griş". Este cel mai caracteristic semn al perioadei de invazie a rujeolei. **Infecţiile faringelui** se numesc faringite, respectiv amigdalite (angine). Etiologia este bacteriană (streptococul β hemolitic fiind cel mai implicat), dar poate fi şi bacilul difteric sau stafilococul. Mult mai frecvent anginele sînt virale (aspect de herpangină). Unele angine sînt numai eritematoase (angine roşii) alteori au şi *depozit pultaceu*. *Flegmonul amigdalian* este o complicaţie a anginei acute, fiind situat între amigdală şi peretele lateral al faringelui. Amigdala este împinsă spre linia mediană, dar examinarea faringelui este foarte dificilă din cauza trismusului frecvent asociat. *Abcesul retro-faringian* a devenit foarte rar în practică. Cînd apăsăm baza limbii se constată proeminenţa foarte roşie a peretelui posterior al faringelui cu împăstare difuză a zonei. Adenoiditele acute se complică cu acest abces pentru că la sugar în dreptul vertebrei axis există 2 ganglioni limfatici care drenează fosele nazale şi cavum-ul. Starea generală a sugarului este profund influenţată, există febră mare, torticolis, disfagie şi agitaţie, iar examinarea brutală a faringelui poate fi urmată de spasm laringian reflex.

C. **Tumori.** *Epulis* este un termen nespecific utilizat pentru tumori benigne ale gingiei sau hiperplazii gingivale. Epulis congenital la nou-născut este o condiţie benignă. Hipertrofia gingivală prin hidantoină poate fi greu încadrată în categoria tumorilor. *Histiocitoza X* generează hipertrofie gingivală, urmată de ulcerare şi sîngerare. Angina ulcero-necrotică bilaterală este caracteristică leucozelor acute sau agranulocitozei. *Orice asimetrie amigdaliană* neînsoţită de semne inflamatorii acute (febră, disfagie) va fi suspectată sistematic de tumoră malignă (limfom nehodgkinian sau hodgkinian, sau leucoză acută); şi aceste tumori se pot ulcera, dar atrage atenţia disfagia foarte discretă. *Hipertrofia amigdaliană cronică* poate îmbrăca uneori aspect pseudotumoral, generînd manifestări mecanice (disfonie, disfagie, dispnee de tip superior la sugarul şi copilul mic). De obicei, acest grup de copii evoluează cu episoade inflamatorii repetate ce impun indicaţia de amigdalectomie.

Scanned with OKEN Scanner

D. **Traumatisme.** Ulcerațiile traumatice ale mucoasei bucale apar după traumatism mecanic (mușcătură accidentală), traumatism termic sau chimic (ulcerație postcaustică). Stomatita chimică postcaustică apare după ingestia accidentală de hidroxid de sodiu și se caracterizează prin ulcerații multiple, sîngerînde, acoperite cu false membrane, durere vie, disfagie și sialoree. Aceste ulcerații traumatice se vindecă fără sechele.

5.1.11. Limbă

A. **Malformații.** 1. *Macroglosie* este un termen sub care este denumită hipertrofia limbii, întovărășită adesea de protruzia ei. *Forma congenitală* se datorește unei hiperplazii fibroase sau musculare. Sindromul Beckwith-Wiedemann asociază macroglosie cu visceromegalie. *Formele dobîndite* de macroglosie se datoresc hipotiroidismului congenital, mucopolizaharidozelor (manozidoza, sindrom Hurler), glicogenozei (boala Pompe) și amiloidozei primare. 2. *Limba plicaturată* (limba scrotală), anomalie congenitală întîlnită la 1% din populație, reprezentînd o genodermatoză cu transmitere autosomal dominantă. Aspectul clinic constă din fisuri (șanțuri) cu dispoziție neregulată, situate pe fața dorsală a limbii, avînd adîncimea de 2—3 mm, ceea ce conferă limbii un aspect fisurat, eventual cerebriform; este o anomalie permanentă și indoloră. Se întîlnește în unele cazuri la copiii cu sindrom Down. Limba plicaturată se asociază adesea cu *limbă geografică* (glosită migratorie benignă). Leziunea este nedureroasă, fără semnificație patologică și constă dintr-un „desen lingual", care se schimbă de la o zi la alta. Pe suprafața limbii se constată niște arii circulare sau eliptice, de colorație roșie (depapilare lingual), cu marginile ușor proeminente, acoperite cu un depozit albicios și realizînd un aspect de „hartă geografică". 3. *Glosoptoza* este termenul folosit pentru poziția posterioară a limbii, asociată cu micrognație (hipoplazie de mandibulă). Glosoptoza creează dificultăți de înghițit și dispnee de tip inspirator. Dintre cauzele de glosoptoză se citează sindromul Pierre-Robin, care asociază, adesea, și palatoschizis, bolnavul prezentînd repetate episoade de cianoză și dificultate în respirație. Dintre sindroamele care asociază micrognație se pot face exemplificări cu sindromul Treacher-Collins, sindromul Goldenhar, sindromul Seckel, sindromul Smith-Lemli-Opitz.

B. **Inflamații.** Bolile inflamatorii ale limbii se numesc glosite. Ele au, de obicei, aceleași origini ca și stomatitele. Un aspect particular realizează enantemul din *scarlatină*. În perioada de invazie a scarlatinei, asociat cu eritem difuz buco-faringian, limba este acoperită cu un depozit alb-sabural abundent avînd însă marginile și vîrful roșu. Aspectul este cunoscut sub numele de „limbă de porțelan". În perioada de stare a scarlatinei se descrie un adevărat „ciclu lingual".

Scanned with OKEN Scanner

Începînd din a 2-a zi de boală, limba începe să se descuameze dinspre vîrf spre bază, spre V-ul lingual; descuamaţia este terminată în 4—6 zile, iar papilele linguale proeminente realizează aspectul de „limbă zmeurie". Reepitelizarea începe în perioada imediat următoare şi limba îşi recapătă aspectul normal în a 10-a—a 12-a zi. *Ranula* este un chist mucoid al glandelor sublinguale, iniţial situat lateral, care apoi depăşeşte linia mediană provocînd o jenă mecanică şi funcţională. Tumefacţia, care are caracter fluctuent, este independentă de planul osos. Puncţia acestui chist aduce un mucus filant.

C. **Tumori.** Hemangiomul sau limfangiomul limbii sînt tumori benigne care generează macroglosie. Mărirea de volum a limbii se mai poate datori unui rabdomiom sau higromei chistice, de asemenea neurofibromatozei Recklinghausen.

D. **Traumatismele** limbii apar ocazional şi, de obicei, asociază sîngerări abundente.

5.1.12. Dinţii

A. **Malformaţii.** Examenul dinţilor, din punctul de vedere al leziunilor vizibile şi palpabile, se face cu ocazia examenului endobucal. Se apreciază congruenţa între mărimea dinţilor şi mărimea arcadelor alveolare. Se pot constata *înghesuiri* (incongruenţa se datoreşte implantării unor dinţi mari pe arcade mici) sau *treme* (dinţi mici implantaţi pe arcade mari). Se apreciază concordanţa dintre vîrsta cronologică şi vîrsta dentară. Forma bolţii palatine (joasă, înaltă sau ogivală) determină forma arcadei dento-alveolare superioare. *Arcada permanentă superioară* are formă de parabolă (regiunea frontală în semicerc, regiunile laterale diverg spre distal), iar arcada permanentă inferioară are formă de *elipsă* (regiunea frontală în semicerc, regiunile laterale se depărtează spre distal, în timp ce ultima porţiune se apropie de linia mediană). Un timp important al examenului endobucal îl constituie aprecierea *ocluziei dentare*, adică a raportului între cele 2 arcade. Raporturile patologice între cele 2 arcade (ca şi toate anomaliile aparatului dento-maxilar) constituie obiectul ortodonţiei. Medicul pediatru trebuie numai să sesizeze aceste anomalii şi să îndrume copilul spre stomatolog. Anomaliile de ocluzie se descriu în plan frontal şi transversal şi pot fi verticale şi sagitale. În privinţa rapoartelor sagitale patologice se descrie *inocluzie sagitală* (incisivii superiori situaţi înaintea celor inferiori, cu distanţă între ei) şi *ocluzie inversă frontală* (incisivii inferiori sînt situaţi înaintea celor superiori). În plan vertical există *ocluzie adîncă* (frontalii superiori acoperă frontalii inferiori cu mai mult de 1/3) sau *ocluzie deschisă* (inocluzie verticală). *Anomaliile dentare numerice* afectează, de obicei, dentiţia permanentă. Există *agenezii dentare* (mugurele dentar nu

Scanned with OKEN Scanner

s-a format) sau *anodonție* (mugurele dentar s-a format, dar evoluția a fost oprită în fazele foarte precoce). Examenul clinic nu poate face distincție între aceste 2 tipuri de anomalii. Anodonția poate fi totală (ca în displazia anhidrotică ectodermală, în care pot exista totuși 2 incisivi mediani superiori, cu formă specială „ca un cui") sau parțială. Anodonția parțială se datorește unor cauze locale (cheilognatopalatoschizis) sau generale (genetice). În ordinea frecvenței pot lipsi următorii dinți: al 3-lea molar, incisivii laterali maxilari, premolarii 2 mandibulari. Incisivul median unic este marker de holoprosencefalie. *Dinții supranumerari* apar, în special, în zona incisivilor centrali și maxilarului.

Anomalii de formă. Macrodonția și microdonția afectează, în special, incisivii laterali maxilari care pot fi subțiri și ascuțiți, în formă de pană. Dinți îngemănați sînt cei la care două coroane dentare fuzionate corespund unei singure rădăcini.

Ectopia dentară denumește o poziție anormală a dintelui care nu mai erupe normal pe arcadă ci în afara ei. Cel mai frecvent se constată ectopie dentară la nivelul caninilor superiori și inferiori.

Distrofiile dentare grupează toate modificările de număr, dimensiuni, formă și structură a dinților care survin în perioada de formare a lor. Dintre acestea se pot cita următoarele varietăți. 1. *Melanodonția* este o distrofie dentară progresivă, relativ frecvent întîlnită, care afectează *dentiția temporară* și mai frecvent incisivii temporari superiori. Debutează în 1/3 mijlocie a feței vestibulare, sub forma unor pete albicioase de decalcifiere, urmată de descoperirea dentinei subiacente care se colorează în negru cu un pigment hematinic, suprafața avînd un aspect lăcuit. Evoluția leziunilor este lentă, nedureroasă deoarece camera pulpară este obturată printr-un proces de neodentinogeneză. În final, coroana dentară se fracturează și rămîne în loc un bont negru. Boala trebuie considerată un *defect cantitativ al smaltului* rezultînd din injurii asupra celulelor formatoare (ameloblaști); 14% dintre copiii de 2—4 ani au hipoplazia smaltului dentiției primare. Incidența acestei leziuni este mai mare la copiii cu rahitism, rahitism vitamino-rezistent, hipoparatiroidism. Se pare că depinde mult de homeostazia fosfor/calciu, avînd mai mare prevalență la grupul „calcipenic" și „fosfopenic" (fig. 22). Se știe că ameloblaștii sintetizează matricea care inițial conține 20% proteine, 5—10% săruri de calciu și foarte multă apă. În procesul de maturație al matricei apa și proteinele sînt înlocuite cu carbonat de calciu și fosfor, constituenți ai hidroxiapatitei. Smaltul matur conține doar 1% substanțe organice, 3% apă și 96% componente anorganice; este avascular și acelular. Hipoplazia smaltului se manifestă prin traumatizări metabolice și fizice care apar în timpul formării smaltului. 2. *Amelogenesis imperfecta* este o boală genetică a dinților cu transmitere autosomal dominantă. Smaltul este foarte subțire, dar cu compoziție

Scanned with OKEN Scanner

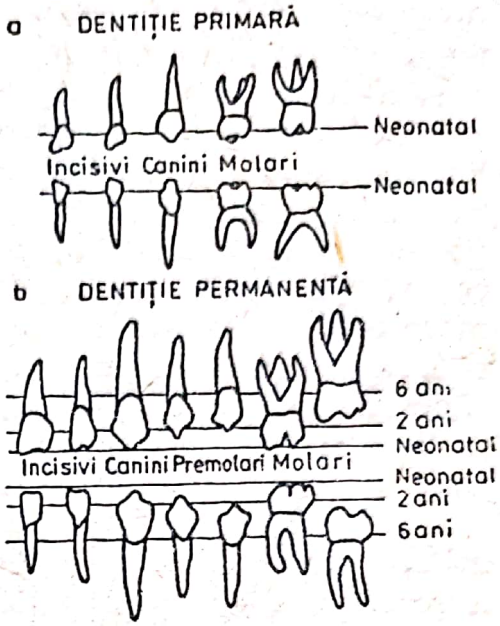

Fig. 22. Cronologia dezvoltării smalțului dentar: a) dentiție primară; b) dentiție permanentă. Liniile orizontale din desen indică înălțimea pînă la care este dezvoltat smalțul dentar la vîrstele notate pe figură

normală. Prin transparență se vede dentina de culoare galben maronie. Este afectată atît dentiția primară, cît și cea definitivă. Matricea anorganică a smalțului se maturizează prea repede și nu reușește depunerea mai multor straturi de smalț. 3. *Dentinogenesis imperfecta* rezultă din perturbarea diferențierii normale a odontoblaștilor. Dentina are colorație brună, este afectată joncțiunea smalț-dentină atît la dinții temporari, cît și la cei definitivi. Rezultă vulnerabilitate deosebită a dinților, ceea ce conduce la uzura coroanei dentare, care „se toceşte". Suprafața de uzură este netedă, lucioasă și translucidă. Camera pulpară dispare prin formarea de dentină secundară. Tocirea dinților este nedureroasă, coroanele restante sînt galbene, apoi maronii. Din cauza distrucției coroanelor rezultă ocluzie adîncă. 4. *Sindroame congenitale însoțite de dentiție întîrziată sau defectuoasă. Osteogenesis imperfecta* se asociază cu *dentinogenesis imperfecta. Osteopetroza* asociază erupție dentară întîrziată, ca și rahitismul hipofosfatemic și pseudohipoparatiroidismul. *Displazia anhidrotică ectodermală* se caracterizează prin absența totală sau parțială a dentiției. Uneori există 2 incisivi mediani mici, conici, hipohidroză, păr rar și friabil, sindrom febril prelungit la vîrstele mici. *Disostoza cleido-cranială* se caracterizează prin erupția întîrziată a dinților, dinți cu anomalii de mărime și formă. *Sindromul Gorlin* (sindromul nevilor cu celule bazale) asociază chiste odontogene, plasarea neregulată a dinților și carii multiple. *Displazia condro-ectodermală* (Ellis van Creveld) se caracterizează prin dentiție primară conică, dinți ascuțiți ca un țăruș, anodonție parțială și erupție întîrziată. *Displazia fibroasă poliostotică* se asociază cu erupție dentară întîrziată. Hipotiroidismul congenital, ca și mucopolizaharidozele, asociază, de asemenea, anomalii

de erupție și de aliniere dentară. Mai rar, se pot decela anomalii dentare în sindrom Apert, boala Crouzon, sindrom Cockayne, sindrom Seckel, sindrom Ehlers-Danlos, sindrom Golz, homocistinurie. 5. *Boli și sindroame genetice însoțite de căderea precoce a dinților*: hipofosfatazie (boală transmisă autosomal recesiv), acatalasemie (sindrom Takahara), neutropenia ciclică, sindromul Papillon-Léfèvre (căderea precoce atît a dinților primari, cît și a dinților definitivi, precedată de aspect clinic de paradontopatie și asociată, în mod caracteristic, cu keratodermie palmo-plantară transmisă autosomal recesiv). Histiocitoza X (în special boala Hand-Schüller-Christian) asociază căderea precoce a dinților, dar afectarea pulmonară, osoasă, otică și diabetul insipid frecvent asociat permite diagnosticul. *Periodontosis juvenilis*, mult mai rară decît la adult, este cauză de edentare precoce.

B. **Erupția dentară.** Din momentul formării mugurelui dentar, fiecare dinte începe o mișcare „în spre afară" în raport cu osul, mișcare care este continuă. Dinții mandibulari erup înaintea corespondenților maxilari, mai repede la fete decît la băieți. *Dentiția primară* (deciduală) este formată din 20 de dinți, cîte 10 pentru maxilar și mandibulă (4 incisivi, 2 canini și 4 molari pentru fiecare dintre ele). Incisivii mediani inferiori erup între 5 și 6 luni, iar cel de al doilea molar decidual între 20 și 30 luni. Străbaterea gingiilor de către dinți se poate însoți de unele fenomene inflamatorii locale, durere, sialoree, iritabilitate. *Erupția dentară întîrziată* se poate datora unor factori sistemici (hipopituitarism, hipotiroidism, rahitism sau boli genetice deja amintite) sau cauze locale (chisturi dentare, malpoziția dinților). Febra va fi atribuită cu prudență erupției dentare. *Dentiția permanentă* este formată din 32 de dinți, cîte 16 dinți pe mandibulă și maxilar și anume 4 incisivi, 2 canini, 4 premolari și 6 molari. Primii erup incisivii centrali mandibulari, în jurul vîrstei de 6—7 ani, iar al treilea molar apare între 12 și 22 ani. *Erupția dentară prematură* este determinată de căderea precoce a dinților predecesori primari. *Dinții prezenți la naștere* se întîlnesc cu o frecvență de 1/2 000 nou-născuți.

G. Inflamații. 1. *Cariile dentare* sînt un proces patologic complex care afectează atît dentiția primară, cît și pe cea definitivă, în producerea cărora intervin o multitudine de factori, dintre care intră în discuție rezistența individuală a dinților, obiceiuri și caracteristici alimentare, posibilitatea agentului agresiv de a acționa în condițiile florei bucale mixte. Se cunoaște acțiunea cariogenă a alimentelor bogate în glucide. Se discută originea bacteriană a cariilor (în special acțiunea streptococului). Prin frecvența enormă a acestei leziuni (91% dintre dinții definitivi și 67% dintre dinții deciduali) caria este considerată o importantă problemă de sănătate publică. *Abcesul alveolar* complică devitalizarea dintelui.

Scanned with OKEN Scanner

D. **Tumori** de origine dentară (chisturi dentare) sînt destul de rare și sînt descoperiri radiologice.

E. **Traumatisme** dentare, în special la nivelul dinților frontali, se pot solda cu fractura dinților sau dislocația lor.

5.2. Gît

Nici o altă regiune a corpului nu are mai multe leziuni vizibile și palpabile ca regiunea gîtului.

A. **Malformații.** *Gîtul scurt* este caracteristic sugarului, dar mai este întîlnit și în boala Hunter, boala Hurler, boala Morquio, sindromul Klippel-Feil, sindromul Noonan, sindromul Turner, sindromul Goldenhar, displazia spondilo-epifizară. *Gîtul palmat* (*pterygium coli*) prezintă niște cute de piele situate între regiunea occipitală și regiunea umerilor. Aspectul bolnavilor a fost comparat cu un sfinx. Acest marker somatic este descris în sindromul Turner sau sindroame Turner-like; ocazional pot fi întîlnite în sindromul Down sau trisomia 18. Originea lor malformativă a fost discutată la 2.3.7. Există un grup variat de malformații cunoscute sub numele de chiste congenitale la nivelul gîtului. Se obișnuiește să fie prezentate separat cele situate pe linia mediană de cele situate lateral (fig. 23 a și 23 b).

Linia mediană anterioară. 1. *Chist și fistulă de canal tireoglos* (canalul Bockdaleck). Aceste formațiuni pot fi situate oriunde între baza limbii (*foramen caecum*) și marginea superioară a istmului corpului tiroid. Chistul se prezintă sub forma unei tumefacții indolore, rotunjite, renitente, fixată profund, față de care planurile superficiale sînt mobile. În mod foarte caracteristic formațiunea se mobilizează în timpul deglutiției. În jurul vîrstei de 3—4 ani tumefacția atinge un anumit volum, cu dimensiuni variabile, în funcție de diferite momente ale examinării. Chistul canalului tireoglos se poate tumefia, se poate infecta, se poate transforma într-un abces și poate fistuliza (uneori la baza limbii). *Sinusul canalului tireoglos* este un mic orificiu „orb" situat pe linia mediană, deasupra osului hiord, care se retractă sau proemină, în funcție de mișcările limbii. 2. *Chistul dermoid median* poate fi situat între planșeul bucal și stern, suprasternal sau subhioidian; se prezintă ca o masă mediană, asimptomatică, de mărimea unui sîmbure de caisă, care nu se mobilizează în timpul deglutiției.

Fistule și chisturi laterale. Fistulele laterale ale gîtului sînt de origine branhială, pot fi unice sau bilaterale, simetrice, familiale, mai frecvente la fetițe. *Resturile celui de al doilea arc branhial* se pot vizualiza în regiunea gîtului sub forma unui apendice care conține cartilaj, situat subcutanat, avînd comunicare cu fosa peritonsilară. Clinic se constată, adesea, numai un mic sinus, localizat pe marginea anterioară a mușchiului sternocleidomastoidian, din care iese

Scanned with OKEN Scanner

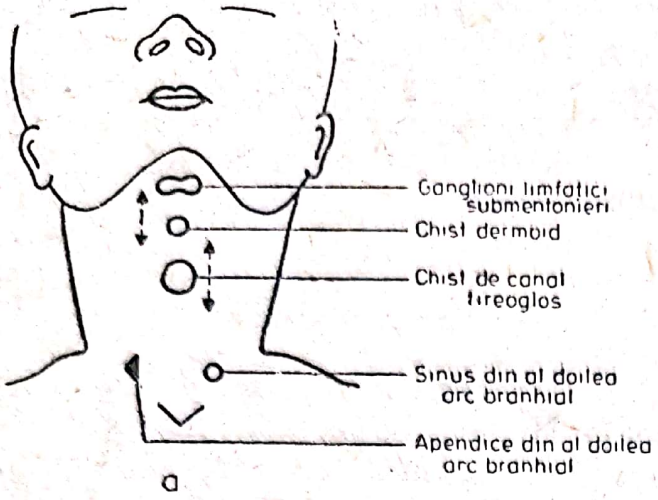

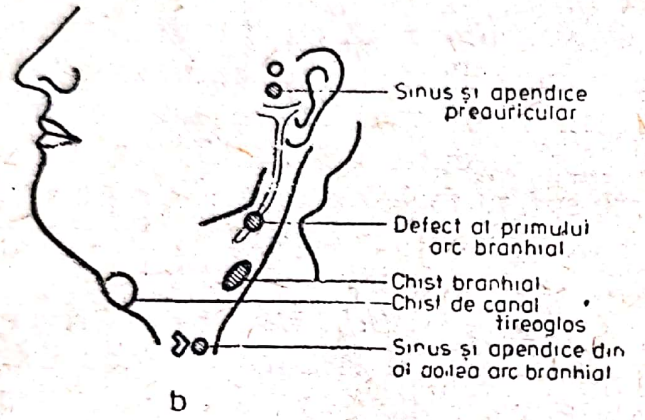

Fig. 23. Vestigii embrionare la nivelul gîtului : a) vedere anterioară ; b) vedere laterală

cu intermitență un lichid seros. Sediul este situat, totdeauna, deasupra articulației sterno-claviculare. *Resturile primului arc branhial* se pot întîlni sub forma unui chist (sau sinus), situat la jumătatea distanței dintre linia mediană posterioară și marginea anterioară a mușchiului sternocleidomastoidian. Poate fistuliza în canalul auditiv extern și atunci se confundă cu un drenaj auricular cronic. *Arcul aortic cervical* (rest al arcurilor aortice embrionare) se poate manifesta clinic sub forma unei mase pulsatile situate în regiunea suprasternală și supraclaviculară la care nivel se poate auzi, uneori, un suflu. Arcul aortic poate comprima trahea sau esofagul, realizînd disfagie sau disfonie la vîrstele mici. *Lacurile venoase* se pot evidenția cu ocazia țipătului sau tusei, sub forma unei formațiuni care „se umflă" în furculița sternală ajungînd uneori la dimensiuni destul de mari ; se datoresc unei variante anatomice de drenaj a sistemului venos în vena jugulară. Unii autori consideră că semnul se datorește hernierii domului pleural spre gît, accentuat mult de manevra Valsalva. *Limfangiomul gîtului* (higroma chistică a vechilor autori) este prezent de la naștere. Se manifestă sub forma unei mase tumorale moi, greu delimitabile, moderat mobilă, translucidă la transiluminare, multiloculară. Este formată din chiste multiple care conțin limfă. Tegumentele supraiacente au aspect normal. Modifi-

carea bruscă de volum a chistului se datorește adăugării unei hemoragii intrachistice. Sediul cel mai comun al limfangiomului este laterocervical, supraclavicular, axilar, dar și în mediastin, înaintea traheii. Prin dimensiunile uneori uriașe poate produce compresiunea căilor respiratorii și fenomene respiratorii obstructive de tip superior, iar prin ocuparea planșeului bucal realizează ridicarea limbii. Compresiunea nervului facial la ieșirea din traseul osos poate conduce la paralizie facială de tip periferic.

Torticolis este termenul care denumește atitudinea vicioasă a capului care constă din torsiunea gîtului datorită contracției unuia din mușchii sternocleidomastoidieni, asociată sau nu cu contracția mușchiului trapez sau splenius; determină o înclinație laterală a capului și ușoară flexie. *Torticolisul congenital* este prezent de la naștere. Dintre cauzele osoase se poate cita hipoplazia apofizei odontoide, defectul de fuziune a apofizei odontoide la corpul axisului (mucopolizaharidoză), hemivertebre, sindrom Klippel-Feil, diformitatea Sprengel. *Sindromul Klippel-Feil* (sinostoza congenitală a coloanei vertebrale cervicale) se datorește unui defect de segmentare a vertebrelor cervicale. Gîtul este scurt, palmat, iar mobilitatea regiunii este afectată. *Diformitatea Sprengel* se caracterizează prin omoplat sus situat, de formă particulară, atașat de coloana vertebrală prin benzi fibroase, cartilaginoase sau osoase. În 50% din cazuri se asociază scolioză congenitală, hemivertebre, fusiunea coastelor sau sindrom Klippel-Feil. Dintre cauze ligamentare se poate cita absența congenitală a ligamentului transvers, rezultînd subluxații sau dislocații ale vertebrelor cervicale C_1—C_2. *Displazia fibroasă a mușchiului sternocleidomastoidian* evoluează într-un sindrom complex, realizat de ruptura intrauterină a mușchiului sternocleidomastoidian datorită activității motorii a fătului. Mușchiul se vindecă prin fibroză și contractură care realizează următoarele fenomene: torticolis, asimetria feței (care rezultă din afectarea părților moi, mușchilor și oaselor) și, de obicei, prezentație pelviană. Contractura mușchiului sternocleidomastoidian la nou-născut este o leziune palpabilă și nu vizibilă. După eliminarea din circulație a hormonilor de sarcină zona fibroasă se vindecă și la nivelul mușchiului devine evidentă o leziune, care, de această dată, este vizibilă și palpabilă, cu aspect de tumoră, ca o masă fibroasă de mărimea unui bob de fasole, care se pune mai bine în evidență cînd copilul este cu umerii ridicați și capul în hiperextensie. Această „tumoră" palpabilă în grosimea mușchiului dispare între 6 și 8 luni de viață, iar vîrsta optimă de diagnostic este cea de 3—4 luni. Alți autori consideră că fibroza localizată a mușchiului sternocleidomastoidian este consecința unei ischemii, necroze vasculare, tromboze arteriovenoase sau hemoragii, leziuni produse intrauterin la nivelul mușchiului și vindecate prin fibroza și scurtarea lui.

Scanned with OKEN Scanner

B. **Inflamaţii.** Leziunile inflamatorii ale gîtului interesează fie scheletul osos (coloana vertebrală cervicală), fie părţile moi (ganglioni limfatici, glandă tiroidă etc.). Leziunile inflamatorii ale ganglionilor limfatici cervicali, ca şi leziunile inflamatorii ale laringelui au fost discutate semiologic în subcapitolele 2.5.5. şi 2.9.1. Reamintim totuşi cîteva aspecte. *Adenita cervicală* este, de obicei, secundară faringitelor şi amigdalitelor, în special cele produse de streptococul β hemolitic sau virusul Epstein-Barr. În aceste cazuri ganglionii cervicali sînt afectaţi simetric, bilateral. Orice adenopatie cervicală care nu s-a remis după tratament antibiotic şi persistă peste 6 săptămîni, fără să evolueze spre fluctuenţă, necesită biopsie pentru diagnostic diferenţial cu o formaţiune malignă. *Adenoflegmonul submandibular* este un abces al ţesutului celular subcutanat secundar infecţiei teritoriului de drenaj limfatic cutaneo-mucos. Uneori leziunea iniţială a trecut neobservată, fără manifestări clinice; adenoflegmonul este totdeauna o leziune secundară. Bolnavul prezintă semne generale şi semne locale de supuraţie, colecţia putînd fistuliza spre piele sau spre faringe. *Abcesul latero-faringian cervical* (adenoflegmon laterocervical) se manifestă sub forma unei tumefacţii dure, dureroase, rău delimitată, situată sub şi înaintea muşchiului sternocleidomastoidian, însoţită de torticolis. *Inflamaţia glandei tiroide* realizează tiroidita subacută sau tiroidita cronică. *Tiroidita subacută* se manifestă prin mărirea bruscă de volum a glandei tiroide însoţită de durere. În antecedente există o infecţie recentă cu virus urlian, angină streptococică sau boală acută febrilă. Se asociază creşterea VSH şi uneori şi un titru crescut de anticorpi antitiroidieni. *Tiroidita cronică* Hashimoto este probabil cea mai comună cauză de mărire a glandei tiroide la fetiţele adolescente. Tiroidita limfocitară cronică este o boală inflamatorie autoimună care se poate asocia cu eutiroidie, hipo şi hipertiroidie. În clasificarea bolilor autoimune, publicată în 1981, acestea sînt împărţite convenţional în 2 grupe (*cluster*). *Grupul lupus* (*lupus cluster*) include: LES, purpura trombocitopenică imună, artrita reumatoidă juvenilă, sclerodermia şi hepatita cronică lupoidă. Acest grup de boli se caracterizează prin absenţa autoanticorpilor specifici de organ şi prin prezenţa anticorpilor antinucleari. Markerii serologici nu au specificitate de organ. *Grupul tiro-gastric (Thyro-gastric cluster)* include: tiroidita Hashimoto, anemia pernicioasă, suprarenalita autoimună, hipoparatiroidismul şi vitiligo. Se caracterizează prin autoanticorpi specifici de organ. Unii autori includ în acest grup şi diabetul. Este absolut excepţional ca boli din primul grup să se asocieze cu boli din grupa a doua. S-a demonstrat că locus-ul pentru HLA este situat pe cromozomul 6, în vecinătatea sediului care comandă controlul răspunsului imun. În tiroidita Hashimoto se pot pune în evidenţă autoanticorpi antitiroglobulină, care au acţiune citotoxică. S-a remarcat incidenţa familială a bolii, în

Scanned with OKEN Scanner

legătură cu coincidența cu un anumit antigen de histocompatibilitate. Din punct de vedere clinic se manifestă ca o gușă asimptomatică, cu hipo sau hiperfuncție tiroidiană: 87% dintre bolnavi sînt eutiroidieni. Examenul clinic evidențiază mărirea de volum a glandei tiroide, care este relativ fermă la palpare, simetrică sau asimetrică; se pot demonstra titruri mari de anticorpi antitiroidieni (de ordinul 1/25 000) și anticorpi antimicrosomali (1/32). Aspectul clinic este de masă palpabilă „caldă", care asociază titruri semnificativ crescute de autoanticorpi. Leziunile inflamatorii pot condiționa poziția anormală a gîtului sau mobilitate redusă (sau dureroasă) a regiunii.

Sindromul Grisel sau torticolisul nazo-faringian apare în cursul unei infecții de căi aeriene superioare (rinofaringită, anginâ, abces amigdalian, abces retrofaringian, post amigdalectomie sau postmastoidectomie, parotidită supurată, adenită cervicală). Sindromul este descris exclusiv la copil și adolescent și se datorește contracturii mușchilor prevertebrali, secundară inflamației țesutului limfatic retrofaringian, care constituie „stația" de drenaj limfatic a teritoriilor amintite. Aspectul clinic nu este diferit de al torticolis-ului de altă etiologie. Capul copilului este rotat spre partea sănătoasă, în medie cu 20°, are înclinație de 20°, cu umărul corespunzător ridicat, și asociază febră, voce nazonată și semnele clinice ale bolii de bază. Unii autori vorbesc nu numai de contractura mușchilor prevertebrali, ci de o adevărată celulită prevertebrală. *Torticolis auricular Géllé* este o contractură iritativă a mușchiului sternocleidomastoidian, provocată de boli inflamatorii ale urechii. *Torticolis ocular* este o poziție compensatorie la copiii cu strabism paralitic sau nistagmus congenital.

Un grup larg de boli inflamatorii se exprimă clinic prin hipertonia mușchilor cefii care poate fi pusă în evidență printr-o manevră cunoscută sub numele de „redoarea cefii". Bolnavul este așezat în decubit dorsal, iar medicul face tentativă de flectare pasivă a capului și gîtului spre torace. Semnul este pozitiv cînd este întîmpinată rezistență, generată de contractura mușchilor cefii, creșterea tonusului musculaturii axiale posterioare, ca urmare a impulsurilor vehiculate spre centrii spinali, de la rădăcinile afectate ale nervilor spinali. În mod clasic descris semnul se pozitivează în meningită, abces cerebral, encefalită, mielită, tetanos, în adenitele cervicale din rubeolă, mononucleoză infecțioasă și abces retrofaringian. Meningita neonatală nu are redoare de ceafă. Semnul poate fi pozitiv și în unele sindroame de hipertensiune intracraniană, în special în tumorile de fosă cerebrală posterioară, dar și în tumora medulară, hemoragie cerebrală, malformație Arnold-Chiari. Limitarea mișcărilor de flexie ale coloanei cervicale și semnul de contractură provocată a mușchilor cefii poate fi întîlnit în artrita articulațiilor cervicale, afectare frecventă în artrita reumatoidă juvenilă, în special în forma cu debut sistemic, unde poate constitui, uneori, prima (și multă vreme unica) manifestare

Scanned with OKEN Scanner

articulară. Febra de tip septic, hiperleucocitoza și redoarea cefii pot crea confuzii cu diagnosticul de meningită, ocazionînd repetate puncții lombare pentru diagnostic diferențial.

Opistotonusul trebuie înțeles ca o redoare de ceafă de severitate extremă, care imprimă o poziție particulară capului bolnavului, care este „aruncat pe spate". Întregul corp ia o poziție „ciudată", hiperextensia capului fiind asociată cu extensia coloanei vertebrale, care descrie o curbă cu concavitatea posterioară. În decubit dorsal copilul se sprijină numai „în cap și în călcîie". Opistotonus poate fi semn de meningită acută la sugar, dar se întîlnește și într-o serie de boli degenerative și metabolice, cum sînt: boala Krabbe (distrofia cu celule globoide), boala Gaucher, boala urinelor cu miros de sirop de arțar (leucinoza), paralizie cerebrală de tip spastic (asociată cu tetrapareză spastică), sechele neurologice de icter nuclear. În cărțile clasice opistotonusul este descris ca fiind caracteristic în tetanos și în intoxicația cu stricnină.

C. **Tumori.** *Adenopatiile tumorale*, generate de limfom hodgkinian și nehodgkinian, au fost prezentate la 2.9.1. Limfoamele constituie cele mai frecvente tumori maligne ale acestei regiuni. Cu frecvență mai mică poate fi întîlnit *neuroblastomul cervical*. Orice masă palpabilă, dură, nedureroasă, situată în regiunea cefei unui copil care prezintă și sindrom Horner, sugerează ca posibil un neuroblastom cu punct de plecare lanțul simpatic cervical. Ca pentru orice fel de tumoră malignă, biopsia este esențială pentru stabilirea diagnosticului. **Tumorile maligne ale regiunii cervico-faciale** reprezintă 8% dintre neoplaziile copilului. Băieții sînt mai afectați decît fetele. *Rabdomiosarcoamele embrionare*, întîlnite cu maximum de frecvență între 2 și 5 ani, reprezintă 54% dintre neoplaziile acestei regiuni. Formațiunile tumorale care interesează calea aero-digestivă superioară seamănă în debut cu afecțiuni inflamatorii banale. Unilateralitatea simptomelor, persistența acestora timp de peste 10 zile, în ciuda tratamentului antibiotic aplicat, sau remisiune incompletă după tratament corect aplicat, trebuie să fie criteriul utilizat de pediatru pentru îndrumarea cazului către un medic specialist otorinolaringolog. Tumorile rinofaringelui, de obicei *carcinoame epidermoide și epitelioame glandulare*, întîlnite mai frecvent la copilul de vîrstă școlară, debutează cu simptomatologie banală (rinoree sangvinolentă, epistaxis, obstrucție nazală, rinolalie, hipoacuzie sau senzație de ureche plină cu apă, disfagie și trismus). În 70—90% din cazuri semnul revelator este adenopatia latero-cervicală superioară, de duritate lemnoasă. Sediul înalt al adenopatiei trebuie să sugereze originea ei rinofaringiană (metastază ganglionară caracteristică). Este posibilă și afectarea perechii X, XI și XII a nervilor cranieni, avînd în vedere natura invadantă a tumorii. Examenul radiologic al cavumului, precum și examenul ORL sînt indispensabile pentru depistarea sediului tumorii.

Scanned with OKEN Scanner

Palparea glandei tiroide se face succesiv, cu capul în flexie sau în extensie, în timpul deglutiției sau în afara ei, examinatorul fiind plasat în spatele bolnavului. Se folosesc, pentru palpare, cele 2 indexe ale celor 2 mîini, care se insinuează de o parte și de alta a cartilagiului tiroid.

Tumorile maligne ale glandei tiroide nu sînt excepționale la copil și 17—40% dintre nodulii tiroidieni sînt de natură malignă. Posibilitatea ca un nodul tiroidian solitar să fie malign este mai mare la copil decît la adult. S-a stabilit o corelație între neoplasmul tiroidian și iradierea capului și a regiunii cervicale. Cea mai frecventă leziune este carcinomul papilar și mixt. Diagnosticul de tumoră tiroidiană malignă este sugerat de creșterea rapidă a glandei, afectarea vocii, disfagie și adenopatie cervicală. De obicei, funcția tiroidiană este normală. Afectarea concomitentă a ganglionilor cervicali se întîlnește în 60—85% din cazuri, iar la 14% dintre bolnavi la primul examen clinic există metastaze pulmonare. Orice leziune chistică la nivelul glandei tiroide necesită confirmare ecografică și aspirarea conținutului chistului pentru diagnostic. Chisturile cu diametrul sub 4 cm sînt, de obicei, benigne, iar cele cu diametrul mai mare și conținut brun sau sangvinolent sînt suspecte de malignitate. Cea mai frecventă tumoră tiroidiană este însă *gușa simplă*, tumoră benignă, asociată, obișnuit, cu eutiroidie și neînsoțită niciodată de adenopatie satelită. Glanda este mărită de volum, nedureroasă compresibilă, relativ moale la palpare și mobilă pe planurile profunde. Urmează mișcările laringelui în timpul deglutiției. Gușa endemică este caracteristică anumitor regiuni în care există deficit de iod. *Gușa neonatală* este, de obicei, de volum foarte mare, producînd compresiunea conductelor respiratorii superioare și insuficiența acută respiratorie de tip obstructiv. Uneori are caracterul unei gușe plonjante, situate în mediastin și se întîlnește la copiii mamelor care au primit propiltiouracil în timpul sarcinii, iod în perioada prenatală sau din contră au avut deficit de iod prenatal. Uneori etiologia gușei la nounăscut rămîne necunoscută. Dintre tumorile benigne ale regiunii cervicale mai trebuie citate *chistul dermoid* sau *sebaceu*. Acestea pot fi situate la orice nivel, de la manubriul sternal pînă la mandibulă. Prin palpare se poate decela o formațiune aproximativ sferică, al cărui conținut seamănă cu o pastă de dinți și care este adesea confundat cu chistul de canal tireoglos. *Granulomul eosinofil* poate afecta o vertebră cervicală, produce durere, torticolis și leziunea litică a corpului vertebrei cervicale, evidențiabilă prin examen radiologic. *Osteomul osteoid* cervical se poate manifesta clinic asemănător. *Torticolis neurologic* se datorește unei *tumori de fosă cerebrală posterioară*. Torticolis-ul se instalează în momentul hernierii substanței cerebrale prin gaura occipitală. Poziția vicioasă a capului constituie o poziție compensatorie pentru scurgerea LCR din ventriculul IV spre cisternele

Scanned with OKEN Scanner

din vecinătate. Bolnavul prezintă, de obicei, sindrom cerebelos și semne de hipertensiune intracraniană. Apariția torticolis-ului în aceste cazuri semnifică o urgență neurochirurgicală.

D. **Traumatisme.** *Torticolis dureros și ireductibil* poate fi o urgență, mai ales dacă există noțiunea anamnestică de traumatism recent și se asociază și tulburări neurologice. Orice leziune mecanică a coloanei vertebrale cervicale se poate complica cu torticolis. În această categorie intră fracturile și luxațiile rahisului cervical, fractura de apofiză odontoidă cu basculare anterioară (luxația cervicală $C_2—C_3$ observată în flexie este normală pînă la vîrsta de 7 ani), luxație atlanto-axis, entorsa vertebrală (torticolis microtraumatic comun). Leziunile traumatice ale părților moi ale gîtului pot produce compresiuni sau sîngerări grave, avînd în vedere poziția oarecum superficială a pachetului vasculo-nervos al gîtului.

Dintre leziunile traumatice ale gîtului nu trebuie omis *corpul străin laringian*. Semiologia poate fi extrem de variabilă, de la episod trecut neobservat pînă la apnee brusc apărută și moarte subită. Se descriu în mod clasic 2 sindroame care apar succesiv: sindromul de penetrație și sindromul „de sejur". De obicei, anamneza este sugestivă: copilul (de vîrstă mică, copil mic sau preșcolar) insuficient supravegheat în timp ce mănîncă sau se joacă, „se înecă brusc", sîmburele (sau obiectul) „a dispărut", copilul se sufocă și tușește; *sindromul de penetrație* este variat descris de aparținători: apare brusc o criză de dispnee paroxistică cu tiraj, cornaj, tuse cu caracter coquelușoid și uneori episodul „trece" după cîteva minute, astfel că după un timp este uitat. *Sindromul de sejur* (al autorilor francezi) este în funcție de volumul corpului străin, sediul, mobilitatea și edemul laringian posttraumatic eventual asociat. Orice corp străin în căile respiratorii, indiferent de volumul și gravitatea fenomenelor inițiale, constituie o urgență otorinolaringologică. Între cele două sindroame poate exista o pauză sau semiologia respiratorie este permanentă, de intensitate medie, cu exacerbări paroxistice reprezentate de accese repetitive de dispnee și tuse persistentă. Dacă semnele și simptomele sugerează posibilitatea unui corp străin în căile respiratorii, diagnosticul nu va fi exclus dacă anamneza nu este sugestivă. Un examen clinic negativ poate să exprime numai o perioadă fără manifestări clinice, situată, uneori, între „sindromul de penetrație" și „sindromul de sejur" al corpului străin. Uneori, un singur examen radiologic (negativ) nu este suficient pentru excluderea posibilității unui corp străin. Se va evita examinarea acestor copii în decubit dorsal, pentru că un fragment de miez de nucă mobilizat cu ocazia unui acces de tuse poate fi dislocat și proiectat în laringe unde poate produce asfixie imediată și chiar moarte.

Scanned with OKEN Scanner

5.3. Torace

Examinarea toracelui presupune folosirea tuturor tehnicilor semiologice clasice (inspecție, palpare, percuție și auscultație). Ordinea utilizării lor depinde mult de comportamentul copilului. Unii medici încep cu auscultația, pe care o fac la începutul examenului clinic atunci cînd copilul este mai liniștit, alții observă și palpează bolnavul înaintea utilizării stetoscopului. Pentru unitate de tratare, vom folosi, ca și pentru celelalte capitole ale acestei secțiuni, prezentarea exclusivă a leziunilor vizibile și palpabile. O parte din informațiile obținute prin auscultație au fost expuse în subcapitolele 2.5, 2.6. Semnele obținute prin inspecție și palpare le vom ordona, ca și pînă acum, după criteriul MITT, fiind conștienți că facem o simplificare excesivă. Anomaliile clinice se referă exclusiv la peretele toracic (deci la conținător) pentru că informațiile privind starea viscerelor toracice nu pot fi obținute fără percuție și auscultație. Această opțiune de prezentare a examenului clinic al toracelui poate părea discutabilă, dar semiologia percutorie și auscultatorie respiratorie și cardiovasculară este identică cu ceea ce poate fi întîlnit la orice vîrstă, avînd puține particularități pediatrice.

A. **Malformații.** Inspecția trunchiului poate depista semnele unei asimetrii corporale rezultată din dezvoltarea excesivă a tuturor țesuturilor unei jumătăți a corpului. În 62% din cazuri *hemihipertrofia* este dreaptă și se datorește unei tulburări de diviziune într-un stadiu precoce a celor 2 blastomere cînd are loc o diviziune celulară asimetrică. Există o asimetrie longitudinală (cea mai frecventă) sau una încrucișată. Măsurarea cu centimetrul a celor 2 jumătăți a corpului poate obiectiva această anomalie. Există o hemihipertrofie primitivă (idiopatică) și o hemihipertrofie secundară în facomatoze (neurofibromatoza Recklinghausen, scleroza tuberoasă Bourneville, boala Sturge-Weber), sindromul Beckwith (ocazional). Diagnosticarea corectă a hemihipertrofiilor are importanță practică avînd în vedere marea lor încărcătură neoplazică (asociere frecventă cu tumora Wilms, neuroblastom, hepatoblastom) sau asocierea cu alte anomalii congenitale (hipospadias, hipogonadism, boli congenitale de cord etc.). Diagnosticul diferențial cu hemiatrofia este relativ ușor de făcut, în această ultimă eventualitate retardul mental asociat este definitoriu. Inspecția toracelui poate evidenția șocul apexian în spațiul V intercostal drept dovada unei *anomalii de situs*, tot ca urmare a unui viciu de dezvoltare embriologică. Uneori numai cordul este situat în hemitoracele drept, alte ori poziția tuturor viscerelor abdominale este „în oglindă" față de situsul normal. Situsul visceral determină (embriologic) situsul atrial. *Situs inversus* asociază stomac în dreapta, ficat în stînga, vena cavă inferioară în stînga, atriul drept în stînga. Alte ori un șoc apexian în hemitoracele drept semnifică

Scanned with OKEN Scanner

numai o deplasare a cordului în hemitoracele drept, sub efectul unor afecțiuni care evoluează în hemitoracele stîng și „îl împing". Dintre cauzele posibile citățm hernia diafragmatică congenitală în care viscerele abdominale pătrund prin orificiul Bockdaleck în hemitoracele stîng realizînd dextropoziția cordului și insuficiența respiratorie majoră la nou-născut.

Disrafiile rezultă prin tulburarea de închidere a tubului neural, fiind cele mai frecvente malformații ale sistemului nervos. Ele se datoresc unor tulburări de organogeneză care au loc între săptămîna a 2-a—a 4-a a vieții intrauterine. Acest tip de malformații au un determinism multifactorial. Deoarece închiderea tubului neural se face întîi cranial și apoi caudal (ziua a 29-a), aceasta explică frecvența relativ mare a acestor anomalii în regiunea lombo-sacrată.
Mielomeningocelul este o malformație congenitală consecutivă închiderii tubului neural și a formațiunilor mezenchimale învecinate, prin care herniază conținutul spinal (meninge și măduva spinării), cu sau fără afectarea concomitentă a tegumentului. Pot fi situate la orice nivel al coloanei vertebrale, dar cel mai frecvent sînt localizate în regiunea lombară inferioară sau lombosacrat, asociate cu *spina bifida posterioară* (spina bifida chistică). Malformația este evidentă de la naștere sub forma unei tumefacții de mărime variabilă situată pe linia mediană posterioară. Tegumentele care o acoperă pot fi normale sau subțiate, hiperpigmentate, cu posibil angiom cutanat în jur (C. Arseni). Palparea evidențiază grade variate de duritate, în funcție de conținut. Semnele neurologice, tulburările motorii, trofice și sfincteriene ajung să simuleze (în formele grave) o secțiune completă a măduvei. Vezica neurogenă și hidrocefalia se asociază în proporție de 70—80% din cazuri la mielomeningocelul lombar. *Sinusul dermal congenital* este o malformație disrafică de origine ectodermică situată pe linia mediană posterioară și caracterizată printr-o mică fosetă „oarbă", de profunzime variabilă, putînd să comunice, uneori, cu sistemul nervos central. Ca și precedenta malformație este situată mai frecvent în regiunea lombosacrată. Se va deosebi de *fistula dermică* care comunică cu spațiul subarahnoidian și prin care se scurge, după caz, lichid clar „ca apa de stîncă" (lichid cefalorahidian) sau lichid tulbure (meningită purulentă). Aceste fistule trebuie corect și la timp diagnosticate deoarece se pot complica cu infecții ale sistemului nervos, abces subdural și, cel mai frecvent, cu meningite. *Diastematomielia* este o altă malformație disrafică caracterizată prin divizarea măduvei spinării sau a cozii de cal în 2 părți distincte. Disrafia este situată, de obicei, la L, 4, iar septul este situat pe fața posterioară a mai multor corpuri vertebrale (cu rahischizis) (C. Arseni). Semnele locale care atrag atenția sînt semnele cutanate (hipertricoza, tulburări de pigmentare, angioame, lipoame) și tulburările motorii, senzitive, sfincteriene și trofice asemănătoare cu cele din

Scanned with OKEN Scanner

mielomeningocel. Examenul radiologic evidenţiază pintenul osos situat în zona spinei bifide.

Poziţia anormală a coloanei vertebrale va fi remarcată la inspecţia bolnavului care va fi examinat în picioare şi privit din spate, în repaus şi în timpul mersului. **Scolioza** este o deviaţie a coloanei vertebrale în plan frontal. Direcţia este denumită de convexitatea curbei. Se descrie o *scolioză posturală* (nestructurală) şi o *scolioză adevărată* (structurală). În scolioza adevărată deviaţia laterală a coloanei vertebrale presupune şi rotaţia corpurilor vertebrale asociată cu gibozitate (arcurile costale sînt „refulate" de „partea cu convexitatea rahidiană, formînd o creastă"). Deplasarea arcurilor costale este comandată de rotaţia corpurilor vertebrale. Aceste modificări clinice se pot mai bine evidenţia atunci cînd bolnavul face flexia coloanei vertebrale „cu mîinile între genunchi". Scolioza posturală este denumită, uneori, şi *atitudine scoliotică*. Arcurile costale sînt simetrice şi nu există rotaţia corpurilor vertebrale. Nu este progresivă şi nu se transformă în scolioză adevărată. Scolioza se poate accentua spre pubertate pentru că creşterea în înălţime la această vîrstă este dependentă în mare măsură de creşterea în lungime a coloanei vertebrale. Scoliozele pot fi familiale (idiopatice) sau secundare. 1. *Scolioza idiopatică* este forma cea mai frecvent întîlnită. *Forma sugarului* se caracterizează printr-o singură curbură în formă de C. Apare înaintea instalării mersului, asociază plagiocefalie, oblicitatea bazinului şi retracţia coapsei. Se reduce spontan o dată cu apariţia echilibrului tonic al muşchilor. *Scolioza infantilă* se caracterizează printr-o curbă unică „scurtă", la care se adaugă două contracurburi supra şi subiacente. Scolioza adevărată se poate agrava fără tratament, paralel cu creşterea în lungime. 2. *Scolioza secundară* poate fi *congenitală* (7% din cazuri) şi se datoreşte unor anomalii congenitale ale vertebrelor (hemivertebre, fuzionări de vertebre, spina bifida). *Scolioza din boala Recklinghausen* (asocierea cu pete „café au lait" este sugestivă pentru diagnostic), apare încă din prima copilărie, este evolutivă şi se datoreşte osteoporozei. Diminuarea texturii osoase antrenează scăderea rezistenţei osului şi apariţia deformaţiei. Se notează drept caracteristic discordanţa dintre gravitatea modificărilor radiologice şi toleranţa clinică bună. *Scolioza neurogenă* (2% din cazuri) apare în siringomielie (63% din cazuri au scolioză), tumori medulare, sau boli paralitice (poliomelită, paralizie cerebrală). *Scolioza miopatică* este descrisă în distrofia musculară progresivă şi artrogripoză. Există *scolioză toracogenică* la foştii bolnavi de tuberculoză care au suferit toracoplastii (excepţional de rar la copil) sau care apare tranzitor în pleurezia de mare cavitate şi empiem. Rahitismul şi boala Marfan explică unele scolioze apărute în acest context. **Cifoza** este o deviaţie în plan sagital a coloanei vertebrale, care pare hiperflectată. Cea mai frecventă localizare este cea toracală, accentuînd o

Scanned with OKEN Scanner

curbură normală. Cifoza dorsală netedă este asociată cu lordoză compensatorie. Deformarea este armonioasă și interesează majoritatea vertebrelor segmentului toracic. *Cifoza juvenilă* este cea mai frecventă cauză de cifoză la adolescente. Însoțită de dureri spinale, prezintă modificări radiologice patognomonice. Se datorește osteocondrozei corpurilor vertebrale (boala Scheuermann). *Cifoza angulară* este secundară unei deformări localizate a unui segment vertebral. Etiologia poate fi variată. Dintre malformațiile vertebrale se pot cita absența unuia sau a mai multor corpuri vertebrale, hemivertebre, fusiunea congenitală totală sau parțială a corpurilor vertebrale, spina bifida cu meningocel, osteogeneza imperfecta, mucopolizaharidoze (boala Morquio, boala San-Filippo, boala Maroteaux-Lamy). Bolile inflamatorii ale corpurilor vertebrale (osteomielita vertebrală, morb Pott), ca și tumorile corpurilor vertebrale se pot însoți de cifoză. Dintre bolile țesuturilor moi care se pot complica cu cifoză se pot cita unele leziuni paralitice (poliomielita și ataxia Fridreich), leziuni miopatice (distrofie musculară progresivă congenitală) și neurofibromatoza Recklinghausen. **Lordoza** este o curbură a coloanei vertebrale situată în plan sagital, avînd concavitatea anterioară. Sediul curburii este regiunea lombară. Lordoza accentuată antrenează bascularea bazinului înainte. Cea mai cunoscută cauză de lordoză la copil (cu excepția lordozei compensatorii din cifozele dorsale) este distrofia musculară progresivă tip Duchènne.

Malformațiile anterioare ale cutiei toracice sînt ereditare și transmise autosomal dominant, astfel că fiul seamănă cu unul dintre părinți. În tratatele vechi de pediatrie erau atribuite sechelelor osoase ale rahitismului, ceea ce este inexact. *Pectus excavatum* (torace în pîlnie) se caracterizează printr-o diformitate a regiunii anterioare a toracelui realizată prin deplasarea înapoi a jumătății inferioare a sternului. Sternul și cartilajele costale sînt deprimate. Se asociază torace plat în sens antero-posterior și lordoză dorsală joasă. Cauza exactă a acestei deformări este necunoscută, dar este știut că are caracter familial. Deși la naștere anomalia nu este vizibilă, ea devine evidentă înaintea vîrstei de 1 an. Dintre bolile cu determinism genetic sindromul Marfan și sindromul Noonan asociază acest tip de modificare toracică. Bolile respiratorii care au obstrucție respiratorie cronică (fibroza chistică) pot induce modificări toracice secundare cu aspect clinic asemănător. Impactul asupra funcției respiratorii este minor, dar impactul psihologic asupra familiei poate fi remarcabil, de aceea se recomandă corecția chirurgicală. *Pectus carinatum* (torace în carenă) este un alt tip de malformație caracterizat prin proeminența anterioară a sternului și a porțiunii cartilaginoase a arcurilor condrocostale, însoțită de depresiunea laterală a toracelui. Diametrul antero-posterior al cutiei toracice este mărit. Deformarea se atenuează cu vîrsta, paralel cu dezvoltarea mușchilor pectorali. Se va cerceta posibilitatea

Scanned with OKEN Scanner

asocierii cu sindrom Marfan, homocistinurie și osteogenezis imperfecta. Proiecția anterioară a sternului asociată cu creșterea diametrului toracic antero-posterior, asociată unui torace scurt atașat unor membre lungi este caracteristică bolii Morquio. *Absența mușchiului pectoral* este o malformație vizibilă la inspecție și palpare. În *sindromul Poland* se asociază și hipoplazia ipsilaterală a membrului superior, defecte ale coastelor și cartilagiilor costale, sindactilie. *Examinarea sînilor* au drept obiectiv principal stabilirea stadiilor de dezvoltare pubertară, așa cum s-a amintit. Pentru nou-născut constituie unul din criteriile de apreciere ale vîrstei gestaționale. Pe cînd copiii prematuri au areola mamară abia vizibilă, la nou-născuții la termen dimensiunile ei sînt de 5—6 mm. Pubertatea precoce, ginecomastia și galactoreea au fost trecute în revistă în subcapitolul 2.11. *Absența areolei mamare* se asociază cu absența mușchiului pectoral, iar *areole mamare supranumerare* (politelie) se pot vedea ocazional pe linia axilară anterioară. Creșterea distanței interareolare este considerată un marker somatic pentru sindrom Turner sau sindrom Noonan.

B. **Inflamații.** Leziunile inflamatorii ale cutiei toracice interesează părțile moi sau părțile osoase. Inflamațiile corpurilor vertebrale se însoțesc de durere spinală și atitudine vicioasă a coloanei vertebrale și au fost tratate la respectivele capitole. *Mastita* (infecția stafilococică a glandei mamare) este întîlnită la nou-născut și mai rar la celelalte vîrste. Infecția țesutului mamar se face prin soluții de continuitate de la nivelul tegumentului și mai rar prin diseminare hematogenă. *Adenita* axilară supurată și *hidrosadenita* au caracterele inflamației produse de germenii piogeni la care se asociază senzație de disconfort provocată de distensia țesuturilor inflamate. *Herpes zona toracală* este produsă de virusul varicelo-zosterian care se multiplică la nivelul ganglionului senzitiv de pe rădăcina posterioară a nervului spinal, de unde, pe cale nervoasă centrifugă se propagă spre tegument unde determină o erupție veziculară cu topografie radiculară avînd ca sediu de predilecție spațiile intercostale unilaterale. Incubația bolii este de 3—5 zile (greu de stabilit, deoarece este vorba de reactivarea unui virus latent). În timpul perioadei de invazie copilul resimte dureri vii și senzație de arsură pe traiectul nervului intercostal afectat pentru ca perioada de stare să fie marcată de prezența unei erupții alcătuită din niște vezicule mici, cu conținut tulbure, care se acoperă ulterior cu cruste.

C. **Tumori.** Tumorile corpurilor vertebrale sînt osteomul osteoid sau osteoblastomul vertebral, chistul anevrismal sau angiomul vertebral, vertebra plana (histiocitoza X), iar dintre tumorile maligne se pot cita sarcomul osteogenic, sarcomul Ewing, care însă pe lîngă durere și poziție antalgică realizează și sindrom pseudoinfecțios, ceea ce pune probleme de diagnostic diferențial. În regiunea axilară poate fi întîlnit limfangiomul chistic cu aspect pseudotumoral sau tumori

Scanned with OKEN Scanner

ale ganglionilor limfatici (limfom). Limfomul hodgkinian poate debuta uneori cu adenopatie axilară unilaterală. Tumorile glandei mamare sînt mult mai rare la copil decît la femeia adultă. Fibroadenomul mamar benign se prezintă ca o formațiune mobilă, unilaterală elastică, cu suprafața, de obicei, neregulată, cu diametrul de 2,5—3 cm ; nu se însoțește de adenopatie axilară și are frecvența mai mare în preajma pubertății. Carcinomul mamar, excepțional de rar întîlnit, nu apare înainte de pubertate. Se va avea în vedere că papilomatoza intraductală prezintă multe asemănări clinice cu un carcinom.

D. **Traumatismele** toracelui la copil se întîlnesc cu frecvență mai mică decît cele abdominale. Cel mai mare pericol îl constituie anoxia, apărută secundar alterărilor funcției respiratorii (tulburării schimburilor gazoase) sau afectării pompei cardiace. Tulburarea schimburilor gazoase poate fi generată de durere (tulburarea respirației, împiedicarea tusei și expectorației) sau prin leziuni parietale importante (fracturi de coaste și mai rar întîlnitul volet costal care realizează respirație paradoxală). Se pot adăuga epanșamentul hemoragic sau gazos de la nivelul cavității pleurale care comprimă plămînul și tulbură excursiile respiratorii ale acestuia. Emfizemul subcutanat posttraumatic se caracterizează prin inflația gazoasă a părților moi de la față, gît și uneori progresiunea aerului se face și la nivelul țesutului celular subcutanat de pe regiunile laterale ale toracelui. Sursa emfizemului subcutanat este, de obicei, ruptura pleurei prin fractura de coastă, iar asocierea cu crepitația gazoasă caracteristică împiedică orice confuzie diagnostică. Traumatismele toracice (în special cele datorate coliziunilor din accidentele de automobil) pot realiza și tulburări ale debitului cardiac, fie prin scăderea masei sangvine circulante, secundară unor hemoragii masive, fie prin producerea unei tamponade (prin hemopericard) însoțită de compresia cordului și a marilor vase. Pneumotoraxul și hemotorax-ul traumatic, asociat cu tamponadă cardiacă pot fi mult agravate de asocierea cu hipovolemie și șoc. *Traumatismele vertebro-medulare* surprind coloana vertebrală și măduva în plin proces de dezvoltare. Există traumatisme vertebro-medulare obstetricale — mult mai puțin frecvente decît traumatismele cranio-cerebrale obstetricale. Factorii determinanți sînt factorul mecanic și hipoxic. Tracțiunea exagerată, în special în degajările prezentațiilor pelviene, duce la elongații la nivelul măduvei spinării. Traumatismul obstetrical lezează rar coloana vertebrală, aceasta fiind elastică la această vîrstă. Leziunile medulare (8—30% dintre leziunile obstetricale ale sistemului nervos) afectează, în special, regiunea cervicală și dorsală superioară. În leziunile înalte apare șocul medular care se exprimă clinic prin paralizie flască și abolirea sublezională a sensibilității și funcțiilor vegetative. Traumatismele vertebro-medulare ocupă un loc important în traumatologia infantilă avînd maximum de frecvență între 10 și 16 ani (C. Arseni).

Scanned with OKEN Scanner

Dintre cauzele cele mai frecvente se citează căderile de la înălțime (din pom, de pe stîlpi, de pe gard, săriturile în apă). Fracturile de coloană vertebrală se produc cel mai frecvent prin tasare, cu afectarea unei singure vertebre care ia aspect cuneiform, cu angulația axului coloanei. Fractura-luxație este a doua leziune ca frecvență care, pe lîngă fractura corpului vertebral, asociază ruptura completă a aparatului disco ligamentar. Leziunile medulare se întîlnesc în 30% din traumatismele coloanei vertebrale și constau din comoție, contuzie, compresiune și dilacerare medulară. Simptomatologia clinică se exprimă prin 3 tablouri neurologice traumatice: sindromul de transsecțiune medulară (prototip de descriere în traumatismele vertebro-medulare acute), sindroame medulare traumatice parțiale și sindroame radiculare. Lezarea măduvei toracale prin fragmente osoase fracturate este deosebit de periculoasă datorită sărăciei vasculare de la acest nivel.

5.4. Abdomen

A. **Malformații**. Referindu-ne la malformațiile regiunii abdominale vom prezenta separat malformațiile peretelui abdominal și pe cele ale viscerelor abdominale. Acestea din urmă se prezintă, de obicei, ca mase abdominale palpabile (diagnosticate curent încă din perioada neonatală), de aceea vor fi prezentate la subcapitolul tumorilor abdominale. Cele mai frecvente malformații ale peretelui abdominal sînt *herniile*. Hernia este termenul generic folosit pentru a denumi ieșirea spontană a viscerelor, care, obișnuit, se găsesc în abdomen, în afara acestei cavități. Herniile adevărate se produc prin „punctele slabe" ale peretelui abdominal, situate inghinal (cel mai frecvent), ombilical, la nivelul liniei albe, sau crural. Diagnosticul de hernie poate fi afirmat numai prin inspecție și palpare, fiind un tip caracteristic de leziune vizibilă și palpabilă. Anamneza precizează, de obicei, că tumefacția a fost remarcată curînd după naștere sau a apărut în urma unui efort fizic (copil mare). Bolnavul nu pare să aibă nici un fel de semne funcționale. Foarte caracteristică este modificarea de volum a formațiunii în funcție de efortul fizic. Hernia se prezintă clinic ca o tumefacție indoloră la palpare, moale și reductibilă (aplicînd o presiune ușoară asupra tumorii aceasta „dispare" în abdomen, însoțită de un garguiment caracteristic). Sub efectul unui efort (tuse, țipăt), care presupune creșterea presiunii intraabdominale, hernia intră în tensiune, crește de volum și „iese din abdomen". Tumefacția se continuă printr-un pedicul prin care comunică cu restul cavității abdominale. Sediul orificiului herniar definește diferite varietăți topografice. Cea mai frecvent întîlnită la copil este *hernia congenitală* (oblic externă) care

Scanned with OKEN Scanner

este favorizată de persistența canalului peritoneo-vaginal. Hernia parcurge traiectul canalului peritoneo-vaginal și poate ajunge în scrot (urmează calea testiculului, în drumul său descendent). Examinatorul poate explora traiectul canalului inghinal cu degetul „coafat" de pielea scrotului. Cea mai temută complicație a herniilor este *strangularea lor*. Semnul capital al acestei urgențe este durerea vie, care este maximă în coletul herniei, hernia devine brusc ireductibilă, nu se mai expansionează cu tusea. În curînd se adaugă semnele de ocluzie intestinală (grețuri, vărsături, oprirea scaunelor și a materiilor fecale). *Hernia ombilicală* proemină în jurul orificiului ombilical relativ destins. Se întîlnește mai frecvent în sindromul Down, hipotiroidism sau în ascită. *Omfalocelul* este o variantă mai gravă a herniei ombilicale. Este rezultatul opririi în dezvoltare a peretelui abdominal, urmată de dehiscența parietală, mai mult sau mai puțin largă, la nivelul regiunii ombilicale. Regiunea poate fi acoperită de tegumente normale (și viscerele abdominale pot fi „ghicite" prin peretele subțiat) sau sînt acoperite doar de o membrană translucidă, rest al sacului amniotic. Aplazia parțială sau totală a peretelui abdominal la băieți asociază anomalii renourinare și criptorhidie cvasiconstantă. Omfalocelul este considerat un marker somatic definitoriu pentru sindromul Beckwith-Wiedemann (macroglosie, omfalocel, visceromegalie, gigantism). Scurgerea de urină la nivelul orificiului ombilical semnifică fistulă de uracă, iar eliminarea de materii fecale pe la același nivel semnifică fistulă omfalo-enterică. *Extrofia de vezică* este o malformație gravă care rezultă dintr-un defect major de fuziune a pereților abdominali și a structurilor subiacente. Este caracterizată prin vezică urinară deschisă la suprafață, iar la băieți se asociază și epispadias. Anomalia este de 3 ori mai frecventă la băieți decît la fete. *Prune-belly syndrom* (sindrom Eagle, sindromul cu absența mușchilor abdominali, dilatarea tractului urinar și testiculi necoborîți) se întîlnește exclusiv la băieți. Afectarea renală severă (displazie renală cu hidroureter și hidronefroză) conduce la insuficiență renală cronică și moarte precoce. Abdomenul destins, hipoton, „cu pielea zbîrcită ca o prună uscată" este în contrast cu scrotul mic în care nu se palpează testiculele. *Agenezia renală bilaterală* realizează sindromul Potter. Lipsa de eliminare a urinei în lichidul amniotic conduce la oligohidramnios, care are drept consecințe hipoplazie pulmonară și compresiune fetală, care conduce la prezentație pelviană, poziție anormală a mîinilor și picioarelor și facies particular, aplatizat, cunoscut drept „facies Potter".

B. **Inflamații**. Dintre afecțiunile inflamatorii acute ale peretelui abdominal, *infecția ombilicală* a nou-născutului este relativ frecventă și ușor de diagnosticat. *Omfalita* este totdeauna de origine exogenă, apărută prin manevre nesterile aplicate bontului ombilical. Tegumentele cicatricii ombilicale sînt roșii, cu aspect inflamator. Uneori se remarcă un mic *granulom inflamator* cu aspectul unei tumorete

Scanned with OKEN Scanner

roşietice, ce sîngerează la cea mai mică atingere şi care este „umedă". Dintre afecţiunile inflamatorii ale viscerelor abdominale, cea mai frecventă la copilul mare este *apendicita acută*. Semnul clinic principal este *durerea provocată* de către examinator, prin exercitarea unei presiuni moderate la jumătatea distanţei dintre ombilic şi spina iliacă antero-superioară (punctul McBurney). De remarcat că severitatea semnelor fizice nu este direct proporţională cu gravitatea leziunii; se adaugă greţuri, vărsături, febră şi puls accelerat în raport cu febra (semn cu valoare prognostică). Durerea provocată este în mod tipic mai mare la decompresiune. Dacă *se adaugă semne de iritaţie peritoneală* se asociază contractură musculară francă (apărare musculară). *Peritonita apendiculară* asociază durere abdominală persistentă, oprirea gazelor şi a materiilor fecale, puls rapid (discordant cu temperatura) şi contractură musculară (care depăşeşte totdeauna linia mediană). *Plastronul apendicular* poate fi diagnosticat tot prin palpare. Se caracterizează printr-o zonă de impăstare, cu margini difuze, însoţită de durere de intensitate moderată care nu depăşeşte niciodată linia mediană. Senzaţia palpatorie este de „cocă". Plastronul apendicular este consecinţa aglutinării anselor intestinale subţiri şi a epiplonului în jurul apendicelui inflamat. *Peritonita acută* se manifestă clinic prin durere abdominală foarte vie, constantă (fără valoare de localizare), la care se asociază febră, vărsături şi oprirea tranzitului. Examenul clinic evidenţiază contractura generalizată sau localizată a muşchilor abdominali însoţită de hiperestezie cutanată. *Peritonita neonatală* are numeroase particularităţi. Peritonitele fetale, antenatale sînt, în general, sterile. Cea mai frecventă formă clinică este *peritonita meconială* din fibroza chistică, secundară perforaţiei intestinale produsă prin ischemia urmată de necroza locală a intestinului subţire sau prin obstrucţie intestinală prin dop de meconiu de o vîscozitate excesivă, care nu progresează în ciuda peristaltismului viu. La naştere se constată abdomen destins, vărsături, absenţa eliminării meconiului. Peritonitele fetale mai pot surveni prin infecţie transplacentară sau perforaţia unor căi urinare excesiv de dilatate. Peritonitele postnatale se pot datora perforaţiei unui viscer abdominal (ulcer, enterocolita ulcero-necrotică, boala Hirschprung); există un interval liber de 2—3 zile, iar radiografia abdominală evidenţiază *pneumoperitoneu*. Un alt grup de peritonite postnatale, care au ca punct de plecare infecţia ombilicală (interval liber mai lung de 8 zile), se caracterizează clinic prin meteorism abdominal important, circulaţie colaterală abdominală, edemul peretelui abdominal şi al regiunii pubiene, scrotale (vulvare) la care se adaugă vărsături precoce, „linişte auscultatorie" şi alterarea gravă a stării generale (hipotermie, scleredem). Contractura abdominală este un semn clinic neîntîlnit în peritonitele neonatale.

Scanned with OKEN Scanner

Meteorismul abdominal exprimă uneori unul din semnele sindromului de ocluzie intestinală (oprirea gazelor și a eliminării materiilor fecale). *Ocluzia mecanică* se caracterizează prin dureri abdominale violente care survin în crize (reprezintă „lupta" intestinului împotriva obstacolului). Între aceste crize („colici") există un fond de durere abdominală permanentă. Curînd se adaugă vărsăturile (cu atît mai precoce cu cît ocluzia este mai înaltă), la început alimentare, apoi bilioase, apoi fecaloide; în continuare devine evidentă oprirea gazelor și a materiilor fecale (meteorism progresiv) și alterarea stării generale. Distensia abdominală enormă atrage atenția examinatorului. Palparea evidențiază o rezistență elastică. Pe cînd în ocluzia mecanică se pot observa mișcări peristaltice vizibile la perete, în meteorismul toxic, datorat parezei musculaturii intestinale, care însoțește stările toxiinfecțioase grave ale sugarului și copilului mic (enterocolită ulcero-necrotică, stafilococie pleuropulmonară, meningită, septicemie, stări clinice asociate cu hipopotasemie și acidoză), absența oricăror zgomote aerice la auscultația abdomenului permite diferențierea.

Invaginația intestinală la sugar este tipul de descriere al ocluziei mecanice. Maximum de frecvență este întîlnit înte 4 și 6 luni de viață. Trebuie înțeleasă ca o adevărată hernie de intestin în intestin. În afara sindromului de ocluzie intestinală se poate palpa o formațiune relativ dură, „cîrnatul de invaginare", iar tușeul rectal evidențiază glere sanguinolente, care se elimină, uneori, și spontan, la nivelul rectului. *Colecistita acută* este mult mai rar întîlnită decît la adult. Se manifestă printr-o durere bruscă, brutală, permanentă, cu exacerbări paroxistice, situată la nivelul hipocondrului drept și periombilical. Frecvent se asociază febră, grețuri și vărsături, în timp ce palparea evidențiază semne de apărare musculară localizată. *Infecția urinară* este lipsită de „semne de organ", cu atît mai caracteristic, cu cît vîrsta sugarului este mai mică. Stagnarea creșterii, febra prelungită, „copilul care nu prosperă" și prezintă repetate episoade de vărsături și diaree trebuie să atragă atenția asupra unei posibile infecții urinare. În orice suspiciune cercetarea uroculturilor și a reactanților de fază acută devine obligatorie.

C. **Tumori.** Se obișnuiește ca din ce în ce mai mult să se vorbească despre *mase abdominale palpabile* atunci cînd referirea se face la formațiuni abdominale evidențiabile prin palpare, asociate sau nu cu fenomene de compresiune a organelor de vecinătate, care diferă în funcție de sediul formațiunii și mărimea ei. Se încadrează astfel *tumorile adevărate* (care au o creștere proprie și se caracterizează prin înmulțirea numărului de celule) și *falsele tumori* (formațiuni cu caracter chistic, cu sau fără caracter malformativ). Masa abdominală palpabilă poate fi simptomatică sau poate fi descoperită întîmplător, cu ocazia unui examen clinic de rutină. Diagnosticul sugerat de examenul clinic trebuie verificat obligatoriu de examene paraclinice (tehnici

Scanned with OKEN Scanner

neinvazive sau invazive), ca și de laparatomie, care rămîne uneori singura metodă exactă pentru stabilirea naturii tumorii. Acesta pentru că aspectul clinic al maselor abdominale palpabile este univoc. Orice tumoră abdominală la copil are riscul de a fi malignă în 33% din cazuri; 75% din tumorile maligne ale copilului sînt situate retroperitoneal și 50% din masele abdominale palpabile situate retroperitoneal sînt de natură renală.

Mase abdominale palpabile la nou-născut. Cea mai frecventă etiologie este cea malformativă, așa cum se poate remarca din următoarea enumerare (după A. Dittmer): 1. *Chist de uraca*, tumoră rotundă, netedă, bine delimitată, elastică, atașată de peretele abdominal, situat pe linia mediană, între ombilic și simfiza pubiană. Se poate suprainfecta și se poate însoți de secreție ombilicală. 2. *Chist omfaloenteric*, formațiune cu caracter chistic, situată sub ombilic, bine delimitată, atașată peretelui abdominal. Aplicînd presiune moderată asupra chistului acesta se golește; asociază secreție cu caracter alcalin la nivelul cicatricei ombilicale. 3. *Hemangiom solitar de ficat*, formațiune dură, atașată ficatului, de suprafața căruia este greu de distins. Dacă este foarte voluminos, poate evolua cu sindrom Kassabach-Merritt (coagulare diseminată intravasculară localizată). Trebuie înțeles ca un hamartom cu exces de țesut vascular. Poate fi cavernos, alcătuit din mai multe cavități anastomozate. 4. *Hemangiomatoza multinodulară hepatică* se caracterizează prin hepatomegalie importantă, pe suprafața căreia se pot palpa numeroși noduli rotunjiți. În 70% din cazuri se întîlnește la fete și, de obicei, este diagnosticat înaintea vîrstei de 9 luni datorită unei insuficiențe cardiace congestive, consecința șunturilor dreapta-stînga de la nivelul angiomului unde, ocazional, poate fi ascultat și un suflu de fistulă arteriovenoasă. Diagnosticul este sugerat de triada hepatomegalie, insuficiență cardiacă și angiomatoză cutanată. Devine evocatoare o hepatomegalie prea importantă în raport cu gravitatea insuficienței cardiace (R. Perelman). Asocierea unui sindrom Kassabach-Merritt este posibilă. 5. *Metastaze hepatice ale unui neuroblastom congenital* realizează hepatosplenomegalie remarcată de la naștere, asociată cu o altă formațiune tumorală în unul din flancuri, care la pielografie intravenoasă se dovedește a fi tumoră de suprarenală, cu dislocarea rinichiului, care este împins caudal. Neuroblastomul congenital se însoțește de metastaze hepatice, în 2/3 din cazuri. 6. *Degenerescența polichistică a ficatului* va fi sugerată de anamneza familială pozitivă și de constatarea unei hepatomegalii asociată cu mărirea bilaterală și simetrică a ambilor rinichi. Evoluează în timp cu insuficiență renală (hematurie, proteinurie) și prezervarea îndelungată a unei funcții hepatice normale. 7. *Chistul de coledoc* poate apare izolat sau în cadrul unei boli polichistice hepatorenale, asociată sau nu cu fibroză hepatică. Debutează, uneori, neonatal cu icter colestatic (atrezia zonei joase a coledocului)

Scanned with OKEN Scanner

și mai rar prin perforația spontană a chistului. Debutul tardiv (1—3 ani) se manifestă prin dureri abdominale (61%) și icter colestatic de intensitate variabilă (67%). Examenul clinic poate evidenția o masă abdominală palpabilă în hipocondrul drept și pe fața inferioară a ficatului, care poate simula chiar o formațiune chistică cu contact lombar, care depășește, de obicei, linia mediană. Crizele dureroase abdominale, asociate sau nu cu vărsături (stenoză duodenală intermitentă) sau febră (tributară unor puseuri de angiocolită), pot atrage atenția medicului asupra acestui diagnostic care nu poate fi precizat fără tomografie computerizată. 8. *Duplicație gastro-intestinală (chist enterogen)* se poate manifesta clinic la nou-născut sau în primele luni de viață cu tabloul unui ileus mecanic (vărsături, absența eliminării meconiului, scaune sangvinolente, abdomen mult mărit de volum). Alteori se palpează o formațiune tumorală de consistență chistică, elastică. Atunci cînd comunică cu intestinul poate fi vizibilă radiologic. Se remarcă asocierea cu malformații ale coloanei vertebrale. 9. *Chistul de mezenter (chist omental)* se prezintă clinic doar ca un abdomen mare, fără semne de masă tumorală individualizată și fără întreruperea tranzitului. 10. *Chist ovarian*, formațiune chistică situată în etajul abdominal inferior, care nu se asociază cu tulburări de tranzit intestinal. 11. *Hidrometrocolpos* se prezintă clinic ca o tumoră situată în etajul abdominal inferior și pe linia mediană. Se datorește imperforației himenului și acumulării sub tensiune a secrețiilor uterine. Poate da fenomene de compresiune pe venele iliace, producînd tulburări ale întoarcerii venoase (edeme ale membrelor inferioare, cianoză de stază). Se remarcă adesea coincidența cu malformații obstructive ale căilor digestive (atrezie anală) sau urinare joase. 12. *Hidronefroza cu hidroureter bilateral* este cea mai frecventă consecință a unei leziuni urinare obstructive joase, valva pe uretra posterioară. Încă din perioada neonatală pot fi palpate în ambele flancuri 2 formațiuni simetrice, în timp ce examinarea jetului urinar ridică suspiciunea de diagnostic ce nu poate fi confirmată decît după pielografie intravenoasă și cistografie micțională. 13. *Tumora Wilms congenitală* constituie în mod excepțional cauză de naștere distocică. Starea generală influențată, ca și sindromul febril prelungit asociat cu palparea unei mase tumorale în unul din flancuri, care în mod caracteristic evoluează vertical, fără a intersecta linia mediană și care asociază uneori hematurie macro- sau microscopică, trebuie să ridice această suspiciune de diagnostic. În 10% din cazuri tumora este bilaterală. 14. *Neuroblastomul* este întîlnit excepțional de rar la nou-născut. Se prezintă ca o masă palpabilă situată în apropierea coloanei vertebrale, cu evoluție anterioară și tendința la extensie „orizontală". Creșterea cateholaminelor urinare este patognomonică, precum și calcificările evidențiabile radiologic. 15. *Teratomul extragonadal* poate avea o structură chistică. Mărirea evidentă de volum

Scanned with OKEN Scanner

a abdomenului este în contrast cu menținerea stării generale relativ neinfluențate un timp îndelungat. Teratoamele sacrococcigiene cu evoluție pelvină pot tulbura evacuarea urinară sau fecală prin compresiune în regiunile terminale ale tubului digestiv sau ale aparatului urinar. 16. *Hemangiomul și limfangiomul* retroperitoneal se pot calcifia sau se pot complica cu sindrom Kassabach-Merritt. 17. *Stenoza hipertrofică de pilor* se manifestă, în special, prin vărsături debutate după un interval liber. Caracterul acestora, stagnarea în greutate, constipație, asocierea eventuală cu icterul și, mai rar, palparea olivei pilorice în apropierea liniei mediane în epigastru, ridică această suspiciune de diagnostic care poate fi confirmată doar prin examen radiologic cu substanța de contrast.

Masa abdominală palpabilă la copil. 1. *Nefroblastomul* (tumora Wilms) constituie 35% din tumorile perioadei de vîrstă 1—6 ani. Se va cerceta activ prezența acestei tumori la bolnavii cu aniridie sau hemihipertrofie, din cauza frecventelor asocieri. 2. *Neuroblastomul* constituie 25—30% din tumorile aceleiași perioade de vîrstă. Majoritatea cazurilor debutează înaintea vîrstei de 2 ani și deși întreg lanțul simpatic paravertebral poate fi afectat, în 50% din cazuri originea tumorii este medulosuprarenală. Determinarea cateholaminelor devine obligatorie pentru susținerea diagnosticului. 3. *Hepatoblastomul* debutează înaintea vîrstei de 3 ani în asociere cu hemihipertrofia. Cea mai frecventă localizare este lobul hepatic drept sub forma unei mase tumorale unice de 3—20 cm diametru. Mărirea de volum a ficatului și abdomenului se face lent, cu modificarea gravă a stării generale și uneori cu pubertate precoce (secreția de hormoni gonadotropi de către celulele tumorale). *Orice masă tumorală situată în hipocondrul drept și mai ales în epigastru trebuie să atragă atenția asupra unei posibile tumori hepatice.* 4. *Hepatocarcinomul* cunoaște 2 vîrfuri de frecvență, unul înaintea vîrstei de 5 ani, iar altul între 12 și 15 ani, mai ales la băieți. Creșterea valorilor α fetoproteinei este de mare importanță diagnostică. 5. *Metastazele hepatice* soldate cu creșterea de volum a ficatului și eventual suprafața neregulată sînt posibile în orice fel de neoplazie a copilului, cu excepția tumorilor cerebrale. 6. *Limfomul nehodgkinian*, avînd ca punct de plecare plăcile Payer, poate debuta cu fenomene ocluzive la copil. Debutul multicentric atît de discutat face ca în momentul diagnosticării copilul să se găsească în stadiul III de boală (clasificarea Ann Arbor). 7. *Chistul hidatic*, cu localizare abdominală, constituie o eventualitate relativ frecventă pentru copilul școlar. Orice formațiune chistică hepatică sau abdominală, asociată cu hipereosinofilie și IDR-Cassoni pozitiv, trebuie să trezească această suspiciune de diagnostic. 8. *Feocromocitomul* este o tumoră de medulosuprarenală a cărei prezență se face remarcată nu atît prin volumul tumorii (uneori greu de pus în evidență chiar prin mijloace paraclinice), cît prin consecințele ei asupra tensiunii

Scanned with OKEN Scanner

arteriale căreia îi ridică valorile la cifre „maligne". 9. *Carcinomul renal sau hipernefromul* este o tumoră excepțională la copil. Debutul clinic inițial este marcat de episoade de hematurie recurentă și abia după cîteva pielografii iterative poate fi pus în evidență. *Copilul nu are carcinoame de tub digestiv și nici tumori maligne de cap de pancreas.* Cum posibilitatea ca o formațiune tumorală abdominală să fie de natură malignă este valabilă pentru 1/3 din cazuri, evaluarea naturii masei tumorale trebuie făcută rapid, folosind mijloace extensive de diagnostic paraclinic.

D. **Traumatismele abdominale** sînt mai frecvente decît cele toracice. Cea mai frecventă cauză (41%) este accidentul rutier, urmat de căderi (18%), lovitura de un obiect dur (12%) sau apărute în timpul jocului (10%). Nou-născutul prezintă, uneori, leziuni traumatice abdominale legate de actul nașterii. Dintre acestea poate fi citat *hematomul subcapsular hepatic,* care apare la nou-născut cu hipoxie și traumatism obstetrical. Hepatomegalia progresivă se dezvoltă în 1—2 zile. Ruptura consecutivă a capsulei hepatice conduce la apariția rapidă a simptomatologiei de șoc, cu prăbușirea valorilor hemoglobinei. *Hemoragia suprarenală la nou-născut* va fi suspectată la copiii născuți din mame diabetice sau cu hipoxie severă, traumatizați la naștere. Postpartum evoluția este gravă, cu somnolență, cianoză, tahicardie, tahipnee și șoc. Examenul clinic poate evidenția în flancuri 2 mase palpabile (uneori tegumentele supraiacente au culoare vineție). Pielografia intravenoasă demonstrează rinichiul coborît (împins) de partea bolnavă. Supraviețuirea (rară) se soldează cu impregnarea calcară a hematomului suprarenal, demonstrabilă radiologic. Diagnosticul intravitam este greu de susținut. Se va diferența de *tromboza venei renale* care nu are origine traumatică. Se întîlnește la nou-născuți din mame diabetice, cu infecții septicemice sau sindroame grave de deshidratare cu evoluție postnatală precoce. Copilul are stare generală foarte gravă, vărsături, sindrom hemoragic. În mod brusc se constată mărirea de volum a rinichiului, care devine palpabil, hematurie macro și microscopică, trombocitopenie și creșterea valorilor ureii. Atît scintigrama, cît și pielografia intravenoasă arată rinichi mut radiologic. Acest sindrom este întîlnit mai frecvent decît precedentele în patologia nou-născutului. Traumatismele abdominale pot evolua fără întreruperea continuității tegumentelor (contuzii abdominale) sau cu întreruperea continuității tegumentelor (plăgi ale abdomenului). Acestea pot fi penetrante (cu afectarea cavității peritoneale) sau nepenetrante (fără afectarea cavității peritoneale). Sindromul de penetrație poate avea loc în viscer gol sau plin. *Contuzia abdominală* se poate prezenta la inspecție cu un hematom al peretelui abdominal la punctul de impact al traumatismului. Palparea poate evidenția contractura pereților mușchilor abdominali. Există varietatea unor contuzii abdominale, cu injuria

Scanned with OKEN Scanner

mușchiului abdominal, hemoragie pre și retroperitoneală, fără leziune viscerală. *Sindromul de penetrație în viscer gol* (stomac, intestin) se caracterizează prin durere abdominală vie, sonoritate suprahepatică și contractura musculaturii pereților abdominali, care poate fi invincibilă, realizînd „abdomenul de lemn". Se asociază hiperestezie cutanată. *Sindromul de penetrație în viscer plin* (ficat, splină, rinichi) se exprimă clinic prin sindrom de hemoragie internă (stare generală alterată, paloare, sete, agitație, tendința la hipotensiune, puls accelerat). În cazul *rupturii hepatice* (80% lobul drept) se adaugă dureri violente în umărul drept și evoluție posibil rapid fatală. În cazul *rupturii splinei* se poate pune în evidență semnul Kehr (la compresiunea bimanuală a cadranului superior stîng apare o durere violentă, vie în umărul stîng). Semnele de hemoragie internă nu lipsesc niciodată. *Ruptura renală* se poate exprima prin hematurie posttraumatică (dacă hematomul renal comunică cu căile excretorii) și contractura cu împăstarea regiunii lombare (hematom lombar). Orice traumatism abdominal forte necesită consult chirurgical și observație clinică, în următoarele 24—48 ore, pentru a surprinde eventuala evoluție în 2 timpi a unor hematoame subcapsulare (hepatice, splenice).

5.5. Perineu, rect, organe genitale externe

Examinarea perineului și a organelor genitale externe face parte din examenul clinic obligatoriu al copilului de orice vîrstă. Va fi efectuat de către medicul pediatru, cu excepția examenului ginecologic al fetițelor prepubere-pubere care este preferabil să fie efectuat în cabinetele specializate de ginecologie pediatrică. Leziunile vizibile și palpabile, congenitale sau dobîndite vor fi prezentate după formula mnemotehnică MITT.

A. **Malformații.** Examinarea nou-născutului în sala de nașteri permite aprecierea frecvenței celor mai comune anomalii congenitale ale porțiunilor terminale a aparatului digestiv, a aparatului reno-urinar și a organelor genitale externe. **Malformațiile ano-rectale** au fost împărțite convențional în înalte și joase. *Malformațiile ano-rectale înalte* presupun întreruperea continuității tubului digestiv la nivelul planului mușchilor ridicători anali. Rectul se termină în fund de sac la acest nivel, iar orificiul anal este absent sau înlocuit de o mică fosetă cutanată. Curînd după naștere devine evidentă existența unei fistule deschisă anterior de anus, la baza penisului (băieți) sau la nivelul vaginului, printr-o fistulă recto-vaginală (fete). Există și o variantă clinică în care rectul se termină în fund de sac, iar orificiul anal și canalul rectal sînt normal conformate. *Malformațiile ano-rectale joase* se caracterizează printr-o ampulă rectală bine dezvoltată care traversează planul ridicătorilor anali, dar există fie un

Scanned with OKEN Scanner

diafragm anal, fie o fistulă perineală; uneori deschiderea canalului ano-rectal se face printr-un orificiu stenozat *(stenoză anală)*. Este preferabil ca aceste anomalii să fie diagnosticate înaintea instalării sindromului de subocluzie intestinală manifestat prin distensie abdominală enormă și vărsături. Anomalii renale și de coloană vertebrală sînt frecvent asociate. În *anomalia Vater* se descriu următoarele asocieri malformative: defecte vertebrale, atrezie anală, fistulă traheo-esofagiană și displazie radială și renală. Acestui complex malformativ i se poate adăuga defectul septal ventricular; 50% dintre bolnavii cu diferite grade de atrezie anală dezvoltă fistule recto-vezicale, recto-uretrale, recto-perineale sau recto-vaginale, vizibile la examenul clinic. **Malformațiile organelor genitale externe la băieți** se întîlnesc relativ frecvent. *Dimensiunile penisului*, chiar de la vîrsta de nou-născut, sînt legate de factori constituționali, genetici și endocrini. În fig. 12 este reprezentată schematic intervenția factorilor endocrini în creșterea organului în timpul vieții intrauterine. *Macrogenitosomia* (penis de dimensiuni mari la nou-născut) poate fi expresia unei virilizări izosexuale din cadrul deficitului de 21-hidroxiloză care evoluează la băieți. Există cazuri în care acest semn devine evident mai tardiv. Pubertatea precoce este o altă cauză de creștere în dimensiuni a organelor genitale externe, neconcordantă cu vîrsta bolnavului. *Micropenis* se poate prezenta sub multiple variante anatomice și etiologice. Morfogeneza și creșterea penisului începe din a 8-a săptămînă a vieții intrauterine, cînd gonadotropina corionică stimulează dezvoltarea celulelor Leydig ale testiculelor (fig. 12). Dezvoltarea anormală a penisului surprinsă înaintea săptămînilor 12—14 de viață intrauterină se asociază, de obicei, și cu alte anomalii cum este hipospadias. După săptămîna 14 deficiența de androgeni conduce la dezvoltarea unui penis cu structuri normale, dar de mici dimensiuni. Funcția anormală a glandei hipotalamohipofizare, permanentă (holoprosenecefalie) sau tranzitorie conduce la micropenis. Bolnavul poate avea deficit de hormon somatotrop și risc de hipoglicemie în perioada neonatală. În alte situații există anomalii testiculare primitive (anorhie, atrofie testiculară) și deci un răspuns inadecvat cu testosteron la stimularea gonadotrofinelor corionice. Legarea androgenilor de fibroblaștii regiunii genitale este normală. Acesta este substratul indicației actuale ca în micropenis să se administreze tratament precoce cu testosteron (în primii 3 ani de viață) pentru a stimula creșterea dimensiunilor penisului și a evalua răspunsul organului la nivelele pubertare de testosteron. Capacitatea de creștere a penisului sub influența androgenilor scade cu vîrsta. Dintre sindroamele genetice asociate cu micropenis se pot cita sindromul Laurence-Moon Biedl și sindromul Prader-Willi, dar și sindromul Down, sindroamele Turner-like, deleția brațului lung al cromozomului 18, sindromul Fanconi, sindromul Cornelia de Lange și sindromul Hallermann-

Scanned with OKEN Scanner

Streiff. Micropenisul adevărat va fi deosebit de falsul micropenis al copiilor graşi la care organul de dimensiuni normale este „îngropat" în grăsimea suprapubiană. *Epispadias* este o malformaţie congenitală caracterizată prin deschiderea congenitală a uretrei pe faţa dorsală a penisului. În formele extreme nu există deloc peretele dorsal al uretrei şi aceasta este „deschisă" pe toată lungimea glandului. În aceste cazuri se asociază extrofie de vezică. Malformaţia poate fi găsită într-o formă echivalentă şi la fetiţe cu aspectul unei fisuri congenitale a peretelui superior al uretrei care se deschide la linia de separare între labiile mici şi clitoris. Frecvenţa anomaliei este 1/30 000 naşteri, de 500 ori mai rară decît hipospadiasul. Asocierea cu reflux vezico-uretral şi incontinenţa urinară totală este frecventă. Anomalia se poate întîlni în sindromul Ellis von Creveld. *Hipospadias* este o anomalie mult mai frecventă, fiind întîlnită la 3—5‰ din totalul naşterilor. Constă din ectopia orificiului uretral care este situat pe faţa ventrală a glandului. Foarte frecvent acest orificiu uretral prezintă stenoza meatului urinar. În 85% din cazuri deschiderea uretrei se face la baza glandului în apropierea locului de inserţie a prepuţului (hipospadias balanic). În hipospadias penian, meatul urinar se deschide la diferite nivele pe faţa ventrală a glandului, pentru ca în hipospadias scrotal deschiderea orificiului să aibă loc la nivelul scrotului. Se asociază un rafeu între cele 2 hemiscroturi, formînd 2 burelete genitale. Absenţa testiculilor la nivelul celor 2 scroturi (criptorhidism bilateral) dă regiunii genitale un aspect vulviform. Hipospadias este considerată o malformaţie congenitală determinată multifactorial, fiind întîlnită de 5—10 ori mai frecvent în rîndul rudelor de gradul I decît în populaţia generală. Determinismul hipospadias-ului pare mai complicat. El este asociat uneori unor sindroame condiţionate genetic (sindrom hipertelorism-hipospadias, sindrom cerebro-hepatorenal, sindrom Smith-Lemli-Opitz), dar a fost descris şi la băieţii mamelor care au ingerat progestative de sinteză la începutul sarcinii (aceste medicamente reduc formarea de androgeni în testiculii fetali). Insuficienţa placentară soldată cu deficienţă de gonadotropine corionice a fost incriminată, de asemenea, în apariţia hipospadiasului. În 40% din cazuri se asociază anomalii de gravitate medie sau severă a tractului urogenital. După naşterea unui copil cu hipospadias, riscul recurenţei în aceeaşi fratrie este de 7—10%. *Fimoza* denumeşte stenozarea sau strîmtorarea orificiului prepuţial, făcînd imposibilă decalotarea glandului. Rareori este vorba de o stenozare atît de marcată încît să constituie un obstacol în evacuarea urinii. Fimoza congenitală a sugarului trebuie considerată fiziologică şi nu este necesară rezolvarea ei chirurgicală pînă la vîrsta de 4—5 ani. *Parafimoza* este o leziune dobîndită care constă din compresia glandului de către un inel prepuţial foarte strîmt. Inelul prepuţial inextensibil determină tulburări circulatorii la nivelul glandului, cu stază şi edem de stază, care conduce

Scanned with OKEN Scanner

la o adevărată strangulare a acestuia. Prepuțul nu mai poate fi adus la poziția inițială după ce s-a făcut o decalotare forțată și este situat înapoia glandului formînd o „coroană voluminoasă" ; glandul apare roșu, violaceu și tumefiat. Accidentul apare la bolnavii cu fimoză incompletă cu ocazia unei erecții intempestive sau masturbări. Incidentul este foarte dureros și durerea aduce copilul la medic. Scrotul poate fi mărit de volum datorită existenței unei *hernii inghino-scrotale*, precum și prin prezența *hidrocelului*, leziune congenitală întîlnită cu mare frecvență la băieți. Se descrie un *hidrocel peritoneo-vaginal congenital*, care din punct de vedere anatomic este o hernie, cu orificiul foarte strîmt, conținutul sacului herniar fiind o serozitate. Formațiunea poate fi lent reductibilă (ca și hernia). Există și *hidrocelul tunicii vaginale* caracterizat prin acumularea de lichid seros în seroasa vaginală peritesticulară, cavitate închisă, devenită independentă de restul canalului peritoneo-vaginal. Examenul clinic evidențiază testicul moderat mărit de volum, de consistență elastică, nedureros, translucid la proba de iluminare. **Malformațiile organelor genitale externe la fete.** *Epispadias* există, într-o variantă descrisă, și la fetițe care reprezintă corespondentul leziunii de la băieți. *Clitorisul* fetițelor nou-născute poate avea dimensiuni cuprinse între 2—6 mm, fiind puțin influențat de vîrsta gestației (dimensiunile clitorisului ating valorile de la naștere după 27 săptămîni de gestație ; penisul crește lent și continuu toată perioada intrauterină). După naștere, dimensiunile clitorisului cresc în cursul primului an de viață ($3{,}72 \pm 0{,}25$ mm între 0—6 luni și de $3{,}94 \pm 0{,}25$ mm între 6—12 luni). În condiții patologice, sub stimularea unor hormoni androgeni, clitorisul poate avea o dezvoltare accelerată în primul an de viață. Această situație este realizată în mod tipic de deficitul de 21 hidroxilază care evoluează la fetițe. Aspectul de ambiguitate genitală a fost prezentat în subcapitolul 2.11.1. *Imperforația de himen* poate genera, încă din perioada de nou-născut, tulburări cu aspect de *hidrometrocolpos* (masa palpabilă ovoidă, bine delimitată, situată suprapubian, pe linia mediană) și bombarea regiunii. *Adeziunea labiilor mici* pe linia mediană este o situație clinică rămasă adesea nediagnosticată. Se va deosebi de *absența congenitală a vaginului*. O linie translucidă situată pe linia mediană marchează linia de adeziune. În absența congenitală a vaginului aspectul extern al vulvei și vaginului apare ca normal, dar nu se vede nici un orificiu la nivelul membranei himenului.

B. **Inflamații.** *Abcesul perianal* este o leziune inflamatorie care poate rămîne adesea nediagnosticată dacă examenul clinic al regiunii este făcut cu superficialitate. Cauză posibilă de sindrom febril prelungit la sugar este întîlnit, mai frecvent, la copiii malnutriți, cu deficiențe ale apărării imune, copii cu colită cronică ulceroasă, enterită regională sau diaree trenantă. Diagnosticul este ușurat de existența unei fistule anorectală, care se deschide adesea la tegument în regiu-

Scanned with OKEN Scanner

nea perineală, avînd un mic orificiu, din care se scurge puroi și materii fecale. *Abcesul fosei ischiorectale* apare în condiții clinice asemănătoare, dar este mai zgomotos clinic cu febră, durere vie și edem inflamator dur al regiunii perianale. Inflamațiile vaginului, *vaginitele*, generează scurgeri vaginale „albe" și au fost prezentate la 2.11.4. *Balanita* este inflamația glandului, iar *postita* este inflamația prepuțului. Ca și pentru vaginite sînt incriminate flora banală și nespecifică, infecția fiind favorizată de igiena defectuoasă, corp străin (grăunțe de nisip), masturbare. *Uretrita trichomoniazică* a sugarului, avînd drept sursă infecția mamei cu *Trichomonas vaginalis* și chiar uretrita gonococică (avînd de asemenea sursă maternă), nu sînt excepționale la băieți. Frotiu din secreția uretrală devine obligatoriu în orice scurgere purulentă prin uretră. *Ulcerația superficială* a meatului urinar evoluează cu meat roșu, inflamat și o mică excoriație foarte dureroasă, producînd jenă evidentă la micțiune. *Orhiepididimita acută* apare, în special, la adolescenți și tineri. Asociată cu disurie și scurgere uretrală tulbure este cel mai frecvent de origine gonococică. Testicul apare dureros și mărit de volum. Creșterea de volum a testiculului se însoțește de scăderea intensității durerii. În *orhita urliană* anamneza este hotărîtoare pentru susținerea diagnosticului. În mod caracteristic durerea se ameliorează la ridicarea testiculelor cu un suspensor. *Edemul scrotal neinflamator* este posibil după înțepături de insecte sau în purpura Schönlein-Henoch la debut, înaintea apariției erupției caracteristice. Testiculele au volum normal la palpare și bolnavul nu acuză dureri.

C. **Tumori.** *Teratomul sacrococcigian* este cea mai frecventă tumoră benignă a acestei regiuni. Forma clinică cu evoluție în pelvis poate realiza obstrucții parțiale, uneori progresive ale tractului digestiv inferior, însoțite de fenomene subocluzive sau compresiuni uretrale cu disurie și glob vezical. *Tumorile testiculare* sînt relativ rare la copil. Realizează tumefacție generalizată a testiculului neînsoțită de modificări subiective. Uneori se poate palpa o formațiune bine delimitată, eventual chistică, la nivelul tumorii. Teratomul sau tumora cu celule interstițiale se poate asocia cu pubertate precoce. *Leucemia acută limfocitară* poate realiza în evoluție recăderi extramedulare cu sediul testicular. În anamneză există noțiunea de leucoză acută intrată în remisiune terapeutică. Aspectul clinic este caracterizat prin mărirea de volum a testiculului, uneori neasociată inițial cu manifestări hematologice. *Sarcomul botrioid* este o tumoră malignă întîlnită la fetițe, care se manifestă clinic prin sîngerare vaginală recurentă, în timp ce examenul local evidențiază o „masă de carne" care „iese din vagin". *Adenocarcinomul de tract genital* cu celule clare se manifestă, de asemenea, prin sîngerare vaginală repetată, în afara ciclurilor menstruale.

Scanned with OKEN Scanner

D. **Traumatisme.** Traumatismul testicular este ușor de diagnosticat prin anamneza pozitivă și evidențierea unui hematom vizibil la examenul clinic asociat cu mărirea de volum a scrotului. *Torsiunea de testicul sau de hidatida sesilă Morgani* poate surveni la orice vîrstă și constituie invariabil o mare urgență chirurgicală. Debutul accidentului este brutal, cu o durere bruscă, vie, la nivelul unui testicul, urmată de modificare locală rapidă (tumefacție, roșeață și edem scrotal, întovărășită de mărirea de volum a testiculului, care pe măsură ce se tumefiază devine mai dureros). Această noțiune este extrem de importantă și servește diagnosticului diferențial cu cel „liniștitor" de orhiepididimită acută. Maximum de frecvență este întîlnit între 7 și 13 ani, în timp ce orhiepididimita este mai puțin frecventă la această vîrstă. *Traumatismele vulvare* trebuie privite cu toată seriozitatea, cu atît mai mult, cu cît ele pot îmbrăca aspecte medico-legale.

5.6. Membre superioare

A. **Malformații.** În acest subcapitol vor fi trecute în revistă atît modificările morfologice evidente la inspecție, rezultat al unor defecte de dezvoltare intrauterină (embriopatii, fetopatii, amniopatii), cît și malformațiile osoase care apar drept parte componentă a unor sindroame condiționate genetic. În aceeași secțiune vom prezenta și modificările scheletice ale displaziilor osoase constituționale și ale bolilor de metabolism cu răsunet asupra formei și modelării osului. Este evident că o parte dintre aceste entități au manifestări osoase sistemice, cu modificări care nu se limitează numai la membrul superior. *Benzile amniotice* (benzi Streeter) sînt anomalii primitive ale amniosului care formează niște cordoane fibroase în viața intrauterină, încercuiesc părțile fetale mici (membre superioare sau inferioare) și devin constrictive în timpul creșterii intrauterine; constricția circulară a părților fetale în plină dezvoltare se soldează cu șanțuri de diferite adîncimi sau chiar amputația parțială sau totală a segmentului respectiv. Examenul nou-născutului în sala de naștere evidențiază aceste modificări soldate, uneori, cu hipoplazia zonei distale, realizată prin strangulare. Originea benzilor amniotice este încă disputată. Sînt autori care cred că ar fi datorite unor rupturi precoce ale amniosului, cu păstrarea corionului intact, apariția benzilor fibroase fiind un fenomen secundar, reparator. *Aplazia radiusului* sau hemimelia preaxială radială este cea mai frecventă malformație congenitală prin defecte de dezvoltare a membrului superior. Se întîlnește izolată, în boli genetice specifice sau boli cromozomiale, cum sînt sindromul trombocitopenie — absența radiusului, sindromul Treacher-Collins, anemia constituțională Faconi (incidență 70%), sindromul Holt-Oram, trisomia 13 și 18 sau sindromul talidomidei. *Sindromul aplazie radius-*

Scanned with OKEN Scanner

trombocitopenie pare a avea un mod de transmitere autosomal-recesiv și majoritatea copiilor cu această malformație decedează în primele zile de viață prin sindrom hemoragic (megacariocite absente în măduvă). *Sindromul Holt-Oram* se transmite autosomal dominant cu mod de expresie variabil. Bolnavii asociază hipoplazia sau poziția proximală a policelui cu hipoplazic de radius, eventual focomelie. Asocierea cu boli congenitale de cord necianogene a dat numele sindromului cardiac-membre. Majoritatea defectelor radiusului sînt sporadice și constituie cea mai frecventă malformație din asociația VATER. Date experimentale au demonstrat o relație bine dovedită între morfogeneza normală a membrelor și dezvoltarea vasculară fetală. Aplazia radiusului este consecința unei dezvoltări vasculare anormale, știind că vasculogeneza precede miogeneza și condrogeneza, permițînd stabilirea unor gradiente metabolice necesare pentru diferențierea mezenhimului primitiv în os sau mușchi. Orice malformație sau disrupție a capilarelor în timpul vieții fetale la mugurii membrelor conduce la defecte musculo-scheletice. *Amputația unui membru* este, de obicei, unilaterală și este rezultatul unui accident vascular intrauterin afectînd artera brahială primitivă avînd ca efect ischemia, necroza și rezorbția structurilor situate distal de ocluzia vasculară. Dezvoltarea incompletă sau absența segmentului distal a unui membru este rezultatul unui defect primitiv de vascularizație, ducînd la întreruperea aportului de sînge necesar dezvoltării structurilor. Aplazia-hipoplazia radiusului se asociază cu *anomalii ale policelui* (aplazie, hipoplazie, inserție proximală). Există relație bine stabilită între anomalii ale policelui (hipoplazie sau police trifalangial) și anemia aplastică constituțională Fanconi. *Polidactilie* denumește degete supranumerare care pot apare atît la membru superior, cît și la cel inferior. Cel mai frecvent este vorba de hexadactilie, degetul supranumerar fiind situat, fie preaxial (înaintea policelui), fie postaxial (după degetul V). Polidactilia poate apare izolat, ca un caracter familial, transmis autosomal recesiv și mai frecvent ca element constitutiv al unor sindroame condiționate genetic — albinism, anoftalmie, microftalmie, sindrom Apert, bifiditatea limbii, blefaroptozis, sindrom Bloom, displazie hidrotică ectodermală, sindrom Ellis van Creveld, epidermoliză buloasă, sindrom Golz, sindrom Laurence-Moon-Biedl, sindrom Seckel, sindrom Smith-Lemli-Opitz, trisomie 15. *Sindactilie* este o malformație congenitală caracterizată prin alipirea degetelor de la mîini sau picioare, cu sau fără intermediul unei membrane, pe toată lungimea degetului sau numai parțial, mai frecvent degetele III—IV de la mînă sau IV—V de la picior. Se poate transmite ca un caracter familial autosomal dominant sau face parte dintre markerii somatici ai unor sindroame condiționate genetic (absența cubitusului, acrocefalosindactilie sau sindrom Apert, sindrom Carpenter, alopecie congenitală, *aplasia cutis conge-*

Scanned with OKEN Scanner

nita, boala Crouzon, displazia anhidrotică ectodermală, sindrom Golz, sindrom Hallerman-Streiff, *incontinentia pigmenti*, sindrom Klippel-Trenaunay, sindrom Laurence-Moon-Biedl, sindrom Möbius, neurofibromatoză, osteogeneza imperfecta, sindrom Papillon-Lèage-Psauma, sindrom Prader-Willi, sindrom Waardenburg. *Brahidactilie* denumește degetele scurte. Acest caracter dă mîinii sau piciorului un aspect „mic" și poate fi întîlnit în sindromul Apert, sindromul Carpenter, sindromul Cornelia de Lange, sindromul Down și sindromul Prader Willi. Există descris separat sindromul *brahidactilie de tip E* cu transmitere autosomal dominantă, statura mică și scurtarea metacarpianului 3 și 5. Scurtarea degetelor, în special a policelui și halucelui, se transmite ca un caracter autosomal dominant la mulți bolnavi care vor dezvolta ulterior miozită osificantă. Scurtarea metacarpului, avînd ca efect degete scurte, este descrisă în pseudohipoparatiroidism, sindrom Turner, sindrom Larsen. *Macrodactilie* sau degete mari poate fi idiopatică, dar mai este descrisă și în neurofibromatoză, boala Ollier, gigantism cerebral și limfedem congenital. *Arahnodactilie* denumește degete lungi și subțiri (comparat cu aspectul de păianjen). Este un marker somatic descris în sindromul Marfan, homocistinurie și sindrom Achard. *Camptodactilie* este o malformație congenitală constînd din flexia permanentă și ireductibilă a unuia sau mai multor degete, localizată la nivelul articulațiilor interfalangiene proximale. Se poate transmite ca un caracter autosomal dominant și este descrisă și în trisomia 18. *Clinodactilie* denumește deformarea în valg a degetelor, cel mai frecvent a degetului V de la mînă, care este ușor flectat și încurbat către inelar. Semnul poate fi întîlnit în sindromul Poland, sindromul Bloom, sindromul Carpenter, sindromul Cornelia de Lange, sindromul Down, sindromul Seckel, anemia constituțională Fanconi, sindromul Holt-Oram, sindromul Laurence-Moon-Biedl, sindromul Smith-Lemli-Opitz, sindromul Turner, sindromul Noonan. *Pliurile de flexie palmară* pot avea uneori interes clinic, fiind modificate în unele boli cu determinism genetic. Ele nu sînt adevărate dermatoglife și apar datorită mișcărilor de flexie a mîinii în timpul vieții intrauterine. Indivizii normali au un *pliu transvers distal* (de la baza indexului la marginea cubitală a mîinii), un *pliu transvers proximal* (care pornește din același loc și se pierde undeva în dreptul eminenței hipotenare și un *pliu longitudinal* avînd origine comună cu a pliului transvers proximal care ocolește eminenta tenară și se termină la jumătatea distanței între marginea radială și cubitală a mîinii. *Pliul palmar transvers unic* (pliu simian) înlocuiește cele 2 pliuri transverse (proximal și distal) și se îndreaptă orizontal de la baza indexului la marginea cubitală a mîinii. Prezența lui poate fi remarcată la 1% dintre indivizii normali, dar este asociat și cu unele boli cromozomiale (sindrom Down, trisomia 15,18, sindrom Turner, translocații) sau sindroame determinate genetic (dis-

Scanned with OKEN Scanner

plazia ectodermală, sindromul Cornelia de Lange, sindromul Seckel, sindromul Smith-Lemli-Opitz, sindromul cerebro-hepatorenal, sindromul Rubinstein-Taybi. Desenul liniilor palmare nu se schimbă în cursul vieții individului. *Diformitatea Madelung* se întîlnește la adolescent, adesea bilateral, și constă din deviația axială a mîinii, cu proeminența apofizei stiloide ulnare. Dorsiflexia mîinii este limitată. Poate exista ca malformație congenitală izolată sau asociată cu sindromul Turner. *Degetele hippocratice* sînt modificări dobîndite ale degetelor caracterizate prin lărgirea difuză a falangelor terminale care devin rotunjite, luînd un aspect particular, comparat cu un „bulb" sau un „cap de șarpe". Unghiile devin convexe, cu aspect de „sticlă de ceasornic". Se datoresc modificărilor apărute în țesutul fibroelastic al patului unghial, prin creșterea fluxului sangvin local (vasodilatație și deschiderea unor anastomoze arteriovenoase), „hrănirii forțate" și creșterii țesutului conjuctiv al falangelor terminale. Poate apare ca un caracter familial sau asociat unor boli întovărășite de hipoxie cronică (boli congenitale de cord cianogene, boli pulmonare cronice, fibroză chistică), dar și în endocardita subacută, colită ulceroasă, enterită regională, polipoză de colon. *Mobilitatea anormală a articulațiilor* poate fi remarcată la examenul clinic al membrului superior. *Hiperextensibilitatea articulațiilor* este descrisă în mod particular în boli ale țesutului conjunctiv (sindrom Marfan, sindrom Ehlers-Danlos), dar și în *osteogenesis imperfecta* și hipoparatiroidism. Pentru hiperlaxitate articulară trebuie să se asocieze hipotonie musculară. *Sindromul Larsen* se caracterizează prin luxații ale cotului, genunchiului și șoldului condiționate de hiperlaxitate articulară. *Limitarea mișcărilor la nivelul articulațiilor*, în afara unui proces inflamator asociat cu durere sau a unei hipertonii musculare de tip piramidal, este caracteristica dominantă a sindromului *artrogriposis multiplex congenita* cu determinism probabil genetic, caracterizat prin limitarea de grade variabile a mișcărilor articulare ale membrelor. Cauza pare a fi neuropatică și miopatică, de aceea asociază musculatura hipoplastică și hipertonă.

Displaziile osoase constituționale constituie un grup larg de afecțiuni condiționate genetic, polimorfe clinic, greu de clasificat. Clasificarea internațională din 1977 este prezentată în tabelul 1. Majoritatea au manifestări osoase sistemice, evidențiabile la nivelul tuturor segmentelor osoase, dar ele vor fi prezentate în acest subcapitol. *Grupa osteocondrodisplaziilor* asociază un grup aparent heterogen de afecțiuni osoase primitive. *Acondroplazia* se transmite autosomal dominant, deși în 90% din cazuri se remarcă mutații noi. Este afectată formarea osului encondral în timp ce osificarea vaselor de membrană este neinterferată. Boală rară (1/12000 nașteri), este cauză de nanism disproporționat, cu membre scurte, mai ales pe seama segmentului proximal. Membrele încurbate, lordoză lombară, baza nasului lăr-

Scanned with OKEN Scanner

gită, macrocranie, frunte proeminentă completează tabloul clinic al bolii. Dezvoltarea intelectuală este, de obicei, normală. *Displazia condroectodermală* (sindromul Ellis van Creveld) se caracterizează prin membre scurte, polidactilie și hipoplazia unghiilor. Boala se transmite autosomal recesiv și este cauza taliei mici cu debut prenatal. Dentiția poate fi întîrziată sau hipoplastică. Asocierea cu boală congenitală de cord, de obicei defect septal ventricular, scurtează durata de viață a bolnavilor. *Nanismul diastrofic* (Maroteaux-Lamy) asociază talie mică cu debut prenatal, oase tubulare scurte (în special primul metacarpian), limitarea mișcărilor articulare (ca în artrogripoză), picior strîmb congenital și hipertrofia cartilagiului auricular. Scolioza se adaugă tabloului clinic al bolii. Dintre bolile osoase care evoluează cu *fracturi multiple* citățm cîteva entități. *Osteogenesis imperfecta* este o afecțiune rară (1/25 000 nașteri) care se transmite autosomal dominant sau ca mutație nouă. Se caracterizează prin fragilitate osoasă, urmată de numeroase fracturi, vicios consolidate, sclere albastre, odontogeneză imperfecta (hipoplazia dentinei, erupție dentară întîrziată), hiperextensibilitatea articulațiilor. După pubertate frecvența fracturilor diminuă. Se descrie o formă precoce (Vrolik) și o formă tardivă (Löbstein). Vindecarea în poziție anormală a multiplelor fracturi determină deformații grave și bizare ale membrelor. *Osteopetroza* (boala Albers-Schönberg) se caracterizează prin oase dense, scleroase, fragile și radioopace (osteoscleroză) asociate cu anomalii hematologice (îngustarea spațiilor medulare ale oaselor lungi) și uneori anomalii neurologice (cecitate, surditate). Boala se datorește disfuncției osteoclastelor, care realizează o rezorbție defectuoasă a osului. Splenomegalia (focare de eritropoieză extramedulară), tendința la fracturi multiple și osteomielita de mandibulă completează tabloul clinic al bolnavului. Se descriu 2 forme clinice, o formă malignă transmisă autosomal recesiv și o formă mai blîndă clinic transmisă autosomal dominant. Multiple fracturi vicios consolidate fac ca talia finală a acestor bolnavi să fie necorespunzătoare vîrstei. *Displazia fibroasă a osului* este descrisă între hamartoze. Este o boală de dezvoltare, caracterizată prin înlocuirea structurii osoase normale cu zone întinse de țesut fibros, care conțin os imatur sau insule de cartilaj care nu se osifică normal. Sînt afectate oasele lungi și pelvisul. Boala conduce la deformări osoase, fracturi patologice la zonele unde există leziuni chistice. În *sindromul McCune-Albright* se descrie displazia fibroasă poliostotică, hiperpigmentare unilaterală cu pete „café au lait" zdrențuite și pubertate precoce. Un grup heterogen de boli ereditare, care se manifestă clinic prin fracturi multiple și deformări osoase de tip rahitic, este constituit de bolile care se exprimă clinic ca rahitism vitamino-D rezistent, dintre care citățm: rahitismul hipofosfatemic familial, cu transmitere X-lincată, disfuncția tubulară multiplă din sindromul Fanconi, osteodistrofia ere-

Scanned with OKEN Scanner

ditară de tip Albright și hipofosfatazia. Aspectul clinic este univoc, de rahitism tardiv cu afectarea predominentă a membrelor inferioare și fracturi multiple vicios consolidate. În toate cazurile, cu excepția hipofosfatazieî, tabloul biologic este dominat de hipofosfatemie, fosfaturie și creșterea excesivă a fosfatazelor alcaline. Se va diferenția de rahitismul azotemic care realizează aspecte clinice asemănătoare în cadrul osteodistrofiei renale din insuficiența renală cronică. Toți bolnavii au, în final, talie mică prin membre scurte, consecința încurbărilor rahitice și a fracturilor vicios consolidate. Mucopolizaharidozele au implicații scheletice multiple, cu manifestări și la nivelul membrelor superioare. *Boala exostozelor multiple* se transmite autosomal dominant, iar debutul clinic se conturează după vîrsta de 3 ani. Se caracterizează prin protuberanțe osoase multiple, cu aspect de „creste dure", făcînd corp comun cu osul subiacent, situate la nivelul metafizelor oaselor lungi, nesimetrice, cu forme foarte diferite. Sînt afectați mai frecvent genunchii, dar și coatele, vertebrele, coastele și pelvisul. Oasele interesate în procesul patologic sînt relativ scurte, ceea ce este foarte evident cînd este afectat cubitusul. *Fibroplazia osificantă congenitală*, cunoscută și sub numele mai puțin corect de *miozită osificantă*, se transmite autosomal dominant. Microdactilia este evidentă de la naștere, dar restul simptomatologiei debutează variabil în cursul copilăriei cu rigiditate progresivă a cefei, trunchiului și membrelor. Zonele rigide sînt palpabile și se datoresc unei osificări anormale progresive a mușchilor și țesuturilor fibroase. Este necesar diagnosticul diferențial cu *calcinoza reparatorie* din dermatomiozită care se dezvoltă în 30—50% din cazurile pediatrice la 1 an de la debutul bolii. Aspectul clinic este de noduli subcutanați de consistență osoasă, situați în jurul articulațiilor mari, care limitează mobilitatea articulațiilor și se datoresc depozitelor de calciu cu rol reparator situate în țesuturile periarticulare și mușchi (*calcinosis universalis*). Calcinoza este descrisă și în *CREST*, variantă de sclerozâ sistemică progresivă caracterizată prin calcinoză, fenomen Raynaud, dismotilitate esofagiană, sclerodactilie și teleangiectazie.

B. **Inflamații**. Infecțiile mîinii se numesc *panariții*. Există un panarițiu periunghial în care baza unghiei este decolată de puroi, care formează un mic burelet. În panarițiul subunghial puroiul ridică unghia care și-a pierdut culoarea rozată, normală. Panariţiul profund se caracterizează prin semne de inflamație acută a pulpei degetului, avînd edem și pe fața dorsală. În mod caracteristic *se pierde fluctuența normală a pulpei degetului*, care devine brusc dureroasă și dură. Acest semn foarte particular este în contrast cu fluctuența, semn de colecție clasică în abcesul cald. Artritele membrului superior au fost prezentate în subcapitolul 2.4.1. *Fenomenul Raynaud* este expresia unei vasculite (de cele mai multe ori). Se caracterizează clinic prin întreruperea paroxistică a fluxului de sînge la degete (atît la mîini,

Scanned with OKEN Scanner

cît și la picioare). Este o tulburare vasomotorie caracterizată prin apariția paroxistică a unei palori accentuate a degetelor urmată de cianoză și apoi roșeață, întovărășită de unele modificări subiective (durere, senzație de amorțeală și furnicături, căldură). Criza vasomotorie evoluează în mod caracteristic în 3 timpi: sincopa locală (paloare), asfixie locală (cianoză) și hiperemie (cedarea spasmului arteriolar). Este vorba de o vasoconstricție arteriolo-metaarteriolară de tip distal și acral fără obstrucție la nivelul arteriolelor digitale nefiind interesate 2 jumătăți adiacente ale degetelor (conform vascularizației), ci un deget în întregime. Topografia acrală, care nu este superpozabilă pe topografia vasculară este foarte caracteristică acestui sindrom. Incapacitatea de a reîncălzi degetele după expunerea la frig sugerează existența unui defect structural persistent al vaselor de sînge. Examenul microscopic demonstrează modificări ale microcirculației, hiperplazia intimei vaselor mergînd pînă la ocluzia lumenului lor asociată frecvent cu fibroză adventicială. Fenomenul Raynaud este asociat în 15% din cazurile de lupus eritematos sistemic, în 70% din cazurile de scleroză multiplă (precedînd cu luni sau ani alte manifestări ale bolii), în sindromul Sjögren (20%), în boala mixtă a țesutului conjunctiv (85%) sau în crioglobulinemie. După cum se știe crioglobulinele sînt imunoglobuline care precipită la temperaturi scăzute. Ele pot apărea în infecții virale (mononucleoza infecțioasă, hepatita acută virală cu virus B), boli bacteriene (endocardita subacută, glomerulonefrită poststreptococică), boli de colagen (artrita reumatoidă juvenilă, lupus eritematos sistemic) sau boli limfoproliferative. În CREST, formă clinică a sclerozei multiple progresive, fenomenul Raynaud face parte din simptomatologia definitorie a sindromului. Din cauza etapei „cianoză" fenomenul Raynaud poate fi confundat cu *acrocianoza*, fenomen vasomotor caracterizat prin cianoză permanentă, uniformă, indoloră, de intensitate și tentă variabilă localizată la nivelul degetelor. Tegumentele sînt reci și umede și nu există tulburări trofice. Culoarea cianotică dispare lent la presiune și nu se modifică prin schimbarea poziției. Se deosebește fundamental de fenomenul Raynaud prin absența crizelor sincopale, și absența fenomenelor inflamatorii vasculare, dar se aseamănă cu acesta prin sensibilitatea exagerată la frig.

C. **Tumori**. Tipurile de tumori osoase care pot apărea la membrul superior, fiind identice cu cele ale membrului inferior, vor fi tratate în capitolul următor.

D. **Traumatismele** membrului superior sînt relativ frecvente la vîrsta copilăriei. Paralizia obstetricală a plexului brahial a fost prezentată în subcapitolul 2.12.3. *Traumatismul umărului* se manifestă sub același aspect clinic, indiferent de natura lui. Inspecția pune în evidență umărul coborît, membrul superior de partea afectată susținut „cu atenție" de mîna sănătoasă (pentru a evita orice mișca-

Scanned with OKEN Scanner

re). Se asociază totdeauna 2 semne funcționale majore: durerea în umăr și impotența funcțională absolută. Traumatismele umărului realizează fractură de claviculă, luxație antero-internă a umărului sau fractura colului chirurgical al humerusului. *Traumatismul brațului* se soldează cu fractura diafizei humerusului manifestată clinic prin tripla deformație: angulație antero-externă, scurtarea brațului și rotația internă a fragmentului inferior. Se poate complica cu paralizie de nerv radial („mînă în gît de lebădă"), asociată cu anestezia feței dorsale a I-ului deget. *Traumatismul cotului* la copil, realizează cel mai frecvent fractura supracondiliană. Examenul clinic remarcă aspectul particular al regiunii, fața posterioară a cotului nu mai este în același plan cu a brațului, iar punctul maxim al durerii provocate este situat deasupra „triunghiului" realizat de epitrohlee, olecran și epicondil. În luxația de cot acest triunghi este deformat, epicondilul nemaifiind situat pe aceeași verticală cu olecranul, aspectul regiunii cotului fiind profund modificat (pliul de flexie este coborît sub epifiza humerală, iar olecranul proemină mult posterior „ca o creastă"). Subluxația capului radiusului este relativ frecventă la preșcolarii de 2—4 ani, care au fost tracționați de braț „pentru a traversa repede". Caracteristică este durerea bruscă urmată de fixarea mîinii în pronație. Bolnavul poate executa pasiv toate mișcările, cu excepția supinației. Limitarea supinației este caracteristică acestui tip de leziune. *Traumatismul antebrațului* la copil se soldează cu „fractura în os verde". Deși continuitatea celor 2 oase este întreruptă și poate exista angulație între cele 2 segmente, fragmentele se mențin în contact cu respectarea corticalei și periostului. *Afectarea traumatică a nervilor membrului superior* la nivelul brațului, antebrațului sau pumnului se poate solda cu paralizia mîinii de diferite grade sau tipuri. Integritatea anatomică a nervului cubital este perfectă dacă bolnavul poate aduna cele 4 degete de la mînă în formă de „cornet". Nervul median este nelezat dacă bolnavul reușește să împreuneze toate degetele de la mînă sub formă de con. Testul de explorare a integrității nervului radial este proba de aducere a policelui în palmă. Deși semiologia osteoarticulară face parte din învățămîntul chirurgical (A. Ryckewaert) a fost inserată în acest subcapitol pentru completa prezentare a examenului clinic în pediatrie. *Sindromul de copil bătut* („battered child syndrome", sindromul Caffey Kempe) a fost reamintit în capitolul dedicat problemei copilului neglijat. De obicei este vorba de copii sub vîrsta de 3 ani. Cele mai frecvente leziuni provocate de către părinți sînt situate, în special, metafizar, în apropierea genunchilor sau coatelor. În afară de edem periarticular și durere locală imaginea radiologică a leziunii are un aspect particular. La 5—7 zile de la producerea leziunii se dezvoltă un hematom subperiostal care decolează periostul. Hematomul persistă 2—4 luni și începe să se osifice

Scanned with OKEN Scanner

de la periferie către cortex. Neoformarea de os continuă în timp ce hematomul se rezoarbe și, în final, diafiza apare îngroșată prin suprapunerea stratului de os neoformat cu cortexul diafizar. Leziuni osoase multiple, de vîrste diferite, dovedesc maltratarea repetată a copilului. Orice fractură metafizară la un preșcolar impune căutarea altor fracturi. Diagnosticarea corectă a cazurilor întîmpină dificultăți, unii medici necunoscînd această entitate. Leziunile metafizare și hematoamele subperiostale caracteristice sindromului sînt determinate de particularitățile structurale ale osului în creștere, precum și de modul de producere al traumatismului. Examenul radiologic al întregului schelet în cazuri suspecte decelează leziuni osoase „mute" clinic.

5.7. Membre inferioare

A. **Malformații**. Cele mai frecvente malformații ale membrului inferior, care necesită diagnostic și tratament precoce, chiar din perioada de nou-născut, sînt luxația congenitală de șold și piciorul strîmb congenital.

Luxația congenitală de șold (displazia luxantă a șoldului) va fi cercetată activ la nou-născut. Diagnosticul ar putea fi sugerat de posibila evidențiere a unui membru inferior mai scurt, semn rar întîlnit. Simptomul fundamental este *semnul resortului*, evidențiabil exclusiv la nou-născut, dacă se utilizează *manevra Ortolani*. Nou-născutul este culcat pe spate, cu coapsele flectate la 90° pe bazin și genunchii flectați pe coapse. Policele examinatorului este plasat pe fața internă a coapsei copilului, în timp ce celelalte 4 degete sînt situate pe fața externă a membrului inferior, în dreptul marelui trohanter. Prima mișcare pe care o execută examinatorul este cea prin care încearcă să imprime coapsei o mișcare dinainte-înapoi, cu intenția de a disloca din cavitatea acetabulară capul femural (dacă acest lucru este posibil). În al doilea timp al manevrei, cele 4 degete, situate deasupra marelui trohanter, împing capul femural dinapoi-înainte, concomitent cu o mișcare de abducție a coapselor. Dacă în primul timp examinatorul resimte o senzație de resort, este vorba de un șold luxabil, dacă această senzație apare și în cel de al II-lea timp, este vorba de un șold luxat. Diagnosticul luxației congenitale la șold, la orice vîrstă, este cel radiologic, examen care va fi recomandat în orice suspiciune de membre inferioare de lungime inegală. Tot pentru diagnosticul luxației congenitale de șold se mai pot utiliza semnul Bade Peter (asimetria pliurilor coapsei la sugarii cu membre inferioare în extensie), semnul Lance (fanta vulvară îndreptată spre membrul inferior cu luxație congenitală de șold) și semnul Nové Josserand

Scanned with OKEN Scanner

(mișcare de adducție de amploare neobișnuită permițînd încrucișarea exagerată a coapselor sugarilor cu luxație congenitală de șold).

Piciorul strîmb congenital se prezintă sub diferite aspecte clinice care vor fi enumerate în continuare: 1. *Pes planovalgus* (picior plat). Deformație a piciorului caracterizată prin aplatizarea axului longitudinal al piciorului, astfel încît întreaga greutate se transmite marginii mediale. Planta ia contact cu solul pe întreaga suprafață. Examinat din regiunea posterioară se pune în evidență proeminența osului navicular. Este o malpoziție întîlnită la 97% dintre copiii sub vîrsta de 18 luni, care scade ca frecvență la 4% pentru copiii de 10 ani. Există o predispoziție ereditară pentru această deformație, dar există și factori favorizanți asociați cum ar fi coincidența cu genu valgum, torsiune tibială sau femurală, greutate excesivă (obezitate). 2. *Congenital metatarsus varus adductus* este o deformație care interesează exclusiv antepiciorul. Marginea internă a plantei este concavă, iar marginea externă este convexă. Baza celui de al V-lea metatarsian proemină în afară. Halucele este adus și separat printr-un spațiu mai mare de restul degetelor. 3. *Piciorul strîmb congenital* este o malformație congenitală complexă constînd din modificarea de formă și direcție a piciorului. Contactul piciorului cu solul nu mai are loc prin punctele normale de sprijin. Deformarea piciorului este permanentă și comportă retracții tendinoase și aponevrotice asociate cu malformații osoase avînd ca efect modificarea de formă, axe și puncte de sprijin ale piciorului; 78% dintre cazuri pot fi încadrate în tipul clinic denumit *congenital talipes equinovarus*. Trăsătura *varus* are 3 componente: adducția (unghi deschis înăuntru între antepicior și retropicior, cu vîrful unghiului în dreptul articulației mediotarsiene și deschiderea de 140°—180°), supinația (răsucirea piciorului în jurul axului antero-posterior, astfel încît marginea externă coboară sub planul orizontal al plantei, iar marginea internă urcă deasupra acestui plan, unghiul cu orizontala fiind de 10—90°) și adducție retropiciorului pe gambă (unghi 80—180°). Trăsătura equin denumește flexia plantară a piciorului (90—180°). Această malformația este determinată multifactorial. În timp ce incidența în populația generală este 0,1%, crește la 2,5% pentru rudele de gradul I, este de 0,5% pentru rudele de gradul II și de 0,2% pentru rudele de gradul III. Malformația este mai frecventă unilateral, la băieți. Se va diferenția de piciorul strîmb congenital secundar din mielomeningocel, poliomielită, paralizie cerebrală. *Congenital pes cavus* (picior scobit) este o altă malformație congenitală a piciorului caracterizată prin accentuarea bolții plantare interne, asociată cu degete „în ciocan". Se datorește adîncirii bolții plantare și extensiei exagerate a primei falange (hiperextensia articulației metatarso-falangiene), asociată cu flexia marcată a degetelor (flexia articulației interfalangiene). Poate apare idiopatic sau secundar în anomalii neuro-musculare (spi-

Scanned with OKEN Scanner

na bifida, mielodisplazie, ataxie Friedreich). *Talipes calcaneovalgus* (frecvența 17,5%) este o malformație congenitală a piciorului caracterizată prin dorsiflexia excesivă a piciorului (eversiunea piciorului). Se întîlnește relativ frecvent la naștere și, de obicei, se corectează spontan. Poziția vicioasă a piciorului poate fi însă și secundară paraliziei mușchilor gemeni ai gambei. Mai puțin frecvente decît malformațiile amintite sînt malformațiile genunchiului.

Genu varum este anomalia de poziție a genunchiului în care axul coapsei formează cu axul gambei un unghi obtuz, deschis înăuntru cu vîrful înafară. Se mai numește „gambe arcuite". Examinat în picioare, cu ambele maleole în contact, se constată distanță intercondiliană mai mult sau mai puțin marcată. Sînt încurbate atît 1/3 inferioară a femurului, cît și 1/3 superioară a tibiei. Există *genu varum fiziologic*, întîlnit mai frecvent în primul și al doilea an de viață. Poziția se datorește rotației interne a coapsei legată de vîrstă și depunerii de grăsime predominent pe fața externă a gambei. În condiții patologice malpoziția este întîlnită în rahitismul vitaminosensibil sau vitaminorezistent, sechelă după traumatismul cartilagiului de creștere sau în osteocondroza condilului medial al tibiei (boala Blount) care trebuie considerată o tulburare de creștere a regiunii interne a epifizei tibiale superioare. Torsiunea medială internă a tibiei este normală la nou-născut și gradul de rotație al tibiei regresează cu vîrsta. Există *genu varum* asociat cu tumori juxtaarticulare (condrom, osteocondrom) sau cu boli congenitale (condrodisplazie epifizară, displazie epifizară hemimelică unilaterală, nanism camptomelic).

Genu valgum este o altă anomalie de poziție a genunchiului, în care axul coapsei și al gambei formează un unghi larg deschis înafară, cu vîrful situat înăuntru. Se spune despre copil că are membrele inferioare în „X". Pentru a fi pus în evidență copilul este examinat în picioare, cu genunchii lipiți. Se va aprecia distanța dintre cele 2 maleole interne. Între 3 și 3 ani 1/2, 74% dintre copii au genu valgum fiziologic (distanța dintre maleole este de 2—3 cm). Acesta dispare cînd genunchiul este în flexie. Poziția se datorește laxității exagerate a ligamentelor mediale ale gununchilor. Malpoziția se vindecă spontan spre vîrsta de 7 ani. Adolescenții obezi, cu vîrsta cuprinsă între 10 și 12 ani prezintă adesea genu valgum, pentru că epicondilul medial crește mai mult în înălțime. Această anomalie se descrie în asociere cu piciorul plat, în rahitism vitaminosensibil și vitaminorezistent, osteodistrofie renală, tulburări de creștere diafizare după traumatisme și osteomielită. Mai poate fi întîlnit în boala Morquio și boala Hurler.

Genu recurvatum este o deformație congenitală sau dobîndită a genunchiului caracterizată printr-un unghi deschis anterior, format între axul gambei și axul coapsei aflate în extensie maximă (unghiul depășește 180°). În forma severă poate fi limitată flexia genunchiu-

Scanned with OKEN Scanner

lui, iar hiperextensia rezultă din pierderea contactului dintre zona anterioară a platoului tibial şi suprafaţa anterioară articulară a femurului, cu subluxaţie anterioară. Se poate datora hipoplaziei congenitale a ligamentelor încrucişate, asociată cu fibroză de cvadriceps, contracţiei prelungite a muşchilor extensori ai coapsei (artrogripoză, mielomeningocel) sau paraliziei muşchilor flexori ai coapsei (poliomielita, spina bifida). *Pterygium popliteu* constă din asocierea în cadrul unui sindrom malformativ a unor pliuri cutanate, care în forma extremă sînt situate între ischion şi călcîi. Aceste pliuri au, uneori, o consistenţă fibroasă şi conţin, adesea, în grosimea lor nervul tibial. Se asociază defecte musculare ale membrului inferior, pliuri cutanate suplimentare între pleoape, cheilopalatoschizis, sindactilie. *Hernia poplitee* (chistul Baker) se caracterizează printr-o masă chistică situată în spaţiul popliteu care se poate asocia în timp cu tumefacţia articulaţiei genunchiului. *Hipoplazia rotulei* este întîlnită în sindromul unghie-rotulă. *Haluce în ciocan*, prin flexia articulaţiilor interfalangiene, se poate întîlni congenital în trisomia 18 sau în formele dobîndite în ataxia Friedreich (falanga distală are flexie plantară). *Halus valgus* (deviaţia laterală a halucelui) este întîlnită la copiii cu miozită osificantă, la care atît halucele, cît şi policele sînt anormal de scurte. *Haluce lat* (de obicei cu dimensiuni duble faţă de normal) este caracteristic sindromului *Rubinstein-Taybi* (fante palpebrale oblice, maxilar hipoplastic, epicantus, criptorhidism, retard mental, infecţii respiratorii şi dificultăţi de alimentare în perioada de sugar). Membrele inferioare de lungime inegală au fost tratate la 2.4.2. Membrele inferioare scurte sînt un semn întîlnit în boli primitive osoase sau boli ale cartilagiului de creştere (acondroplazie, nanism diastrofic, sindrom Ellis van Creveld, hipofosfatazie, osteogenesis inperfecta, hipotiroidism congenital netratat).

B. **Inflamaţii**. *Inflamaţia şoldului* se exprimă clinic prin durere locală, transmisă adesea la genunchi (iradierea durerii prin ramura anterioară a nervului obturator care coboară în loja muşchilor adductori). Durerea se accentuează la mers, care devine şchiopătat (mersul şoldului dureros). Inspecţia evidenţiază atitudinea antalgică, copilul pune numai vîrful piciorului pe sol, avînd călcîiul ridicat, coapsa în *flexie* şi *rotaţie externă*, cu scurtarea eventuală a membrului inferior afectat. Se pot executa următoarele manevre: bolnavul este în decubit lateral, pe coapsa sănătoasă, cu membrele inferioare în extensie. Menţinînd genunchiul în mîna examinatorului se încearcă o hiperextensie a coapsei bolnave, care la adultul sănătos este nulă, dar la copil este în mod normal de 10—15°. Limitarea acestei hiperextensii este una din primele manifestări ale afectării inflamatorii a articulaţiei şoldului la această vîrstă. Limitarea rotaţiei interne (apreciată după poziţia rotulei), care în mod normal este posibilă într-un arc de cerc de 35° este, de asemenea, una din primele mişcări afectate

Scanned with OKEN Scanner

în bolile inflamatorii ale şoldului. *Artrita acută* din osteomielita capului femural este întîlnită, în special, la sugar şi copilul mic. Debutul este brusc cu hiperpirexie şi impotenţa funcţională a articulaţiei şoldului. În *artrita cronică* (coxalgie tuberculoasă, ARJ) mişcările şoldului devin limitate în ordinea afectării hiperextensiei, abducţiei şi rotaţiei interne. Atitudinea vicioasă a coapsei constă din uşoară flexie, abducţie şi rotaţie externă. *Artrita acută a genunchiului* (osteomielita extremităţii inferioare a femurului) debutează brutal cu febră şi durere vie, situată supraarticular şi circumferenţial. Regiunea inferioară a femurului este roşie şi uşor tumefiată. *Osteoartrita cronică* (tumora albă de genunchi) debutează cu gonalgie de oboseală şi hidrartroză lentă, asociată cu uşoară infiltraţie periarticulară, căldură locală, amiotrofie de cvadriceps şi contractura antalgică a membrului inferior, caracterizată prin pierderea hiperextensibilităţii genunchiului. *Limfangita* membrului inferior, avînd ca punct de plecare o „rosătură de pantof", evoluează cu treneuri hiperemiate şi adenopatie inghinală. *Erizipelul* este o limfangită superficială determinată de streptococul B hemolitic de grupă A. Se caracterizează clinic prin semne de infecţie sistemică şi apariţia unui placard de dermită cu margini net delimitate avînd tendinţa unei evoluţii extensive. Bureletul marginal caracteristic, culoarea roşie-închisă a placardului erizipelatos, semnele de inflamaţie acută locală şi afectarea ganglionilor inghinali permit diagnosticul. Erizipelul membrelor inferioare poate evolua cu complicaţii (flegmon, abces).

C. **Tumori.** Cea mai frecventă tumoră a acestei regiuni este *osteosarcomul extremităţii inferioare a femurului*, care afectează, în special, adolescentul. Semnele clinice revelatorii sînt durerea (persistentă, fixă, penibilă, cu exacerbare nocturnă) şi tumefacţia (cu caracter profund, făcînd corp comun cu osul, situată în jumătatea inferioară a femurului, deasupra condililor), avînd caracter fusiform, limite imprecise, mobilă la mişcările imprimate de examinator şi prin contracţie musculară. Relativ frecvent se asociază hidrartroza genunchiului *(sympathetic effusion)* şi amiotrofia muşchiului cvadriceps. Aspectul radiologic este patognomonic („feu d'herbes" a autorilor francezi), leziuni osteolitice alternînd cu leziuni de osteoscleroză. Tumora se dezvoltă în perioada creşterii celei mai accelerate (15—25 ani) şi poate afecta, de asemenea, şi metafiza tibială. *Sarcomul Ewing* afectează, de predilecţie, băieţii cu vîrsta cuprinsă între 10 şi 20 ani. Sediul poate fi femurul, tibia, humerusul, peroneul şi scapula. În 80% din cazuri boala debutează cu dureri osoase localizate, tumefacţie, edem local şi febră, amintind simptomatologia osteomielitei. Aspectul radiologic caracteristic permite diagnosticul. Este cea mai malignă tumoră osoasă. *Osteocondromul* este cea mai frecventă tumoră benignă a membrului inferior, putînd fi localizat la extremitatea distală a femurului sau extremitatea proximală a tibiei şi hu-

Scanned with OKEN Scanner

merusului. *Osteomul osteoid* este o altă tumoră osoasă benignă caracterizată clinic prin durere locală care poate fi atît de vie încît să trezească bolnavul din somn. Examenul clinic evidenţiază, la palpare, un edem pseudoinflamator fusiform. *Fibromul osifiant* (displazia osoasă monoostotică) se caracterizează prin dureri locale, tumefacţie, eventual fractură în os patologic. Radiologic se evidenţiază o lacună circumscrisă, bine delimitată de o corticală subţire, alcătuită din ţesut osteoformator de aparenţă fibroasă. Displazia fibroasă poliostotică reproduce acelaşi tip de leziune la mai multe oase, eventual la toate! Durere, şchiopătare, eventual fractură în os patologic pot realiza *chistul osos anevrismal* sau *chistul osos solitar* (esenţial). Radiologic se evidenţiază o leziune litică, bine delimitată.

Granulomul eosinofil se poate exprima clinic prin dureri localizate la nivelul femurului. Radiologic se evidenţiază leziune litică osoasă care atunci cînd este solitară nu poate fi diagnosticată etiologic decît prin biopsie. Orice copil cu tumoră malignă cunoscută (limfom, leucoză, neuroblastom, retinoblastom, nefroblastom) este susceptibil de a prezenta *metastaze osoase*. Acestea se exprimă clinic prin durere localizată, tumefacţie osoasă şi fractură spontană. Examenul radiologic este indispensabil pentru diagnostic.

D. **Traumatisme.** *Luxaţia traumatică a şoldului* necesită, pentru a fi produsă, un traumatism foarte violent (tip accident de circulaţie). În *luxaţia anterioară a şoldului* membrul inferioar este în abducţie şi rotaţie externă, iar capul femural se palpează anterior. În *luxaţia posterioară* membrul inferior este în adducţie şi rotaţie internă. *Traumatismul genunchiului*. Cea mai comună leziune traumatică, realizată mai ales în sport, este *entorsa* caracterizată printr-o leziune a ligamentelor, care rezultă dintr-o mişcare forţată a genunchiului. Entorsa apare prin abducţia maximă a genunchiului surprins în extensie. Există o durere vie, spontană sau provocată, depistabilă prin palparea traiectului ligamentelor sau prin reproducerea uşoară a mişcării care a provocat leziunea. Entorsa genunchiului se poate asocia cu *ruptura de menisc*, diagnostic care intră în discuţie în „blocaje repetate" ale articulaţiei genunchiului. *Traumatismul gleznei. Entorsa gleznei* este cea mai frecventă afecţiune traumatică a copilului, survenită, mai ales, la băieţi, în timpul practicării jocurilor sportive. Forma benignă, clasică, corespunde unei distensii a ligamentelor, asociată cu durere locală, echimoză, mers posibil şi vindecare rapidă. Entorsa gravă corespunde unei rupturi de ligament. Se manifestă clinic prin durere locală foarte vie, urmată de tumefacţie, echimoză considerabilă, mers imposibil. *Fractura bimaleolară* este relativ frecventă. Piciorul suferă o dublă deplasare în afară (valgus) şi rotaţie externă. *Fractura de calcaneu* se realizează în mod clasic prin cădere de la înălţime. Examenul clinic remarcă o „îngroşare" a călcîiului, şanţurile bimaleolare sînt „îngropate" în edem, planta este lărgită,

Scanned with OKEN Scanner

iar o echimoză plantară se dezvoltă rapid, fuzînd la baza degetelor mari. *Paralizia nervului sciatic poplitcu extern* apare în fractura deschisă a genunchiului, compresiunea nervului la capul peroneului sau după injecţii incorecte în regiunea fesieră. Leziunea are drept rezultat paralizia muşchilor lojei anterioare a gambei şi mers stepat. Pentru a putea merge copilul trebuie să ridice genunchiul sus în timpul mersului. Solul este atins întîi cu planta şi apoi cu degetele.

Scanned with OKEN Scanner

Bibliografie (selectivă)

Andres, J. M., Mathis, R. K., Walker, A., *Liver disease in infants*, J. Pediatr., *90*, 5, 686, 1977.

Arseni, C., Horvath, L., Ciurea, A. V., *Patologie neurochirurgicală infantilă*, Ed. Academiei RSR, 1980.

Arseni, C., Popoviciu, L., *Semiologie neurologică*, Ed. Didactică şi Pedagogică, Bucureşti, 1981.

Aserinscki, E., Kleitman, M., Science, *118*, 273, 1953.

Athanasiu, A., *Elemente de psihologie medicală*, Ed. Medicală, Bucureşti, 1983.

Balistreri, W. F., *Neonatal cholestasis*, J., Pediatr., *106*, 2, 171—182, 1985.

Barkin, R. M., *Emergency pediatrics*, C. V. Mosby Company, Saint-Louis, 1984.

Barness, L. A., *Manuel de diagnostique clinique en pédiatrie*, 5-e ed. Edisem/Maloine, Paris, 1982.

Bceson, P. B., McDermott, W., Wyngaarden, J. B., *Cecil textbook of medicine*, W. B. Saunders Company, Philadelphia, 1979.

Behrman, R. E., Driscoll, J. M., *Diseases of the fetus and infant*, C. V. Mosby Company, Saint-Louis, 1974.

Bergman, D. A., Pantell, R. H., *The art and science of medical decision making*, J. Pediatr., *104*, 5, 649, 1984.

Black, D., *The hyperkinetic child*, Brit. Med. J., 6315, 284 : 533, 1982.

Bockus, H. L., (ed), *Gastroenterology*, W. B. Saunders Company, Philadelphia, 1976.

Bowyer, S. L., Hollisten, R. J., *Limb pain in childhood*, Ped. Clin. North. Amer., *31*, 5, 1053, 1984.

Brook, Ch., G., *Clinical pediatric endocrinology*, Blackwell Scientific Publication, Oxford, 1981.

Carey, W. B., *„Colic" — primary excessive crying as an infant-environmenă interaction*, Ped. Clin. North. Amer., *31*, 5, 993, 1984.

Chadoutand, F., Pouliquen J. P., *Les traumatismes graves du rachis de l'enfant*. Ann. Pédiatrie, *29*, 5, 311—317, 1982.

Ciofu, Carmen, Ciofu, Eugen, *Semne şi simptome în pediatrie, mic dicţionar*, Ed. Ştiinţifică şi Enciclopedică, Bucureşti, 1982.

Clarren, S. K., *Plagiocephaly and torticollis: etiology, natural history and helmet treatment*, J. Pediatr., *98*, 1, 92, 1981.

Clifford Rose, F., (ed.), *Medical ophtalmology*, Chapmann & Hall, London, 1976.

Coleman, W. L., *Recurrent chest pain in children*, Ped. Clin. North. Amer. *31*, 5, 1007, 1984.

Collins, R. D., *Dynamic differential diagnosis*, J. B. Lippincott Company Philadelphia, 1981.

Colţoiu, A., Mateescu, D., Popescu, S., *Dermatovenerologie*, Ed. Didactică şi Pedagogică, Bucureşti, 1983.

Scanned with OKEN Scanner

Dietz, W. H., *Childhood obesity; susceptibility, cause and treatment*, J. Pediatr., *103*, 5, 676, 1983.
Dittmer, A., *Pädiatrische Diagnose und Differentialdiagnose*, I, II, Veb. Georg. Thieme Leipzig, 1981.
Evans, D., Bowie., D. M., Hansen, L. D., Moodie, D. A., Van der Spuy, J. I., *Intellectual development and nutrition*, J. Pediatr., *97*, 3, 358–363, 1980.
Ewerbeck, H., *Differential diagnosis in pediatrics*, Springer Verlag New-York, Heidelberg, Berlin, 1980.
Feagans, L., *A current view of learning disabilities*. J. Pediatr., *102*, 4, 487–492, 1983.
Feingold, M., Commentary. *Yearbook of pediatrics*, 152, 1977.
Fishman, M. A., *Febrile seizures*. J. Pediatr., *94*, 2, 177–184, 1979.
Frasier, S. D., *Growth disorders in children*, Ped. Clin. North. Amer., *26*, 1, 3, 1979.
Fulginiti, V. A., *Immunizations; current controversies*, J. Pediatr., *101*, 4, 487–494, 1982.
Garson, A., Gillete C., P., McNamara, C. D., *Supraventricular tachycardia in children*, J. Pediatr., *98*, 6, 875–882, 1981.
Geormăneanu, M., *Patologie indusă prenatal*, Ed. Medicală, Bucureşti, 1976.
Geormăneanu, M., Gherghina, I., *Imunitatea şi bolile imunitare la copil*. Ed. Medicală, Bucureşti, 1983.
Geormăneanu, M., (red.), *Tratat de pediatrie, vol. II*, Ed. Medicală, Bucureşti, 1984.
Gerbeaux, J., *Pathologie respiratoire de l'enfant*, Flammarion–Medicine–Sciences, Paris, 1975.
Giacobbi, D., Coste, R., *Fréquence des anomalies des pieds à la naissance*, Ann. Pédiatr., *29*, 5, 307–309, 1982.
Gîrbea, St., Pitiş, M., *Patologie vocală*, Ed. Didactică şi Pedagogică, Bucureşti, 1978.
Goodman F. G., Schoedinger, G. R., *Questions and answers in orthopedics*, C. V. Mosby Company, Saint-Louis, 1977.
Green, M., *Green & Richmond Pediatric Diagnosis*, W. B. Saunders Company, Philadelphia, 1980.
Grossman, E., *Evaluating common intraabdominal masses in children*, Ca A Cancer J. Clinicians, *26*, 4, 219, 1976.
Guntheroth, W. G., *Disorders of heart rate and rhytm*, Ped. Clin. North. Amer. *25*, 4, 869, 1978.
Herbst, J., J., *Gastroesophageal reflux*, J. Pediatr., *98*, 6, 859, 1981.
Hodgman, Ch., H., Roberts, F., N., *Adolescent suicide and the pediatrician*. J. Pediatr., *101*, 1, 118–123, 1982.
Hyams J. S., Leichtner A. M., Schwartz, A. N., *Recent advances and treatment of gastrointestinal hemorrhage in infants and children*, J. Pediatr., *106*, 1, 1–9, 1985.
Illingworth, R. S., *Common symptoms of disease in children*, 7-th ed. Blackwell Scientific Publications, Oxford, 1982.
Kelley, V., *Practice of pediatrics*, Harper and Row, 1982.
Kempe, C. H., Silver, H. K., O'Brien D., *Current pediatric diagnosis and treatment* Lange Medical Publications, Los Altos, California, 1974.
King, H., A., *Back pain in children*, Ped. Clin. North. Amer., *31*, 5, 1083, 1984.
Koop, E., C., *Visible and palpable lesions in children*, Grune & Stratton, New-York, 1976.
Koops B. L., Morgan, L. J., Battaglia, F. C., *Neonatal mortality risk in relation to birth weight and gestational age*, J. Pediatr., *101*, 6, 969–977, 1982.
Korting, G., W., *Atlas de dermatologie pédiatrique*, Ed. Masson, Paris, 1982.
Léger, L., *Sémiologie chirurgicale*, Ed. Masson, Paris, 1981.
Levine, M., D., Rappaport, L., A., *Recurrent abdominal pain in school children*, Ped. Clin. North., Amer. *31*, 5, 969, 1984.
Lewis, J. M., Wald, E. R., *Lymphedema precox*. J. Pediatr., *104*, 5, 641, 1984.
Loggie, J. M., Horan, M., J., Hohn, A., R., Gruskin, A., B., Dunban, J. B., *Juvenile hypertension*. J. Pediatr., *104*, 5, 659, 1984.

Scanned with OKEN Scanner

Lubchenco, L., O., Hansman, C., Backstrom, L., *Factors influencing fetal growth*, in Jonxis, J. H., Vissa H. K., Troelstra, J., A., (ed) *Aspects of prematurity and dysmaturity*, Leiden Holland, H. E. Stenfert Kroese, 149—166, 1968.
Matsouka, Y. L., *Acne*, J. Pediatr., *103*, 6, 849—854, 1983.
McGehee Harvey, A., Johns, R. J., McKusick, V. A., Owens, A. H., Ross, R. S. *The principles and practice of medicine*, Appleton Century Crofts, New-York, 1980.
Mihail, A., Ion, C., Popescu, P., Ioan, A., *Curs de semiologie medicală*, IMF Bucureşti, 1977—1978.
Millan, J. A., Nieburg, P. I., Oski, F., A., *The whole pediatrician catalog*, W. B. Saunders Company, Philadelphia, 1977.
Millan, J. A., Stockman, J., A., Oski, F., A., *The whole pediatrician catalog*, vol. II, W. B. Saunders Company, 1979.
Mozziconacci, P., Saudubray, J., M., *Pédiatrie*, Flammarion Médecine Sciences, Paris, 1982.
Nadas, C., H., (ed), *Pediatric cardiology*, W. B. Saunders Company, Philadelphia, 1972.
Perelman, R., *Pédiatrie pratique*, vol I, II, III. Maloine S. A., Editeur Paris, 1977—1979.
Perrin, E. C., Gerrity, P., S., *Development of children with chronic illness*, Ped. Clin. North. Amer., *31*, 1, 19—31, 1984.
Popescu Neveanu, P., *Dicţionar de psihologie*, Ed. Albatros, Bucureşti, 1978.
Popescu, V., (red.) *Tratat de pediatrie*, vol. III, Ed. Medicală, Bucureşti, 1985,
Popoviciu, L., *Somnul normal şi patologic*, Ed. Medicală, Bucureşti, 1972.
Ravitch, M., M., Welch, K., J., Benson, C., D., Aberdeen, E., Randolph, J., M., *Pediatric surgery*, Year Book Medical Publisher, Chicago, London, 1979.
Reiter, E. O., Root, A. W., Retting, K., Vargos, A., *Childhood thyromegaly*, J. Pediatr., *99*, 4, 507—518, 1981.
Riley, W. J., Rosenborn, A., L., *Clitoral size in infancy*, J. Pediatr., *96*, 5, 918, 1980.
Rimoin, D. L., *Short stature*, J. Pediatr., *92*, 5, 697—704, 1978.
Rion, R., *Sémiologie buccale et peribuccale*, Maloine S A Editeur, Paris, 1981.
Roch, A. F., Wainer, H., Thissen, D., Pediatrics, *56*: 1026, 1975.
Rusu, O., Iorgulescu, M., Deciu, L., *Metode de evaluare a gradului de maturitate la nounăscut*, Pediatrie (Bucureşti), XXII, 3, 207—220, 1973.
Ruthmary, D., K., *Minimal brain dysfunction, hyperkinesis, learning, disabilities, attention deficit disorders*, J. Pediatr., *98*, 6, 912, 1981.
Sabbeth, B., *Understanding the impact of chronic childhood illness on families*, Ped. Clin. North Amer., *31*, 1, 47, 1984.
Saenger, P., *Abnormal sex differentiation*, J. Pediatr., 1984, *104*, 1, 1.
San Joaquin, H, V., Markes, I. M., *Gianotti disease or Gianotti Crosti syndrome*, J. Pediatr., *101*, 2, 216, 1982.
Schaff Blass, E., Burstein, S., Rosenfield, L. R., *Advances in diagnosis and treatment of short stature*. J. Pediatr., *104*, 6, 801, 1984.
Simici, P., (red), *Dicţionar medical*, Ed. Medicală, Bucureşti, 1970.
Smith, D. W., *Recognizable patterns of human malformations*, W. B. Saunders Company, Philadelphia, 1982.
Smith, D. W., *Redundant skin folds in the infant, their origin and relevance*, J. Pediatr., *94*, 6, 1021, 1979.
Spranger, J., Benirschke, K., Hall, J., G., Lenz., W., Lowry, R., B., *Errors of morphogenesis; concepts and terms*. J. Pediatr., *100*, 1, 160—165, 1982.
Starfield B., Shapiro, S., McCormick, M., Bross, D., *Mortality and morbidity in in fants with intrauterine growth retardation*, J. Pediatr., *101*, 6, 978—983, 1982.
Stevenson, D., K., Hopper, A., O., Cohen, R., S., Bucalo, L., R., Kerner, J., A., Sunshine, Ph., *Macrosomia, causes and consequences*, J. Pediatr., *100*, 4, 515—520, 1982.
Stoica, T., *Pubertatea normală şi patologică*. Ed. Medicală, Bucureşti, 1982.
Stone, F., H., (John Appley, ed), *Psychiatry and the paediatrician*, Butterworths, London, 1976.

Scanned with OKEN Scanner

Swaiman, K., Wright, F. S., (ed), *The practice of pediatric neurology*, C. V. Mosby Company, Saint Louis, 1975.
Taber, C, V., *Taber's encyclopedic medical dictionary*, F. A. Davis Co, Philadelphia, 1970.
Taindel, Cl. (red), *Tratat de pediatrie*, vol, IV, Ed. Medicală, Bucureşti, 1983.
Tanner, J. M., *La croissance et ses désordrérs*, Das medizinische Prisma, 4, 1977.
Teodorescu Exarcu, I., (red.) *Fiziologia şi fiziopatologia sistemului nervos*, E. Medicală, 1978.
Tunnussen, W, W., *Signs and symptoms in pediatrics*, Lippincott, Harper, London, 1983.
Valman, H, B., *Sleep problems*, Brit. Med. J., 6288, *283*: 422, 1981.
Volpe, J., J., *Neurology of the newborn*, W. B. Saunders Company, Philadelphia, 63—90, 1981.
Weitzman, M., *School and peer relation*, Ped. Clin. North. Amer., *31*, 1, 59, 1984.
Willoughby, M, L., *Paediatric haematology*. Churchill Livingstone, London, 1977.
Wright, F. S., *Epilepsy in childhood*, Ped. Clin. North. Amer., *31*, 1, 177, 1984.
Wyllie, R., Arasu, T., Fitzgerald, J., *Ascites; pathophysiology and management*, J. Pediatr. *97*, 2, 167, 1980.

Scanned with OKEN Scanner



Redactor: FLORICA PLOPEANU
Tehnoredactor: MARILENA DAMASCHINOPOL

Coli de tipar: 27,50
Bun de tipar: 17. 05. 1986.

ÎNTREPRINDEREA POLIGRAFICĂ CLUJ,
B-dul Lenin 146
Republica Socialistă România
Comanda nr. 101

Examenul clinic în pediatrie

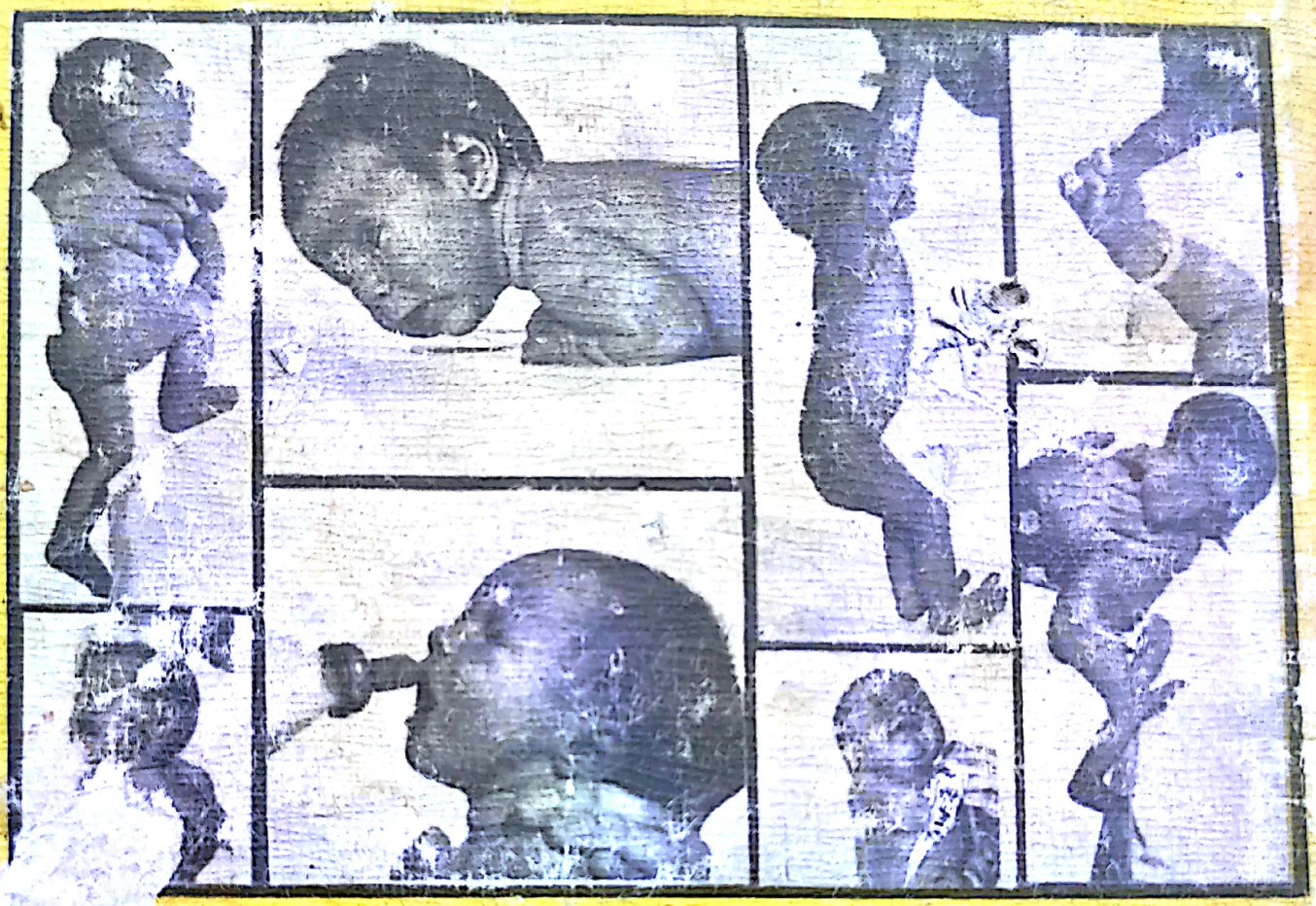

...ctura lucrării reflectă problemele cu care am fost mai ...s confruntați în elaborarea diagnosticului și ale căror ...spunsuri am considerat a fi de mai mare interes pentru ...practica pediatrică.

Prin combinarea informațiilor obținute din anamneză cu examenul fizic al bolnavului și cu sugestii privind variate posibilități de diagnostic, pe care le oferă, cartea va avea — sperăm — și rol de catalizator, permițînd medicului pediatru recunoașterea bolii în timpul cel mai scurt.

Lei 37,–

Scanned with OKEN Scanner